SL 616.59 1

PATHOLOGIE UND THERAPIE

DES

E K Z E M S.

VON

P. G. UNNA

HAMBURG.

MIT 5 TAFELN.

WIEN, 1903.

ALFRED HÖLDER

K. U. K. HOF- UND UNIVERSITÄTS-BUCHHÄNDLER

I., ROTHENTHURMSTRASSE 13.

ALLE RECHTE, INSBESONDERE AUCH DAS DER ÜBERSETZUNG, VORBEHALTEN.

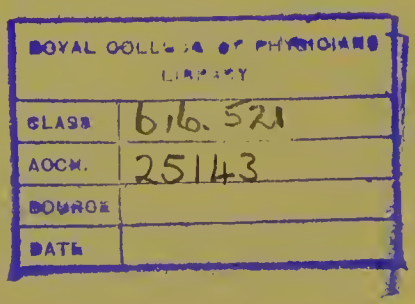

Druck von Adolf Holzhausen,
k. und k. Hof- und Universitäts-Buchdrucker in Wien

SEINEM LIEBEN FREUNDE

MAX BOCKHART

GEWIDMET

VOM VERFASSER.

Inhalt.

Seite

Vorbemerkung 1
Geschichtliches 1
Allgemeine Symptomatologie. — Definition des Ekzems 24
Allgemeine pathologische Anatomie des Ekzems 37
Allgemeine Aetiologie des Ekzems 44
Allgemeine Therapie des Ekzems 64

Specielle Klinik des Ekzems.

I. Einleitung 80
II. Präekzematöse Dermatosen 86
III. Ekzemtypen ohne bestimmten Gesammtverlauf 99
A. Anfangstypen (Invasions- und Proruptionstypen) 99
1. Ekzema erythemato-squamosum 99
2. Ekzema papulo-vesiculosum 100
3. Akutes Impfbläschen des Ekzems 102
B. Höhetypen (Acmetypen) 105
α) Ubiquitäre Höhetypen 105
1. Eczema crustosum 105
2. Eczema madidans 109
3. Eczema herpetoides 116
4. Eczema verrucosum 120
5. Eczema callosum 131
6. Eczema erysipelatoides 138
β) Regionäre Höhetypen 144
1. Eczema intertriginosum 144
2. Eczema palmare et plantare 148
3. Eczema pilare 154
4. Eczema unguium 157
IV. Ekzemtypen mit bestimmtem Gesammtverlauf (Ekzemarten) . . . 161
A. Eczema seborrhoicum 161
a) Anfangstypen des seborrhoischen Ekzems 175
1. Gelbfärbung der Haut (Vergilbung, Gelber Fleck) 175
2. Fettige Kruste (Crusta sebacea) 177
3. Pityriasis maculata et areata 179
α) Kleinfleckige Pityriasis, Pityriasis maculata 181
β) Grossfleckige Pityriasis, Pityriasis areata 184

Seite

b) Höhetypen des seborrhoischen Ekzems 185
1. Eczema seborrhoicum erythemato-pityrodes 185
2. Eczema seborrhoicum papulo-vesiculosum multicolor 186
3. Eczema seborrhoicum papulatum, guttatum et confluens . . . 187
4. Eczema seborrhoicum psoriatiforme, nummulare et confluens . 190
5. Eczema seborrhoicum petaloides et circumcisum 193
α) Typus petaloides 194
β) Typus circumcisus 196
6. Eczema seborrhoicum magnareatum, flavum et fulvum 197
7. Rosacea seborrhoica, simplex et pustulosa 199
8. Alopecia seborrhoica 202
9. Eczema seborrhoicum exfoliativum maligunm 205
B. Eczema pruriginosum 207
a) Anfangstypen des pruriginösen Ekzems 208
1. Eczema papulo-squamosum 208
2. Eczema papulo-urticatum 210
b) Höhetypen des pruriginösen Ekzems 211
Eczema pruriginosum, multiplex et universale 211

V. Post- und parekzematöse Dermatosen 213

Literaturverzeichnis 219

Sachregister 226

Autorenregister 233

Vorbemerkung.

Der wissenschaftliche Begriff des Ekzems hat eine hundertjährige Geschichte. Er befindet sich, wie die Arbeiten der letzten Jahre gezeigt haben, mehr denn je in Gährung und — wie es scheint — einmal wieder an einem Wendepunkte. Es ist daher für jeden, der sich vor die Aufgabe gestellt sieht, in der für die gesammte Dermatologie hochbedeutsamen Ekzemfrage sich ein eigenes Urtheil zu bilden, wohl an der Zeit, zunächst einen Rückblick auf den sehr eigenthümlichen Gang dieser Geschichte zu werfen. Nur wer diesen als Historiker vorurtheilsfrei übersieht, wer jeden Classiker des verflossenen Jahrhunderts, der über Ekzem geschrieben, an seinen Vorgängern zu messen weiss, bleibt auch selbst dort nicht stehen, wo ihn der Zufall seiner Schule hingestellt, und wird es vermögen, sich über die weitere Entwicklung der Ekzemlehre in diesem neuen Jahrhundert ein selbständiges klares Bild zu verschaffen.

Geschichtliches.

Der griechische Name ἔκζεμα findet sich im Alterthume zuerst bei Aëtius (6. Jahrhundert). Dieser verstand darunter eine Eruption schmerzender Pusteln an allen Theilen des Körpers: „Fiunt in toto corpore pustulae dolorem inducentes citra saniei collectionem. Eas eczemata ab ebulliente fervore Graeci vulgo appellant.“ Gorraeus (1578) (Pustulae ardentes et fervidae, dolorem cientes citra saniem. Ingens enim fervor omnem materiam absumit. Dicuntur et ἐκζεσματα) und Sennert (1641) (Generale nomen et pustulam vel papulam ferventem, ut nomen indicat, significat) hielten diesen Begriff fest, der auch noch zu Plencks (1776) und Lorrys (1777) Zeiten der herrschende war. Alle diese Autoren verstehen mit Aëtius unter Ekzem furunkel- oder karbunkelartige, jedenfalls nicht juckende oder nässende, sondern bren-

nend heisse und trockene Eruptionen. Erst mit Willan (1798 bis 1808) endet für den Ekzembegriff Alterthum und Mittelalter. Vor hundert Jahren gab dieser Autor dem Ekzem eine neue, und zwar die erste klare und feste Definition. Seither ist dieses Wort nicht aus unserer dermatologischen Nomenclatur verschwunden, sein begrifflicher Inhalt hat aber sehr bald unter den Nachfolgern Willans eine so völlige Umprägung und Verschiebung erlitten, dass die allerwenigsten Dermatologen heute auch nur ahnen, was Willan im Gegensatze zu Aëtius darunter verstanden wissen wollte. Den verschlungenen Gängen dieser begrifflichen Entwicklung nachzugehen, ist für die Geschichte der ganzen Dermatologie so lehrreich, dass wir uns nicht versagen können, dieselbe genauer an der Hand einiger Citate zu skizzieren.

Willans Definition vom Ekzem, welches ein relativ unbedeutendes Capitel (sechste Gattung der sechsten Ordnung: Vesiculae) ausmacht, lautet nach der Calmann'schen Uebersetzung der siebenten Auflage von Bateman, dem Mitarbeiter Willans (Leipzig, E. Kollmann, 1835, S. 297):

„Eine Eruption kleiner, nicht contagiöser, gehäuft stehender Bläschen, welche durch die Absorption der in ihnen enthaltenen Flüssigkeit sich in dünne Plättchen oder Krusten verwandeln. Dieser Ausschlag ist gemeiniglich die Wirkung von einer innerlich oder äusserlich statthabenden Reizung. Er unterscheidet sich von Miliaria, insofern er nicht das Resultat von Fieber ist. Er kann auf einen kleinen Theil der Oberfläche des Körpers beschränkt oder über die ganze Haut verbreitet sein; hauptsächlich befällt er indessen bei Männern die innere Seite der Schenkel, die Achseln und diejenigen Stellen, an welchen Schmeerbälge am häufigsten vorkommen, bei Frauen die unteren Theile der Brüste, die Scham und den After. Ist er auf die Finger, die Hände und einen Theil des Vorderarmes beschränkt, so hält man ihn nicht selten fälschlich für Scabies; er kann aber durch das Vorhandensein seiner zugespitzten und durchsichtigen Bläschen, durch die Dichtheit und Gleichförmigkeit seiner Vertheilung, durch die Abwesenheit einer umgebenden Entzündung und nachfolgenden Ulceration und in vielen Fällen durch das ihn begleitende, mehr schmerzhafte und prickelnde als juckende Gefühl unterschieden werden."

Schon diese einleitenden Worte müssen jedem Dermatologen auffallen, wenn er dabei an das denkt, was der heutige Arzt unter Ekzem versteht. Einerseits: helle, durchsichtige, dicht zusammenstehende Bläschen ohne begleitende Entzündungserscheinungen und ohne Jucken; andererseits: die eigenthümliche Topographie der Schenkelbeugen, Genitalien, After, Achselhöhlen und Brüste. Diese Räthsel erklären sich einfach, sowie man weiter erfährt, dass Willan unter Ekzem ganz allein durch

bekannte äussere Reizmittel hervorgerufene traumatische Hautentzündungen verstand und unter den ihm bekannten hauptsächlich die durch Sonnenbrand und graue Salbe entstehenden ins Auge fasste. Er unterscheidet demnach ein Eczema solare, welches die von der Sonne im Sommer getroffenen unbedeckten Körpertheile betrifft, ein Eczema impetiginodes, welches neben Bläschen auch Pusteln zeigt und durch blasenziehende Mittel, reizende Pflaster, Brechweinstein, Arsenik, Nuces anacardii-Oel u. s. f. hervorgebracht wird, und endlich das Eczema rubrum, „die merkwürdigste Varietät, welche, wenn auch nicht ausschliesslich, durch den Reiz des Mercur entsteht“. Diese Form, das Mercurialekzem, wird sehr ausführlich und mit Vorliebe behandelt, auf diese allein beziehen sich Batemans am Schlusse gegebenen Literaturnachweise, und sie erklärt auch, wieso die oben hervorgehobene eigenthümliche Topographie als charakteristisch für die ganze Gattung Ekzem einleitenderweise hingestellt werden konnte. Gestreift wird das, was wir heute Ekzem nennen, nur bei der dritten Art, Eczema impetiginodes, indem Willan und Bateman hierher auch die Gewürzkrämerkrätze und die Maurerkrätze als Beispiele anziehen und ausdrücklich betonen, dass diese Ausschläge zur Impetigo hinüberleiten, wie die Autoren denn auch unter Impetigo figurata wiederum auf die Verwandtschaft mit den vesiculösen Krankheiten hinweisen (S. 178). Impetigo figurata ist aber zum grössten Theile unser heutiges Ekzem. Wie aber Willan und Bateman dieses Eczema impetiginodes der Hauptsache nach verstehen, ergibt sich aus den folgenden Beispielen: „Wenn ein Blasenpflaster auf die Herzgrube gelegt wird, verbreitet sich in einigen Fällen ein oft mit ecthymatösen Pusteln und entzündeten Tuberkeln und Schwären untermischter Ausschlag von Bläschen fast über den ganzen Unterleib; oder wenn das Blasenpflaster zwischen die Schultern gelegt wurde, so werden der ganze Rücken und die Lenden mit einer ähnlichen Eruption bedeckt.“ Nach unseren heutigen Anschauungen fasst also Willan die direct durch Quecksilber, Sonnenstrahlen, Blasenpflaster etc. entstehenden Hautentzündungen mit den hin und wieder von diesen gereizten Hautstellen ausgehenden parasitären und sich weiter autoinoculirenden Impetigines verschiedenster Art unter dem Namen Ekzem zusammen. Will man bei Willan die Schilderung derjenigen Zustände finden, die wir heute unter Ekzem verstehen, so muss man seine Capitel: Impetigo figurata, Impetigo erysipelatodes, Impetigo scabida, Porrigo larvalis, Porrigo furfurans und Porrigo favosa studieren.

Kurz gesagt, hat offenbar Willan und mit ihm Bateman das Verdienst, die bis dahin unter den verschiedensten Namen, wie Lepra mercurialis (Moriarty), Hydrargyria (Alley), Mercurial disease (Mathias), Erythema mercuriale u. a. m. beschriebenen Ausschläge in eine Gattung

mit anderen traumatischen Dermatitiden, so weit sie Bläschencharakter aufweisen, zusammengefasst und für diese Gattung den von Aëtius für eine andere Krankheitsform gebrauchten Namen Ekzem reactiviert zu haben. Sieht man von der einzigen Unklarheit ab, welche das Eczema impetiginodes durch seine Uebergänge zur Impetigo figurata mit sich bringt, so gibt es nichts Einfacheres, Klareres und besser Definierbares als das, was Willan vorschwebte; sein „Ekzem" sollte lediglich die Fälle von acuten, traumatischen Hautentzündungen bezeichnen welche eine grosse Menge kleiner, nicht juckender Bläschen aufweisen und mit Aufhebung der schädlichen Einwirkung spontan verschwinden. So ist es auch erklärlich, dass das betreffende Capitel bei Willan nur ein kurzes Schlusscapitel des Abschnittes „Vesiculae" ausmacht und keineswegs den Raum einnimmt wie die oben genannten, das heutige Ekzem behandelnden Capitel.

Ehe ich nun die historisch so interessante Verschiebung des Ekzembegriffes bei Willans Nachfolgern erörtere, wird es gut sein, einen Zeitgenossen von Willan zu citieren, um gar keinen Zweifel darüber zu lassen, wie die gleichzeitig lebenden Dermatologen seine Neuerung auffassten. Samuel Plumbe — ich citiere nach der 1825 in Weimar erschienenen deutschen Uebersetzung seiner „Praktische Abhandlung über die Hautkrankheiten" — sagt (S. 285):

„Eczema ist, so wie sie am häufigsten nach der allgemeinen Definition, welche Bateman gegeben hat, gesehen wird, bloss die Wirkung von auf der Haut angebrachter Hitze. Es ist mir nicht bekannt, dass in einer anderen Form angebrachte Reizung einen ebenso ausgebreiteten Bläschenausschlag mit wenig oder keiner Entzündung um die Blasen herum[1]) hervorzubringen im Stande ist, obgleich Bateman behauptet, dass sie durch sehr verschiedene andere Reizmittel bei Personen hervorgebracht werde, deren Haut von Natur sehr reizbar ist. Unter den Varietäten dieser Krankheit, wie sie genannt worden sind, ist die wichtigste Eczema rubrum, welche sich von den obigen Definitionen darin unterscheidet, dass die Bläschen weit dichter aneinander sich befinden und ihre Interstitia eine glänzende, inflammatorische, rothe Farbe haben, sowie auch, dass sie allgemeiner und weiter verbreitet sind. Diese Affection hat in ihrer furchtbareren Form, so wie sie durch Quecksilber hervorgebracht wird, die Aufmerksamkeit mancher erfahrenen Beobachter gefesselt . . ."

Und nun ergeht sich Plumbe den ganzen übrigen Theil des Capitels — zehn Druckseiten lang — nur über das Eczema mercuriale mit einigen vergleichenden Hinweisen auf das Eczema solare. Von den dem

[1]) Diese Worte werden von Plumbe durch Gänsefüsschen hervorgehoben.

heutigen Ekzem näher kommenden Formen der Bäcker- und Maurerkrätze erwähnt er nichts. Mit einem Worte: er ist plus royaliste que le roi, wenigstens als Bateman, und hält sich genau an die ursprüngliche Conception Willans in ihrer Reinheit. Uebrigens beschränkt er die hiehergehörigen Dermatitiden auch nicht bloss auf die durch Quecksilber und Sonnenstrahlen, zählt aber andere Arten als Bateman auf. Er sagt (S. 291): „Die vorhergehende Beschreibung bezieht sich vorzüglich auf die furchtbareren Species der Krankheit, welche durch Quecksilber hervorgebracht werden. In einem beschränkteren Umfange und in einer gelinderen Form wird sie nicht selten durch Opium, Antimon, Balsam copaivae u. a. m. hervorgebracht, in welchen Beispielen die Contenta der Bläschen selten sich trüben, sondern in ein bis zwei Tagen absorbiert werden, ohne dass die Cuticula zerreisst, indem bloss kleine Exfoliationen von Schorf folgen.“ Man sieht, Plumbe bemüht sich, nur solche artificiellen Dermatitiden in Willans Gattung Ekzem zu lassen, die helle Bläschen mit klarem Inhalt zeigen.[1])

Eine sonderbare Verschiebung erlitt der Ekzembegriff bei seinem ersten Debut in Frankreich unter den Händen des geistreichen, zu Abstractionen geneigten, aber weniger scharf als Willan beobachtenden Alibert. Er sagt: „On doit à Willan, mais surtout à Lorry, d'avoir bien étudié les phénomènes élémentaires de l'eczémation cutanée.“ Aber er hält sich nicht im mindesten an Willan, denn als „Dermatoses eczémateuses“ bezeichnet er die Erytheme: Intertrigo, Pernio, Paratrima, Erythema per adustionem, Pellagra, Acrodynie, sodann Erysipel, Zoster, Pemphigus, Ecthyma, Urticaria, Herpes labialis et genitalis, Aleppobeule, Carbunkel, Furunkel, genug alles Mögliche, nur nicht die vesiculöse traumatische Dermatitis von Willan. Da diese sonderbare Abschweifung von Alibert ohne Nachfolge blieb, können wir sie vollständig bei Seite lassen. Nicht so aber die Veränderung, welche seine Nachfolger Biett und Rayer mit dem Ekzembegriffe vornahmen. Die verwundbare Stelle des Willan'schen Ekzembegriffes war die Schöpfung des Eczema impetiginodes. In diese Kategorie fielen mit der Krämer- und Maurerkrätze auch einige Affectionen, die wir auch heute als Ekzeme in unserem Sinne betrachten können, die sich durch diffuse und hauptsächlich chronische Entzündung der Haut und beträchtliches Jucken vollständig von Willans eigentlichem Ekzem unterschieden und besser zu seiner Impetigo figurata gestellt worden wären. Da nun die weitere Beobachtung offenbar lehrte, dass manche Fälle, die zu Willans Impetigines und Porrigines gehörten,

[1]) Es ist also ein Irrthum in der sonst bis auf Einzelheiten vorzüglichen Einleitung von F. Hebras Ekzemcapitel, wenn (S. 409) Plumbe als Nachahmer Rayers hingestellt wird; Plumbe folgte allein Willan.

mit ähnlichen Bläschen begannen wie das Eczema solare und mercuriale Willans, so war vorauszusehen, dass — nur scheinbar in consequenter Verfolgung Willan'scher Ideen — in das Ekzemcapitel alsbald von Autoren, welche Willan ferner standen als Bateman und Plumbe, immer mehr feuchte, chronische Dermatosen eingeführt wurden, vorausgesetzt, dass sie einen vesiculösen Beginn aufwiesen.

Biett mit seinen Schülern Cazenave und Schedel einerseits, Rayer andererseits vermittelten diesen Uebergang nun in der Weise, dass sie die Willan'sche Eintheilung nahezu beibehielten, neben den drei Arten: Eczema simplex (= solare), Eczema impetiginodes und Eczema rubrum aber ebensoviele chronische Ekzemarten aufstellten. Die allgemeine Definition klingt noch fast wie ein Citat Willans, aber sehr charakteristisch schieben sich überall Angaben ein, die mit Willans Ekzem nicht verträglich sind, dagegen an seine Impetigo und Porrigo erinnern. So heisst es bei Rayer zunächst vom acuten Ekzem in hergebrachter Weise:[1]) „Beim Manne beobachtet man es oft an den inneren Theilen der Oberschenkel, dem Hodensacke, am Rande des Afters; bei Frauen entwickelt es sich manchmal an den Brustwarzen, innerhalb der Vulva und am Rectum“ — dann aber als neuer Zusatz: „Bei Kindern befällt es besonders das Gesicht und die behaarten Theile des Kopfes und erstreckt sich mitunter in die Mundhöhle, in die Nasenhöhlen und in den äusseren Gehörgang hinein.“ Weiter: „Das Eczema verläuft acut und chronisch“, und endlich: „Die Krankheitsformen, mit denen das Eczema simplex leicht verwechselt werden kann, sind die durch Insolation bedingten künstlichen Hautausschläge.“ An dieser Stelle trennt sich Rayers Anschauung vollkommen von der Willans; für ihn gehört das Eczema solare Willan überhaupt nicht mehr zum Ekzem. Ebensowenig das Eczema mercuriale. Er sagt: „Mehrere Mercurialpräparate bedingen einen vesiculösen Ausschlag, den man zum Ekzem gerechnet hat, mit dem er auch in Betreff des äusseren Ausschens mehrfach übereinstimmt; durch Wesen und Verlauf hat er aber mehr Aehnlichkeit mit den künstlich erzeugten Entzündungen. Mehrere andere Substanzen: das Empl. picis Burgund., de Sparadrap, Diachylon, cicutae, opii, die Säfte mehrerer zur Familie der Euphorbiaceen gehörigen Pflanzen, das Oleum crotonis, Schwefelwaschungen, mit Wasser verdünnte Säuren erzeugen ebenfalls auf der Haut kleine Bläschen, welche in Betreff ihrer Form, Vertheilung, ihres Umfanges mehr oder minder grosse Uebereinstimmung mit dem Eczema darbieten; durch ihr Wesen sind aber alle diese künstlich bedingten vesiculösen Entzündungen vom Eczema durchaus verschieden; sie verheilen alle leicht und

[1]) Uebersetzung von Stannius, Bd. 1, S. 387.

rasch und stehen dadurch zu dem hartnäckigen, häufig wiederkehrenden Eczema in merkwürdigem Contrast“ (S. 412).

Man sieht, die von Biett eingeleitete zweite Verschiebung des Ekzembegriffes ist bei Rayer schon vollkommen durchgeführt. Die französischen Autoren unterscheiden ebenso wie Willan, Bateman und Plumbe die künstlichen acuten, vesiculösen Dermatitiden scharf von den chronischen, vesiculösen Ausschlägen, die unserem heutigen Ekzem entsprechen — und sind darin sogar manchen heute lebenden Dermatologen weit voraus —; nur nennen die englischen Autoren die erstere Kategorie Ekzem, die französischen die letztere. Bei dieser neuen grossen Verschiebung des Ekzembegriffes, durch welche erst das Ekzem aus einer seltenen, acuten, nicht juckenden Hautkrankheit zu einer eminent häufigen, meist chronisch verlaufenden, stark juckenden Hautkrankheit gestempelt wurde, klebten aber der Ekzembeschreibung der Neuerer noch eine Reihe von Charakteren und Symptomen an, die, aus Willans Beschreibung herübergenommen, eigentlich nun nicht mehr passten und denn auch allmählich in den Hintergrund traten, so besonders bei Schilderung der drei acuten Formen. Bei Besprechung des chronischen Ekzems dagegen, welches Rayer noch auf gleicher Stufe mit Willans acuten Arten als eine vierte in einem besonderen Capitel vorführt, steht der Autor ganz selbständig da und erhebt sich über Willan, indem er aus dessen Capiteln Porrigo und Impetigo viele zusammengehörige, bis dahin getrennte Züge zu einem meisterhaften Bilde vereinigt, das im grossen und ganzen schon unserem heutigen Ekzem nahekommt. Seine eigenen elf Fälle sind lauter chronische Ekzeme im heutigen Sinne des Wortes, die Fälle von Mercurialekzem Willans verweist er dagegen in ein eigenes Capitel über „Hydrargyria“, welches dem Ekzemcapitel angeschlossen ist. Sonderbar ist nur dabei die irrige Idee von Rayer, dass „Willan und Bateman mit dem Eczema mehrere künstliche vesiculöse Ausschläge vereinigt hätten, welche in Betreff ihres Wesens und der ihnen entgegenzustellenden Curmethode durchaus verschieden von demselben sind“. Man muss schliessen, dass Rayer Willan und Bateman im Original gar nicht gelesen, jedenfalls aber nicht verstanden hat. Er scheint zu glauben, dass Willan seine Porrigines etc. mit dem Mercurialexanthem unter dem Namen Ekzem zusammengefasst hätte, während Willan diese Dinge principiell und schon weiter von einander trennte, als sie heute — leider — von manchen Seiten getrennt werden. Ein ähnliches Missverständnis begegnet Rayer, wenn er sagt, dass die Griechen unter Ekzem juckende Bläschen verstanden, die nicht ulcerierten. Rayer merkt überdies nicht, dass seine Beschreibung des acuten Ekzems, die er im Anschlusse an Willan gibt, sich grösstentheils gerade nur auf die artificiellen Dermatitiden bezieht, die

er grundsätzlich von seinem Ekzem getrennt wissen will. Es ist kaum denkbar, dass er Willan und Bateman im Originale studiert hat.

Das Verdienstliche an der Neuerung aber geht zur Genüge aus folgenden Worten Rayers hervor (S. 422): „Das Eczema der Kopfhaut und des Gesichtes hat man unter dem Namen Crusta lactea, Tinea mucosa, Porrigo larvalis, Scabies faciei beschrieben, so lange man das acute Stadium der Krankheit damit bezeichnen wollte; im Stadium der kleienartigen Abschuppung hat man es Tinea furfuracea oder asbestina genannt. Die in Betreff der Nomenclatur und Classification herrschende Verwirrung beruhet vorzüglich auf dem Umstande, dass die meisten Pathologen die verschiedenen Grade oder Stadien des Eczema für besondere Krankheitsformen gehalten und den allmählichen Verlauf der Krankheit nicht sorgfältig beachtet haben.“ Man erkennt in diesen Worten den ausgezeichneten Kliniker und den Vorläufer F. Hebras.

In einem Punkte aber hielt sich Rayer an Willans Definition des Ekzems; er musste immer Bläschen und Nässen sehen, um diese Diagnose zu machen. Er verhehlt sich aber doch nicht, wie schwierig es ist, das Ekzem hin und wieder von trockenen Ausschlägen zu unterscheiden (S. 413): „Das Eczema der behaarten Theile des Kopfes im Zustande der Desquamation ist nicht immer leicht von der Psoriasis und Pityriasis capitis zu unterscheiden; selten indess wird man beim Eczema gelbliche Lamellen oder Krusten an einzelnen Stellen des Kopfes oder der Ohren oder an anderen Körpertheilen (!) vermissen, die doch bei der Pityriasis, einer rein mit kleienartiger Abschuppung erscheinenden Krankheitsform, welche niemals Ausfluss veranlasst, durchaus nicht vorkommen.“ Wenn Rayer also am Kopfe trockene Schuppen und am Körper nässende Stellen fand, stellte er doch für beides die Diagnose Ekzem.

Auch in Bezug auf die Infectiosität des Ekzems musste ein scharfer Beobachter wie Rayer sich für seine Krankheitsform natürlich von Willan trennen, welcher guten Grund gehabt hatte, seine traumatischen „eczematösen“ Dermatitiden für nicht infectiös zu halten. Schon das erste Synonym, welches Rayer für Ekzem gibt, „epidemische Krätze“, muss in dieser Beziehung auffallen. Das Capitel beginnt dann mit dem Willanschen Satze: „Unter Eczema versteht man eine nicht ansteckende Krankheit.“ Dann gibt er aber, unter nochmaliger Betonung, dass das Ekzem nicht ansteckend sei, folgende Krankengeschichte seines Schülers Levain (S. 410): „Levain entband eine an impetiginösem Eczema der ganzen Hautoberfläche leidende Frau, und fand zwei Tage darauf bei dem Kinde einige Gruppen von Bläschen am linken Vorderarme, am Halse, in den Kniebeugen, und bald darauf entwickelte sich ein Eczema rubrum an der Stirne und auf den behaarten Theilen des Kopfes.“ — „Derselbe sah ein

acutes Eczema an der Scham einer Frau, deren Mann an einem gleichartigen sehr alten Ausschlage am Hodensacke litt; bei der Frau verschwand er rasch wieder."

Im grossen und ganzen muss man also sagen: Rayer entfernte sich thatsächlich viel weiter von Willan, als er selbst ahnte; in allen Hauptpunkten ist mit ihm eine neue, die dritte Epoche des Ekzembegriffes angebrochen.

Wie wurde nun diese neue Wendung des Ekzembegriffes von Rayers Zeitgenossen aufgenommen, zunächst in Willans Vaterland? Hebra sagt (S. 409): Die Engländer hätten sich an Willan gehalten oder „die Lehren der Franzosen, in specie jene Rayers, getreulich wiedergegeben." Ich möchte sagen, dass sie weder das eine noch das andere thaten, sondern durch Anlehnung an beide Meister zugleich ein an Widersprüchen reiches, höchst seltsames Bild des Ekzems entwarfen. In Willan'schen Anschauungen erwachsen, nahmen sie dazu von Biett die Darstellung des chronischen Ekzems, von Rayer besonders die der regionären Ekzemschilderungen auf, ohne sich der entstehenden Incongruenzen bewusst zu werden.

Green[1]) überschreibt charakteristischerweise sein Ekzemcapitel nach Willan: Eczema or heat eruption. In der Eintheilung des Ekzems in Eczema simplex, rubrum und impetiginodes als Stadien desselben Leidens, welche alle in die chronische Form übergehen können, folgt er Rayer, verleugnet ihn aber wieder, indem er die Hydrargyrie zum Ekzem zieht und sogar ein neues traumatisches Ekzem, das Schwefelekzem, aufstellt. Umso merkwürdiger berührt es, wenn er sagt: „Aber diese (traumatischen), durch Pflaster, Sonnenstrahlen etc. entstehenden Hautentzündungen unterscheiden sich von dem eigentlichen oder constitutionellen Ekzem in ihrer stets vorübergehenden Natur und ihrer leichten Heilbarkeit." Am Anfange seines Capitels ist mithin die Dermatitis durch Sonnenbrand, am Ende das nicht traumatische, das constitutionelle Ekzem — das eigentliche Ekzem. Ebenso naiv muthet es Einen an, wenn Green sagt: „Das Ekzem des behaarten Kopfes ist eine der bemerkenswertesten Abarten, sowohl wegen seiner Häufigkeit als wegen des Umstandes, dass es lange unter dem Namen Tinea oder Porrigo mit anderen Affectionen derselben Region zusammengeworfen wurde, die in ihrer elementaren Form und allgemeinen Natur sich davon principiell unterscheiden." Hier trennt sich Green wieder von Rayer — dessen That es eben war, die Porrigines und Impetigines zum Ekzem zu ziehen (drei Jahre vorher) — in der Illusion, dass diese Zusammen-

[1]) Jonathan Green, A practical Compendium of the diseases of the skin. Philadelphia 1838.

ziehung schon lange vorher bestanden hätte, obwohl Willan und Bateman ein nässendes Eczema Willani des behaarten Kopfes nicht kannten und es gewiss nicht, wenn sie es gekannt hätten, Porrigo genannt haben würden.

Erasmus Wilson[1]) in seinem ersten Lehrbuche ist — wie auch sonst zu jener Zeit — in dem Ekzemcapitel reiner Eklektiker. Er bietet in harmloser Weise ein buntes Mosaik aus Willan'schen und Rayerschen Bausteinen. Das acute Ekzem zerfällt in vier Arten, und zwar ist die vierte die Hydrargyrie. Das chronische Ekzem kann aus allen acuten Formen entstehen, „wenn die Krankheit heftig ist oder falsch behandelt wird"; es hat immer dieselbe typische Form. Nach Abhandlung des „chronischen Ekzems" auf einer (!) Seite folgen in ausführlicher Beschreibung nach Rayer die localen Ekzeme, als wären es selbständige Formen. Trotz dieser Rayer'schen Brocken geht Wilson, ebenso wie Green, wieder hinter Rayer zurück, indem er durchweg die traumatischen Dermatitiden (Eczema Willan) mit dem Impetigo-Porrigo-Ekzem (Eczema Rayer) zusammenwirft.

Unter den deutschen Zeitgenossen Rayers hebe ich als einigermassen selbständige Autoren Blasius und Fuchs hervor. Blasius in seinen Anmerkungen zu der Uebersetzung von Bateman (1835) ergänzt die Beschreibung des Ekzems bei letzterem durch die Biett'sche Eintheilung in ein acutes und chronisches. Bateman habe nur das acute beschrieben, das chronische sei aber viel häufiger. Es folgt nun eine kurze, aber recht gute Beschreibung unseres heutigen nässenden, krustösen und schuppigen Ekzems. In Bezug auf letzteres sagt Blasius: „Es ist besonders diese Varietät, bei der die Aehnlichkeit mit Psoriasis oft ausserordentlich gross ist, während in anderen Fällen die Unterscheidung von Impetigo schwierig ist; überall müssen wir, um die Diagnose zu sichern, auf die früher vorhanden gewesenen oder noch ausbrechenden Bläschen achten." Auf diese Aehnlichkeit mit Psoriasis geht Blasius noch einmal in einer Anmerkung zu Batemans Psoriasiscapitel ein. Welch ein Sprung zu damaliger Zeit vom Eczema Willan über das Rayer'sche Ekzem hinaus zum psoriatiformen Ekzem von heute! Offenbar besass Blasius einen vortrefflichen klinischen Blick, und es ist schade, dass wir aus jener sonst so unproductiven Zeit Deutschlands kein eigenes Capitel über das Ekzem von diesem Autor besitzen.

Weniger erfreulich ist die Bearbeitung der Ekzemfrage bei Fuchs.[2])

---

[1]) Die Krankheiten der Haut (1846). Deutsch Leipzig 1850.

[2]) C. H. Fuchs, Die krankhaften Veränderungen der Haut. Göttingen, S. 181 bis 205.

Zwar ist es nur ein scheinbarer Mangel, dass derselbe gar kein Ekzem unter seinen zahllosen Dermatosen aufführt. Denn er vermeidet das Wort, da er in seinem System (nach Alibert) eine Familie Ekzematosen genannt hat, aber die vierte „Sippschaft“ dieser Familie, die Psydracia, entspricht ziemlich genau Willans Ekzem. Aber die von Fuchs weiter beliebte Eintheilung dieser Sippschaft in vier Arten kann sicher kein Fortschritt genannt werden. Die erste, Psydracia acuta, umfasst die Psydracia Hidroa (Miliaria), Psydracia solaris, mercurialis, flavescens (statt impetiginodes) nach Willan und eine neue von Fuchs eingeführte Dermatitis, den Terpentinausschlag oder Psydracia urticata. Die zweite Art ist die Psydracia chronica, die dritte die Psydracia localis (auriculae, mammae, penis et scroti, muliebrium, podicis) mit deutlicher Anlehnung an Willan, die vierte die Psydracia tinea. Hierunter fasst Fuchs nach Alibert die Psydracia furfuracea und amiantacea zusammen. Am auffallendsten an dieser Constitution der Sippschaft Psydracia ist die Vereinigung der bläschenförmigen traumatischen Dermatitiden mit der bei den früheren Autoren (Rayer) weit abstehenden Pityriasis capitis (Psydracia tinea) unter einem Oberbegriffe; sie wird von Fuchs motiviert durch einen Beginn mit „kleinen, mit unbewaffnetem Auge kaum sichtbaren Bläschen“. Hierbei ist wohl zu bemerken, dass die zwischen beiden Extremen historisch vermittelnden Formen der Impetigines und Porrigines von Fuchs principiell aus dem Capitel Psydracia hinaus und in das der Impetigo verwiesen werden, welche bei ihm eine andere Sippschaft der Familie der Dermatonosen bildet, und dass er bei seiner Psydracia chronica die Differentialdiagnose wohl gegenüber Lichen, Psoriasis, Pityriasis und Ichthyosis bespricht, aber durchaus nicht, wie man erwarten sollte, die Beziehungen zu seiner Impetigo larvalis, Impetigo Achor mucosus, dem chronischen Ekzem des Kopfes, berührt. Im ganzen lehnt sich Fuchs mithin mehr an Willan an; die Fusion der Bläschendermatitiden mit der Porrigo und Impetigo ist bei ihm vermieden; aber er hat den Charakter des Willan'schen Ekzems durch Einbeziehung chronischer Formen und der Pityriasis capitis in sein Psydraciacapitel in einer Weise umgestaltet und erweitert, welche keinen Fortschritt der Ekzemlehre zur Folge haben konnte.

In Frankreich begegnen wir nach Rayer erst 20 Jahre später in Devergie einem selbständigen Beobachter, welcher der Ekzemfrage neues Leben einhauchte. Die unmittelbaren Nachfolger Rayers, Cazenave, Gibert, Chausit, Duchesne-Duparc, weisen in ihren Lehrbüchern dieselbe Fusion und Confusion Willan'scher und Rayer'scher Anschauungen auf wie ihre gleichzeitigen englischen Collegen; die bei Rayer schon durchgeführte klare Unterscheidung des chronischen Ekzems von den acuten, artificiellen Dermatitiden ist bei ihnen wiederum verschleiert.

Daher nur einige Beispiele aus dieser Epoche. Gibert[1]) ist fast noch ganz Willanist. Er beschreibt die Typen Eczema solare, impetiginodes und rubrum, gibt zwei Beispiele von Mercurialekzem, erwähnt allerdings mehrfach einen Uebergang in chronisches Ekzem, beschreibt dasselbe aber nicht besonders und schildert in ganz kurzer Weise einige localisierte Formen, darunter neben dem Genitalekzem allerdings auch ein Kopf-, Ohr- und Augenlidekzem. Ein Theil des Rayer'schen Ekzems steht bei ihm noch im Capitel Impetigo. Duchesne-Duparc[2]) dagegen, ein begeisterter Schüler Aliberts, nennt in sehr bezeichnender Weise das Ekzem des Kopfes in der Kindheit sehr selten: „Fort rare dans l'enfance et souvent confondu, à cette époque de la vie, sous les noms de pityriasis, porrigo larvalis etc. avec le lactumen ou l'achore muqueux. ... M. Rayer dépeint à tort, sous ce nom, la croûte de lait ou achore muqueux des enfants. ... C'est chez l'adulte, qu'il faut étudier les caractères de l'eczéma de la face." Das Rayer'sche (krustöse) Ekzem muss man bei ihm theils in dem Willan'schen Capitel Impetigo (Syn. nässender Grind der Deutschen) theils in dem Alibert'schen Artikel Achore im Capitel Gourme (Syn. Milchschorf der Deutschen) suchen. Man sollte denken, dass Duchesne-Duparc nun auch die Aetiologie seines Ekzems ganz conservativ nach Willan eingerichtet hätte; aber statt dessen spielen bei seinem Eczema simplex, rubrum, impetiginodes Willan zum Trotz alle inneren Ursachen eine grössere Rolle als der Traumatismus. Die Confusion ist hier vollständig: Willan'sche Namen und noch fast wörtlich dieselbe Beschreibung neben einer specifisch französischen diathetischen Aetiologie beim acuten Ekzem; Aufnahme einiger Rayer'schen Localschilderungen beim chronischen Ekzem.

Man sieht, dass der von Rayer angebahnte Fortschritt auch in Frankreich nicht so bald Wurzel schlug, und der Grund ist auch leicht einzusehen. Er hatte das Krankheitsbild eines chronischen Ekzems geschaffen, dessen Verlauf und Localisationen in classischer Form beschrieben und sich nur der Inconsequenz schuldig gemacht, die theils verschiedenen Anfänge und besonders den schleichenden Beginn dieser neuen Affection nicht mit gleicher Aufmerksamkeit zu verfolgen. Statt dessen liess er ganz unbefangen die acuten Ekzeme Willans, die einen ganz anderen Sinn hatten, als Eingänge seines chronischen Ekzems bestehen. Natürlich musste jedes einzelne Symptom der Willan'schen Beschreibung in diesem neuen Rahmen einen falschen Sinn gewinnen und die verschiedensten Deutungen zulassen. Daher die allgemeine Confusion in den Beschreibungen der Autoren zwischen 1835 und 1860.

[1]) Traité pratique des maladies spéciales de la peau. Paris 1840 (2. Aufl.).
[2]) Traité pratique des Dermatoses. Paris 1859.

Der erste Autor, welcher sich von diesem zur Last gewordenen Dogma emancipierte, die Schlacken des Willan'schen Ekzems aus der Rayer'schen Darstellung entfernte und consequenterweise den Anfang des Rayer'schen Ekzems auf neue und eigene Weise zeichnete, war Devergie.[1]) Er musste natürlich gegen die dominierende Stellung des Bläschens im Rayer'schen Ekzem, welche aus dem Willan'schen herübergenommen war, zunächst Front machen. „Le médecin qui aborde un malade, recherche tout d'abord des vésicules comme caractère dominant et élément certain de diagnostic: il n'en est rien." „Der Arzt nimmt sie sehr selten, der Patient gar nicht wahr." Für Devergie ist das Ekzem durch vier Hauptsymptome charakterisiert: 1. die Röthe der Hautfläche, 2. vehementes Jucken, 3. eine Secretion, welche Leinen grau färbt und steift, und 4. einen État ponctué, d. h. feine Lücken im Epithel, aus denen Serum ausschwitzt, und die entweder mit blossem Auge sofort erkennbar oder durch Abreiben mit Seife oder Kali carbon. jederzeit deutlich zu machen sind. Mit Betonung der Röthe trennt sich Devergie vollständig von Willan; er wundert sich, dass sein Zeitgenosse Bazin ein Ekzem ohne Röthe annimmt, kennt also offenbar Willans Eczema solare gar nicht mehr, welches so sehr ohne Röthe verläuft, dass es Willan zu der Aufstellung eines eigenen Eczema rubrum veranlasste. Die Hervorhebung des Juckens als eines Hauptsymptomes des Rayer'schen Ekzems ist ein entschiedenes Verdienst von Devergie; es ist nach ihm beständig, unaufhörlich, hat keine Prädilectionszeiten wie beim Lichen und der Scabies. Die Gerinnung des Secrets beim Ekzem, wodurch Leinen steif wird, war schon gelegentlich von Rayer bemerkt, aber noch nicht zu einem Hauptmerkmal gestempelt worden; auch hierin hatte Devergie vollkommen richtig gesehen. Der Status punctatus zeugt nicht minder von einer eminenten Beobachtungsgabe. Er bezeichnete damit offenbar einen Zustand, den Status spongoides, welchen erst die neuere, mikroskopische Analyse als ein wichtiges Merkmal des nässenden Ekzems wiederum kennen gelehrt hat. Es fehlen bei dieser Beschreibung, wenn wir sie an unserem heutigen Ekzembegriff messen, nur noch zwei Cardinalsymptome: die Epithelverdickung und die Schuppenbildung. Seine Ekzemformen erheben sich im allgemeinen nicht über das Niveau der Haut, selbst sein neu eingeführtes „Eczéma nummulaire" schildert er als flache Flecke ohne erhöhten Rand. Nur sein „Eczema rubrum" zeigt erhabene, multiple Efflorescenzen von tiefrother Farbe und langer Dauer mit starker Secretion und vehementem Jucken. Devergies Ekzem ist mithin, wenn auch kein vesiculöses, so doch vorwiegend nässendes Ekzem. Wenn ihm durch diese Beschränkung der Formen die so häufige

[1]) Traité pratique des maladies de la peau. Paris 1863. Éd. 3.

Epithelverdickung entging, so hebt er das charakteristische Schuppen aus einem anderen Grunde nicht hervor. Für ihn fällt nämlich noch „Schuppen“ und „Secretion“ zusammen; er hält die Schuppen für eingetrocknetes Secret (Lamelles epidermiques) und betont übrigens ganz richtig an denselben ihre feste Adhärenz.

Nimmt man zu dieser Schilderung der Hauptsymptome noch die allgemeinen Sätze hinzu, dass das Ekzem die häufigste Hautkrankheit sei (600 unter 1800 Fällen), dass das Ekzem des behaarten Kopfes lediglich eine Kinderkrankheit darstelle (vgl. Duchesne-Duparc), dass ein Eczema fugax nicht existiere, sondern nichts hartnäckiger sei als das Ekzem, so wird man, denke ich, mir Recht geben, wenn ich behaupte, dass mit dem Lehrbuche von Devergie der erste grosse Fortschritt nach Rayer in der Ekzemfrage gemacht, zum erstenmale eine völlige Loslösung von dem Willan'schen Ekzembegriffe erreicht und damit nach einem halben Jahrhunderte wieder Klarheit in die Ekzemfrage gebracht war. Devergies Ekzem ist noch nicht das heutige, aber es enthält den Kern desselben, befreit von den nicht dahingehörigen Anhängseln der Willan'schen vesiculösen Dermatitis, welche Rayer versäumt hatte abzustreifen, als er im Anschlusse an Biett die zweite Verschiebung des Ekzembegriffes vornahm. Devergie hatte den Muth, zu sagen, was jeder sah, dass das Rayer'sche Ekzem durchaus nicht immer mit Willan'schen „hellen, dichtstehenden Bläschen auf nicht entzündeter Basis“ beginnt und oft im ganzen Verlaufe keine Bläschen erkennen lässt, dass mithin für das Rayer'sche Ekzem das makroskopische sichtbare Bläschen keine Conditio sine qua non sein könne. Den selbständigen, vorurtheilsfreien Kliniker erkennt man auch an der Weise, wie Devergie das französische Dogma der Ekzemdiathese abweist. „Die Ekzematiker sind gesunde Leute, nie gesünder als während des Ekzems. Unter hundert Fällen findet man nicht zehn, bei denen eine allgemeine Ursache zu behandeln wäre, wie Syphilis oder Scrophulose. Die Charaktere von Bazin und Hardy (seiner Zeitgenossen) für das ‚eczéma dartreux‘ und ‚eczéma arthritique‘ sind so vage, dass der eine die des anderen negiert.“ Dass Devergie im Gegensatze zu Bazin alle äusseren Ursachen des Ekzems leugnet und nur innere prädisponierende und determinierende anerkennt, ist eine Folge seiner Bestrebungen, das Rayersche Ekzem von dem Ballast artificieller Dermatitiden zu befreien und für die damalige Zeit, die sich unter äusseren Ursachen nur von toten Körpern ausgehende physikalische oder chemische vorstellen konnte, jedenfalls besser als die bis dahin beliebte Verquickung Willan'scher und Rayer'scher Ideen.

So standen sich, als F. Hebra mit seinem epochemachenden Lehrbuche vor die Oeffentlichkeit trat, unter den damaligen Führern der

Dermatologie in Frankreich zwei Parteien gegenüber; auf der einen Seite die Diathetiker Bazin und Hardy als Verfechter des „Arthritismus“ und „Herpetismus“, auf der anderen Devergie, der, von allen unbewiesenen Diathesen absehend, als echter Nachfolger von Rayer die klinische Seite des Ekzems ausbaute und den Willanismus in Frankreich als erster vollständig überwand. Fraglos mussten die Anschauungen von Devergie Hebra sympathischer sein als die vagen Theorien von Bazin und Hardy, und so finden wir ihn denn an seiner Seite im Kampfe gegen die Diathese, die er — glücklicher als Devergie — allmählich vollkommen in Misscredit brachte. Es ist aber nun interessant zu sehen und für die folgende Epoche sehr wichtig geworden, dass in Ansehung des Ekzembegriffes Hebra auch gegen Devergie Front machte, die von diesem Autor glücklich erreichte Beschränkung und Reinigung des Rayer'schen Ekzembegriffes über den Haufen warf und wiederum eine Verquickung des Willan'schen und Rayer'schen Ekzems herbeiführte, und zwar eine so dauerhafte, dass dieselbe noch heute nicht ganz überwunden ist. Wie konnte eine so rückläufige Bewegung entstehen und festen Fuss fassen? Wie konnten Dinge, deren grundverschiedene Pathogenese schon seit fünfzig Jahren gerade von den besten Beobachtern erkannt und wiederholt klar hervorgehoben worden waren, von einem Manne wie F. Hebra unterschiedslos zusammengeworfen werden? Der Grund ist in dem Kampfeseifer Hebras zu suchen in seinem Streite gegen die Diathetiker in der Ekzemfrage, vor allem gegen Bazin, wenn auch gerade dieser Autor von Hebra persönlich nicht genannt wird. Devergie hatte sich damit begnügt, die Diathesen zu leugnen und eine „Disposition“ der Haut an die Stelle zu setzen, deren Natur „unbekannt“ sei. Hebra, in der richtigen Erkenntnis, dass eine falsche Theorie nur durch eine bessere positiv überwunden wird, versuchte an Stelle der Diathesen und unbewiesener innerer Zustände äussere Ursachen zu setzen, und da man damals fast nur physikalische und chemische Reizmittel der toten Natur kannte, griff er — leider — zu diesen und damit auf die Ursachen des Willan'schen Ekzems zurück, in der Hoffnung, damit die Aetiologie des Rayer'schen Ekzems aufzuhellen.

In der That glaubte Hebra, durch wiederholte Crotonölpinselungen das chronische Ekzem in allen seinen verschiedenen Formen künstlich nachmachen zu können, und leitete die von ihm unterschiedenen fünf Hauptformen des Ekzems (Eczema squamosum, papulosum, vesiculosum, rubrum [= madidans] und impetiginosum [= crustosum]) aus der Symptomenreihe der Crotondermatitis ab. Da er selbst überzeugt war, dass andere Hautreizmittel, z. B. Schwefel, eine andere Reihe von Hautreactionen hervorrufen als Crotonöl, so muss er letzteres als das nach seiner Meinung beweisendste wohl deshalb gewählt haben, weil dabei die Reac-

tionen von ähnlicher Multiformität waren wie die Symptome des Ekzems. Dass diese Identificierung trotz der Multiformität der Crotondermatitis nicht ohne einigen Zwang abging, folgt schon daraus, dass beim Menschen die Crotonölapplication primär eiterige Pusteln und eiterige Krusten, aber keine serösen Bläschen und serofibrinösen Krusten erzeugt, und die Crotondermatitis nur wenig juckt und fast gar nicht nässt. Demgemäss ist die Ableitung der fünf Hauptformen des Ekzems auch nicht genau der Schilderung der Crotondermatitis nachgebildet; es fehlt z. B. das Stadium des Erythems mit Oedem und der reinen Pustelerkrankung, also eines „Eczema oedematosum“ und „pustulosum“. Hebra war eben der unrichtigen Ansicht, jedes seröse Bläschen wandle sich mit der Zeit in eine Pustel um, und alle Krusten seien eiterige Krusten. Diese der Crotontheorie des Ekzems zuliebe festgehaltene Anschauung hat eine bedauerliche Verschiebung des Impetigobegriffes zur Folge gehabt; denn seit jener Zeit deckt sich der Ausdruck impetiginös nicht mehr mit vesico-pustulös (Willans Impetigo), sondern mit crustös (Willans Porrigo) und wird unterschiedslos auf fibrinöse und eiterige Krusten angewandt. Dieser Mangel an scharfer, klinischer Diagnostik hat schwer auf der Entwicklung der Impetigolehre gelastet.

Da Hebra auf der anderen Seite keineswegs auf die Einbeziehung des Biett-Rayer-Devergie'schen Ekzems in das seinige verzichtete, so kam es durch ihn wiederum zu der in Frankreich eben erst durch Devergie überwundenen Verquickung jener Dermatose mit dem Willanschen Ekzem, die nun umso grotesker ausfallen musste, als das letztere durch die Bekanntschaft mit einer grossen Reihe artificieller Dermatitiden sich inzwischen beträchtlich vergrössert hatte. Nicht genau, aber doch der Hauptsache nach ist das Willan'sche Ekzem wiederum in Hebras „acutem“ Ekzem, das Rayer'sche in Hebras „chronischem“ Ekzem enthalten; das letztere soll aus ersterem sich entwickeln und nur durch längere Dauer und wiederholte Nachschübe sich von demselben unterscheiden. Darnach müsste jedes Ekzem „im Hebra'schen Sinne acut“ beginnen, d. h. mit Röthung, Schwellung und Bläschen, was bekanntlich nicht der Fall ist. Dass aber der Theoretiker Hebra den Kliniker Hebra doch nicht ganz überwand, geht aus folgendem Satze hervor, der im Capitel des chronischen Ekzems steht und zum Capitel des acuten Ekzems wenig passt: „Der Beginn eines später mit allen seinen charakteristischen Attributen, nämlich mit Bläschenbildung, Nässen, Pusteln und Borkenformationen, ausgestatteten Ekzems besteht häufig bloss in der Entwicklung einer gerötheten, wenig infiltrierten, mit geringer Schuppenbildung versehenen Stelle der allgemeinen Decke.“

Durch die Hebra'sche bewusste Verquickung des Willan'schen und Rayer'schen Ekzems gewann der Ekzembegriff eine Ausdehnung wie

noch nie vorher. Es half wenig, dass Hebra die Pityriasis rubra vom Ekzem abtrennte, indem er eine rothe, schuppende Hautaffection kennen lehrte, die ohne Knötchen, Schrunden, Bläschen, Nässen, ohne bedeutende Infiltration und Jucken verläuft. Denn gegenüber den Impetigoarten und der Miliaria rubra beobachtete er nicht dieselbe Consequenz; auch diese zeigen dem Ekzem gegenüber einen anderen Verlauf, keine Uebergänge in das polymorphe Ekzem und überhaupt eine bemerkenswerte Stabilität der Erscheinungsweise, mithin diejenigen Eigenheiten, welche Hebra veranlassten, die Pityriasis rubra vom Ekzem abzutrennen. Für die Identificierung der Impetigoarten mit seinem Eczema impetiginosum genügt es Hebra jedoch, dass nach Abhebung der Krusten in beiden Fällen rothe, nässende Flächen zutage treten. Der verschiedene Verlauf und alle übrigen klinischen Symptome werden nicht weiter beachtet; der Crotontheoretiker hat hier über den Kliniker wieder den Sieg davongetragen.

Wesentlich mitbestimmend für diese ungeheure Ausdehnung des Ekzembegriffes waren die damals noch recht primitiven pathologischen Anschauungen über das Wesen des Ekzems. Während die Untersuchungen der letzten Decennien gelehrt haben, dass jede artificielle Dermatitis, wie überhaupt jede klinisch gut charakterisierte Hautkrankheit ihr eigenes mikroskopisches Bild besitzt, sind für Hebra „die Ergebnisse der mikroskopischen Untersuchung beim Ekzem wesentlich dieselben wie bei jeder, unter welchen Verhältnissen immer entstandenen Hautentzündung“. Die in Wirklichkeit aus einem sanguinolenten Oedem mit centraler diapedetischer Blutung bestehenden Frostbeulen sollen pathologisch-anatomisch mit dem Ekzem „verwandt“ sein. Hebra glaubt wirklich, dass eine Stauung, wie bei varicösen Unterschenkeln, durch Steigerung der Lymphabsonderung direct eine Hautentzündung, ein Ekzem, verursachen könne. Das „Ekzemfluidum“ soll beim Ekzem genau dasselbe sein wie die austretende Lymphe bei den Varicellen, dem Herpes und dem Pemphigus. Hebra konnte natürlich die feineren Unterschiede zwischen ballonierten Epithelien, neutrophilen und eosinophilen Leukocyten in der Exsudatflüssigkeit noch nicht kennen, welche diese Fluida heute ausreichend charakterisieren und zu unterscheiden gestatten. Aber es muss doch die Leichtigkeit auffallen, mit welcher er sich als Kliniker den primitiven mikroskopischen Daten seiner Zeitgenossen unterwarf, während er gegenüber den ebenso naiven ätiologischen Ansichten jener Epoche seine eigene Anschauung mit Nachdruck behauptete. Ihm sagte eben eine mikroskopische Lehre zu, nach welcher der Begriff des Ekzems fast ganz mit dem der Hautentzündung verschmolz.

So ungeheuer weit der klinische und pathologische Ekzembegriff sich durch Hebra gestaltete, so einseitig und eng begrenzte er die Aetiologie

desselben. Mit Sicherheit und ohne weitere Beihilfe entstehen nach ihm Ekzeme allein durch äussere, chemische Reize, durch physikalische, z. B. thermische, schon nicht mehr absolut, sondern nur unter „besonderen Bedingungen“. Innere erkennt er nicht als zureichende Ursachen an. Es darf hieran nicht irre machen, dass er sich an einigen Stellen so ausdrückt, als thäte er es doch, z. B.: „Um nicht missverstanden zu werden, wollen wir hier jedoch hervorheben, dass nicht jedes Ekzem durch einen localen Reiz erzeugt wird, sondern dass es durch Krankheiten des übrigen Organismus veranlasst sein kann.“ Denn kurz zuvor hat er durch eine schneidige Kritik aller damals gangbaren ätiologischen Annahmen bis auf gewisse weibliche Sexualleiden alle übrigen als Ekzemursachen angesehenen Allgemein- und Organkrankheiten ausgeschlossen. Diese ausnahmsweise zugelassenen Affectionen (Menstruationsanomalien, Chlorose, Hysterie, Gravidität, Lactation, Sterilität, Climacterium) sind aber nach ihm auch keine zureichenden Ursachen, sondern nur „disponierende Momente“, „bedingte Ekzemquellen“. Hebra überlässt es mit anerkennenswertem Freimuth der Zukunft, den ihm unklaren Zusammenhang dieser „sonderbaren Combination“ von Uterinleiden mit Ekzem aufzuklären, und hält es vorsichtigerweise für „zweckmässig, den Satz vorderhand so zu formulieren, dass man häufig das Zusammentreffen von Chlorose mit ekzematösen Proruptionen beobachten könne“. Nie wieder in der Geschichte des Ekzems hat zwischen Klinik und Aetiologie eine so auffallende Incongruenz bestanden wie in der Hebra'schen Ekzemlehre. Die Klinik umfasste ausser dem ungemein erweiterten Willan'schen Ekzem (Dermatitis artificialis, calorica etc.) und dem chronischen Rayer'schen Ekzem alle Impetigoarten und die Miliaria rubra et alba. In der Aetiologie des Ekzems versuchte es Hebra wenigstens, reiner Willanist zu sein, alle inneren und constitutionellen Ursachen so viel als möglich ihrer ätiologischen Bedeutung zu entkleiden und auch für das Rayer'sche Ekzem die Willan'schen Ursachen allein verantwortlich zu machen. Staunend steht man vor diesem ungeheuerlichen und revolutionären Beginnen und fragt sich, wie es denn möglich war, dass trotz dieser aus der unnatürlichen Verquickung Willan'scher und Rayer'scher Ekzembegriffe erwachsenen Incongruenz die Hebra'sche Ekzemlehre — in Deutschland und Nordamerika wenigstens — Fuss fassen und Jahrzehnte hindurch eine dominierende Stellung behaupten konnte. Der Grund liegt in dem wie ein erfrischendes Gewitter wirkenden Kampfe Hebras gegen die Krasenlehre der Franzosen und die Krisenlehre der Badeärzte und seiner auf eine glückliche und durch ihre Einfachheit bestechende örtliche Therapie gegründeten Zuversicht in die Haltbarkeit seiner Lehre von den äusseren Ursachen des Ekzems. Durch seine Therapie gewann Hebra das Vertrauen des praktischen Arztes; wer sich mit den unklaren Theo-

rien des Arthritismus und Herpetismus nicht befreunden konnte, klammerte sich gern an die auf sehr schwachen Füssen stehende Hebra'sche Crotontheorie des Rayer'schen Ekzems; denn mit ihr stimmte auf das beste das gute Resultat der rein örtlichen Behandlung des chronischen Ekzems. Dieser Beweis für eine örtliche Entstehung und örtliche Natur des chronischen Ekzems ex juvantibus bleibt auch heute noch bestehen, und wenn es gelingen sollte, statt der unzureichenden todten Chemikalien Hebras für das Rayer'sche Ekzem organisierte Gifte als örtliche und zureichende Ursachen zu accreditieren, so hat Hebras ätiologische Lehre und sein Kampf gegen die Diathesen den Boden für diese neue Lehre vorbereiten helfen.

In Bezug auf die Begriffsbestimmung des Ekzems aber hat die Hebra'sche Lehre in den folgenden dreissig Jahren die Verwirrung geradezu in Permanenz, in ein System gebracht, indem jeder, welcher zur Verwechslung des Rayer'schen Ekzems mit artificieller Dermatitis neigte, sich nun auf Hebras Versuche beziehen konnte. Aus den vier sich eigentlich ausschliessenden Daten der Willan'schen und Rayer'schen Symptome einerseits und der Willan'schen und Rayer'schen Ursachen andererseits machte jeder Autor sich „sein" Ekzem zurecht, so gut es gehen wollte, und es gibt keine Combination, die nicht ihren Vertreter gefunden hätte. Diesen verschlungenen Pfaden in den neueren Lehrbüchern nachzugehen, wäre ebenso unerquicklich, wie für unseren heutigen Standpunkt überflüssig. Einen wesentlichen Fortschritt in der Ekzemlehre haben diese Arbeiten nicht gebracht, denn es trat niemand auf, der historisch und sachlich das nun einmal acceptierte Rayer'sche Ekzem von den Willanismen gründlich säuberte und das Willan'sche Ekzem unter neuem Namen sachgemäss beschrieb. Nur in einer Beziehung können wir uns eine Musterung der Ansichten der neueren Autoren nicht ersparen, da ganz wesentlich davon die Richtung abhängt, in welcher sich die zukünftige Lehre vom Ekzem entwickeln wird — in Beziehung auf den Wert des Bläschensymptoms.

Nach der Stellung, welche sie dem Bläschensymptom beim chronischen Ekzem einräumten, kann man drei Kategorien von Autoren unterscheiden, von denen ich nur die wichtigsten Vertreter nennen will.

Einige Autoren hatten den Muth, es auszusprechen, dass nach ihrer Erfahrung das Bläschen beim chronischen Ekzem nur eine untergeordnete Rolle spiele, dass das vesiculöse Ekzem selten sei und keinenfalls stets das chronische Ekzem einleite, welches vielmehr oft von Anfang an trocken und schuppend auftrete. Es waren dieses besonders in England Erasmus Wilson in seinem 1871 erschienenen späteren Lebenswerke[1]) und M'Call Anderson.[2])

[1]) Lectures on Dermatology.

[2]) A treatise on diseases of the skin. London 1887.

Aehnlich urtheilt in Frankreich Hardy, indem er in dieser klinischen Beziehung sich auf die Seite von Devergie — Bazin gegenüber — stellt.

Eine zweite Kategorie bilden diejenigen Autoren, welche wohl bemerken, dass das Bläschen durchaus nicht stets das Rayer'sche Ekzem begleitet, geschweige denn einleitet, aber welche sich dasselbe aus „Willanophilie am unrichtigen Orte" nicht rauben lassen wollen. Dazu gehört Tilbury Fox,[1]) welcher behauptet, dass ein Bläschenstadium immer existiere, obgleich man es nur selten zu Gesicht bekomme, und welcher räth, beim Eczema rubrum eine Linse zuhilfe zu nehmen, da es schwierig sei, die Bläschen zu erkennen. Unter den neueren Autoren ist der hervorragendste Vertreter dieser Kategorie Brocq,[2]) für welchen es kein wahres Ekzem ohne Bläschen gibt. Er nimmt statt der Lupe das Mikroskop zuhilfe und bezieht sich auf die von mir in grosser Verbreitung gefundenen mikroskopisch kleinen Bläschen in der chronisch ekzematösen Haut, um auch diese Fälle für das Ekzem festzuhalten, möchte dagegen alle diejenigen Formen vom Ekzem ausschliessen, wo das Suchen nach Bläschen resultatlos ist. Brocq bemerkt dabei nicht, dass diese Steifung auf das Vorkommen von Bläschen nur ein äusserlicher Willanismus ist, der ihn noch durchaus nicht zu einem Willanisten, einem wahren Nachfolger von Willan macht, da Brocq gerade und gewiss mit Recht die artificiellen Dermatitiden (Willans Ekzem) vom Ekzem absolut ausschliesst. Uebrigens ist Brocq ein viel zu guter Kliniker, um nicht auch durch und durch trockene (Rayer'sche) Ekzeme zu kennen. Er beschreibt nicht nur solche Formen an verschiedenen Stellen desselben Werkes, sondern führt auch eine geradezu rein trockene (Eczème vrai vulgaire, D. Forme sèche pure) als besondere Art an.

Eine dritte Kategorie von Autoren zieht sich aus dem Dilemma, welches nothwendig entsteht, sowie man dem Bläschen beim Rayer'schen Ekzem eine ebenso dominierende pathognomonische Bedeutung zumisst wie bei der Willan'schen vesiculösen Dermatitis, dadurch, dass sie das Bläschen als cardinales Symptom festhält, aber den Begriff des Ekzems als eigener und einheitlicher Krankheit preisgibt. Der erste, welcher in dieser Richtung radical vorging, war Bazin.[3]) Ekzem ist für ihn keine Einheit, es ist die Bezeichnung für ein Bläschenexanthem, eine besondere Reaction der Haut auf die verschiedensten inneren und äusseren Reize, und zwar ist das Bläschen für ihn beim Ekzem die Hauptsache; er oppo-

[1]) Skin diseases. London 1873, Ed. 3.

[2]) La question des eczèmes. Paris 1900, Masson. (Auszug aus den Annales de Dermatologie, Januar—März 1900.)

[3]) Leçons théoriques et cliniques sur les affections cutanées de nature arthritique et dartreuse. 1860.

niert Devergie, weil dieser Röthe, Jucken, Serumgerinnung und Status punctatus zur Hauptsache mache. In modernisierter und logisch schärferer Form ist diese Anschauung von Besnier, dem derzeitigen Führer der französischen Schule, wieder aufgenommen, durch Schöpfung des Begriffes der Ekzematisation (1892). Diese kann primär auftreten; meistens aber tritt sie zu anderen Krankheiten, zur Pityriasis, Psoriasis, verschiedenen Seborrhöiden (Unnas seborrhoischen Ekzemen), zur Hyperhidrosis, Hypersteatidrosis, Ichthyosis, Duhrings Krankheit, zu verschiedenen Prurigo- und Pruritusformen hinzu, ohne dass diese deshalb Ekzeme werden; Besnier nennt diese Affectionen dann ekzematisiert. Natürlich ist es auf diese Weise nicht schwer, an dem Bläschencharakter der „Ekzematisation" festzuhalten, aber es ist klar, dass damit die Aufrechterhaltung einer einheitlichen Krankheit Ekzem oder auch nur einer Krankheitsgruppe Ekzem unvereinbar ist.

Alle diese Schwierigkeiten sind selbstgemacht, unnöthig, vielleicht nur durch eine mangelnde Kenntnis des englischen Originals von Willan-Bateman seitens der französischen älteren Autoren entstanden und historisch begreiflich. Sie müssen aber aus dem Wege geräumt werden, wenn in den Ekzembegriff wieder Klarheit kommen soll. Wir brauchen durchaus nicht das Ekzem als besondere Krankheit oder Krankheitsgruppe fallen zu lassen. Es hat zu allen Zeiten existiert, oder es hat wenigstens zu allen Zeiten, schon bei den Griechen und Römern nachweisbar, eine Krankheitsgruppe der Haut existiert, welche von Willan und Alibert zuerst genauer unter verschiedenen Namen (Achor, Tinea, Porrigo, Impetigo etc.) beschrieben wurde und sodann von Biett den Namen Ekzem, der eigentlich schon anderweitig mit Beschlag belegt war, beigelegt erhielt. Diese zunächst willkürliche Benennung der fraglichen Ausschläge als „chronisches Ekzem" erhielt dann aber bald durch Rayer in einer so klassischen Form ihre Sanction, dass von dieser Zeit an der Name Ekzem von den betreffenden Dermatosen nicht mehr zu trennen ist. Rayer ist mithin der Vater des modernen Ekzems. Seine beiden grossen Verdienste um den Gegenstand waren: 1. die genaue Schilderung des chronischen Ekzems an den verschiedensten Körpertheilen mit Heranziehung diverser, unter anderen Namen bekannter regionärer Krankheitsbilder, die in ihrer Isolierung bis dahin unverstanden waren, und 2. die Ausschliessung der artificiellen Hautentzündungen, welche Willan als „Ekzem" beschrieben hatte, und die von Biett missbräuchlich als acute Formen mit dem chronischen Impetigo-Porrigo-Ekzem zusammengebracht waren.

Die weitere Entwicklung von diesem geebneten und festen Grunde aus muss natürlich nach zwei gegebenen Richtungen vor sich gehen. Einerseits bedürfen wir einer genauen klinischen, histologischen, experi-

mentell-pathologischen und pharmakodynamischen Schilderung aller einzelnen artificiellen Dermatitiden, deren es so viele verschiedene gibt, wie es Reizmittel der Haut gibt. Hier ist eine schwere Versäumnis der Dermatologie des letzten Jahrhunderts in dem neuen Jahrhunderte wieder gutzumachen. Die betreffenden Abschnitte bilden in den besten Lehrbüchern noch ebenso kleine, ja noch dürftigere Anhängsel als das entsprechende Ekzemcapitel bei Willan. Dann wird sich auch für die vesiculösen Dermatitiden unter diesen ein anderer Gruppenname als Ekzem finden lassen; Fuchs hatte dieselben bereits Psydracia getauft.

Andererseits ist das Rayer'sche Ekzem durch klinische, histologische und ätiologische Forschungen zu vertiefen und zu consolidieren und nach Massgabe dieser zu reinigen, zu verengern oder zu erweitern. In dieser Beziehung hat das vorige Jahrhundert schon allerlei Verdienste. F. Hebra schied die Pityriasis rubra aus, Tilbury Fox die Impetigo vulgaris und lehrte mit Hutchinson die Cheiropompholyx als selbständige Krankheit kennen; Gibert beschrieb die Pityriasis rosea und Brocq nach Vidal die Neurodermitis circumscripta chronica,[1]) lauter Dermatosen, die mit bestimmten Ekzemformen Aehnlichkeit hatten und verwechselt werden konnten. Mir war es andererseits beschieden zu zeigen, dass die sogenannten trockenen Seborrhoeen, die F. Hebra noch für Hypersecretionen der Talgdrüsen gehalten hatte, entzündlicher Natur sind und durch ihren directen Uebergang in Ekzem jedem Beobachter verrathen, dass sie zum Rayer'schen Ekzem (nicht zum Willan'schen Ekzem) gehören (mein seborrhoisches Ekzem).

Wenn nun aber unser heutiges Ekzem gegenüber den artificiellen Hautentzündungen scharf begrenzt ist und sich nur noch allein auf dem Rayer-Devergie'schen Ekzem vernünftigerweise aufbauen kann, so ist es doch noch immer eine höchst polymorphe Krankheit, die in jedem Lebensalter, auf jedem Körpertheile, fast möchte man sagen auf jedem Individuum uns in der verschiedensten Gestalt entgegentritt. Einerseits ist es daher ungemein schwierig, das Bleibende und Wichtige in dem Wechsel der Erscheinungen festzuhalten und zu einer einheitlichen Beschreibung des Ekzems zu verwenden, andererseits ist die Frage zur Zeit noch unlösbar, ob diesem Wechsel nicht doch eine wirkliche Multiplicität der Ekzeme zugrunde liegt, ob wir es nicht statt mit einem Ekzem mit einer Gruppe von Ekzemen zu thun haben, die sich in einigen wesentlichen Punkten unterscheiden, in anderen ebenfalls wesentlichen Punkten aber wiederum so nahe stehen, dass wir sie doch alle als „Ekzeme" betrachten müssen. Die letztere Frage ist die zur Zeit noch unwichtigere; man wird sie stets im Auge behalten müssen, und sie wird sich nach

[1]) Vgl. Eczema callosum.

dem Vorbilde ähnlicher Trennungen auf anderen Gebieten der Pathologie am ehesten durch zukünftige ätiologische Forschungen klären. Ich glaube dem jetzigen Stande dieser Frage dadurch am meisten gerecht zu werden, dass ich vorderhand eine einheitliche Krankheit Ekzem annehme, von der ich diverse verschiedene Typen unterscheide. Bei jedem einzelnen Typus werden zukünftige Studien zu entscheiden haben, ob derselbe Aussicht hat, als eine selbständige Ekzemart abgetrennt zu werden, ob er sich als eine durch Nebenumstände bewirkte Modification oder als eine Mischung einfacherer Typen darstellt.

Durch die Annahme bestimmter klinischer Typen des Ekzems ist auch die andere Schwierigkeit zum grössten Theile aus dem Wege geschafft, welche sich bisher der Beschreibung der Symptome entgegenstellt. Je deutlicher die Polymorphie des Rayer'schen Ekzems den Autoren zum Bewusstsein kam, umso verlegener wurden sie natürlich, wie dieser Reichthum an Symptomen in ein System zu bringen sei. Wenn die verschiedenen Formen zusammengehörten und aus einander entstanden, so war es ja Pflicht des Klinikers, sie als bestimmte Stadien eines Verlaufes oder — falls sie einem Verlaufe sich nicht fügten — einer Reihe verschiedener Verlaufsweisen hinzustellen. Wohl die Furcht vor dieser Complexität und den sie nothwendig begleitenden Wiederholungen trieb schon Rayer dazu, diejenigen Formen einfür allemal herauszuheben, welche regionäre Eigenthümlichkeiten darboten, und so gab er zuerst Beschreibungen des Ekzems der einzelnen Körpertheile. Dieses praktische Hilfsmittel wurde aber sofort missbraucht und zu einer Sackgasse für den klinischen Fortschritt. Erasmus Wilson in seinem ersten Lehrbuche gibt thatsächlich folgende verschiedene Ekzemformen in ebensovielen Capiteln: Eczema simplex, rubrum, mercuriale, impetiginodes, chronicum, faciei, mamillae, perinei, capitis, auriculare, umbilicale. Devergie ging auch hier radicaler und vernünftiger vor, indem er das Ekzem nach fünf verschiedenen Richtungen eintheilte und beschrieb, nach der Form des Exanthems, dem klinischen Habitus, der Localisation, dem Verlauf und der Dauer. Aber es ist klar, dass auch hierbei nur eine Erleichterung für den Autor und eine rasche Uebersicht der möglichen Erscheinungsweisen für den Leser, aber kein Fortschritt für die Wissenschaft erzielt wird. Wirklich befriedigend kann nur eine Darstellung sein, welche uns zeigt, wie die einzelnen Formen aus einander entstehen, welcher genetische Zusammenhang zwischen ihnen besteht, welchen Einfluss die Hautindividualität, die regionäre Verschiedenheit, das Alter der Haut, Complicationen und äussere Einflüsse jeglicher Art auf die Erscheinungsform ausüben, und was nach Abzug aller dieser Accidentien als die Essentia des Ekzems übrig bleibt. F. Hebra glaubte dieses allen Erscheinungsformen zu Grunde liegende Wesen des Ekzems

dadurch zu fassen, dass er sie in Analogie brachte mit den verschiedenen Formen eines bekannten äusseren Reizmittels, des Crotonöls, auf die Haut; er schuf damit gleichsam die erste allgemeine Pathologie des Ekzems. Aber er muss wohl selbst gefühlt haben, dass der Vergleich hinkte; denn er richtete sich in der Bezeichnung seiner fünf Formen des Ekzems, wie schon oben bemerkt, nicht genau nach den von ihm selbst beschriebenen Stadien der Crotondermatitis und hätte wohl noch mehr Schwierigkeiten gefunden, wenn er alle Ekzemformen mit dem Verlaufe einer anderen artificiellen Dermatitis zur Deckung hätte bringen wollen. Er lehnte sich vielmehr mit diesen fünf „Bildern" des Ekzems sichtlich theils an Willan, theils an Rayer an, so dass seine experimentell-pathologische Herleitung des Ekzems, wonach die innere Einheit desselben trotz äusserer Multiformität in dem eigenartigen Verlaufe einer jeden artificiellen Dermatitis begründet sein sollte, nur eine decorative Zuthat blieb und im wesentlichen als gescheitert betrachtet werden muss. So einfach, wie Hebra wollte, ist denn doch die Klinik des Rayer'schen Ekzems nicht, dass der Verlauf eines jeden Ekzemfalles nur aus einer Folge jener fünf Bilder mit eventueller Unterdrückung einzelner oder Hervorhebung anderer abgeleitet werden könnte.

Allgemeine Symptomatologie. — Definition des Ekzems.

Eine gute Definition soll nicht nur eine ungefähr passende Andeutung der Hauptsymptome enthalten, welche das betreffende pathologische Gebiet eben hinreichend erkennen lässt. Sie muss vielmehr alles in positivem und negativem Sinne umfassen, was in dasselbe hineingehört und was der Autor von demselben auszuschliessen wünscht. Wenn eine Affection so vielgestaltig an sich und so dicht von ähnlichen Affectionen umlagert wird, welche auf denselben Titel mit anscheinender Berechtigung Anspruch machen wie das Ekzem, so kann die Definition nicht kurz, wohl aber kann sie präcis sein und kein Wort zu viel enthalten. So gefügt, ist die Ekzemdefinition der knappe Ausdruck der gesammten eczemato-pathologischen Anschauung des Autors.

Es ist am praktischesten, unsere Definition hinaufzuranken an den Definitionen unserer Vorgänger, indem wir an den von ihnen gewählten Ausdrücken mit Leichtigkeit die Punkte aufweisen können, wo unsere Definition andere Wege einschlagen muss. Ich wähle dazu die Definition zweier unserer bedeutendsten jetzigen Dermatologen aus England und Frankreich, den Ländern, in denen die Wiege des Ekzems stand, M'Call Anderson und Brocq, nicht nur weil beide führend auf dermatologischem Gebiete gewirkt, sondern weil beide sich speciell eingehend und lange mit der Definition des Ekzems beschäftigt haben und zu völlig entgegen-

gesetzten Resultaten gelangt sind. Dabei ist es interessant zu beobachten, dass der jüngere französische Autor mit pietätvoller Conservierung des Status quo aus dem ersten Viertel des vorigen Jahrhunderts Bietts missbräuchliche Erweiterung des Willan'schen Ekzembegriffes noch heute festhält, während der bei weitem ältere englische Forscher, dessen erstes Ekzemwerk schon von F. Hebra citiert wird, sich langsam, aber definitiv von der Fessel der „vesiculösen Dermatitis" Willans losgerungen hat.

Brocq definiert in seinem äusserst fleissigen und scharfsinnigen Artikel „La question des Eczémas"[1]) das Ekzem folgendermassen:

„Nous proposons de réserver définitivement le nom d'eczéma à une dermatose inflammatoire, objectivement caractérisée par de la rougeur, par une vésiculation plus ou moins accentuée, spéciale d'aspect, que connaissent bien tous les dermatologistes, souvent mais pas toujours par un écoulement de sérosité citrine, poissant au doigt et empesant le linge et suivant le degré de réaction inflammatoire et d'exsudation par des croûtelles et des desquamations."

Diese Definition sagt einerseits zu viel, andererseits viel zu wenig. Zunächst geht es kaum an, die Röthe als ein Charakteristicum ersten Ranges in die Definition hineinzunehmen, ob man sich nun, wie Brocq, an Willan anschliesst oder ob man das Rayer'sche Ekzem im Auge hat. Weshalb hätte denn Willan einen eigenen Typus, das Eczema rubrum, geschaffen, wenn sein gewöhnlicher und Haupttypus, das Eczema solare, Röthe aufgewiesen hätte? „Bisweilen", sagt er, „sind die ekzematösen Bläschen auf dem Halse und Schultern von Frauen von entzündeten Kreisen umgeben;" d. h. im allgemeinen nicht. Seine Definition der Gattung Ekzem enthält von Röthe deshalb auch nichts. Später ist dem Ausdrucke Eczema rubrum, den Willan auf die mercurielle Dermatitis der Oberschenkel bezog, von allen Nachfolgern ein anderer Sinn gegeben. Devergie z. B. beklagt sich, dass man zu seiner Zeit alle acuten Ekzeme die „rothen" nenne, und reserviert speciell dafür eine, wie er richtig sagt, „schlecht beschriebene" Form, die sich durch auffallend erhabene, rundliche, stark juckende und secernierende Platten auszeichnet. Durch den Einfluss von Hebra ist es dann ziemlich allgemein Sitte geworden, unter demselben Ausdruck das Eczema madidans zu verstehen. Es sind also der Reihe nach für die Bezeichnung „rothes Ekzem" massgebend gewesen: 1. eine diffus rothe, trockene Fläche, auf der Bläschen stehen, 2. rothe Halonen um Bläschen und 3. eine rothe, nässende, der Hornschicht beraubte Fläche. Einmal ist die extreme Wallungsröthe, das anderemal die Röthe der Erosion, der Epithelverdünnung für den Ausdruck ins Gewicht gefallen. Will man die Röthe

[1]) S. 108 des Separatabzuges.

mithin für das Rayer'sche Ekzem als bezeichnend beibehalten, so muss man wenigstens genauer erklären, ob man die Röthe der Fluxion oder der Erosion im Auge hat. Beide kommen beim Rayer'schen Ekzem vor, und beide fehlen sehr häufig. Die Fluxionsröthe wird maskiert oder schwindet thatsächlich bei allen schuppigen, verrucösen, callösen, palmaren und plantaren Formen; die Erosionsröthe ist verdeckt beim Eczema crustosum und tritt nur hervor beim Eczema intertrigo und madidans. Das nicht constante und doch leicht mögliche Hervortreten der Fluxionsröthe wird genügend durch die Bezeichnung des Ekzems als einer Entzündung hervorgehoben; die Erosionsröthe ist nur eine selbstverständliche Begleiterscheinung des stationären Nässens mit Verdünnung der Hornschicht und bedarf diesen wichtigen Veränderungen gegenüber kaum einer besonderen Hervorhebung. Genug, die Röthe ist kein genügend einheitliches und constantes Symptom, um zu den Hauptmerkmalen des Ekzems gerechnet werden zu können.

Mit dem Bläschen in der Brocq'schen Definition als pathognomonischem Zeichen des Ekzems steht es nicht viel besser. Allerdings soll es „spécial d'aspect" und allen Dermatologen genugsam bekannt sein. Wenn Brocq sich dabei lediglich an Willans Eczema solare halten würde, liesse sich diese Behauptung rechtfertigen; denn bei dieser artificiellen Dermatitis handelt es sich, wie Willan richtig hervorhebt, um äusserst dichtstehende, gleichförmig vertheilte, kleine, zugespitzte, durchsichtige, mehr schmerzhafte als juckende Bläschen, zu deren Charakteristik wir heute noch hinzufügen könnten, dass sie durchaus nicht den Follikelmündungen entsprechen, und dass sie leicht zu grösseren, unregelmässigen, hellen Blasen confluieren. Die Bläschen des Rayer'schen Ekzems haben aber durchaus nicht alle jenen specifischen Habitus, sie sind je nach ihrem Vorkommen bei den verschiedenen Formen des Ekzems und je nach ihrem folliculären oder interfolliculären Sitze unter sich und alle wieder von den Bläschen der diversen artificiellen Entzündungen durchaus verschieden; sie sind selbst nicht immer für den erfahrenen Dermatologen ohneweiters von den Bläschen der Miliaria rubra und alba, Cheiropompholyx und Scabies, von den primären Bläschen verschiedener Impetigoarten zu unterscheiden. Aber diese Polymorphie und schwierige Charakteristik würde noch nicht gegen ihren Platz unter den Hauptmerkmalen des Ekzems sprechen, wenn sie nur einigermassen constant wären. Aber das sind sie eben beim Rayer'schen Ekzem nicht, und deshalb hat sie Devergie schon consequenterweise als pathognomonisches Zeichen fallen lassen.

Alle pityriasiformen, psoriasiformen, alle callösen und verrucösen Formen entbehren der Bläschen ganz, viele, ja die meisten Ekzemfälle zeigen sie während des grössten Theiles ihres Bestandes gar nicht. Wo sie einmal auftreten, freuen sich Lehrer und Schüler, dass die „berühmten

Bläschen“ doch nun einmal demonstriert werden können, und unter diesen Fällen sind viele, in denen der Lehrer, wenn er es mit der Diagnose genau nimmt, die Freude wieder zerstören und darauf aufmerksam machen muss, dass hier gerade nicht das Ekzem als solches, sondern nur begleitende, secundäre Schädlichkeiten, wie Sonnenbrand, der Gebrauch eines Medicamentes u. dgl. das Bläschensymptom verursacht oder wenigstens makroskopisch sichtbar gemacht haben. Gerade Brocq hätte am meisten Grund, diese Kritik beständig und eifrig zu üben, da er — sonderbarer Widerspruch! — im Einverständnis mit uns alle artificiellen Dermatitiden vom wahren Ekzem ausschliesst. Nun ist es aber allgemein bekannt und nie bestritten, dass Bläscheneruptionen gerade alle artificiellen Dermatitiden viel getreuer begleiten als das Rayer'sche Ekzem; deshalb hatte sie ja Willan eben auch nur bei den ersteren gesehen, nicht aber bei dem letzteren (seiner Impetigo-Porrigo), sondern bei diesen nur eitrige Pusteln. Wenn mithin Hebra und Kaposi, welche alle artificiellen Dermatitiden zum Ekzem ziehen, das Bläschensymptom in den Vordergrund stellen, so verfahren sie nur consequent. Brocq sollte diesen Schritt dagegen eigentlich, wie Devergie, nicht thun, und er kann ihn auch offenbar nur mit seinem Gewissen als Kliniker vereinbaren, indem er einen histologischen Status, die von mir erst kürzlich als Grundlage der Bläschen des chronischen Ekzems gefundenen mikroskopischen oder elementaren Bläschen der Spongiose, zum Beweise heranzieht, dass beim Ekzem stets Bläschen vorhanden sind. Ein solcher histologischer Status kann nun wohl die Klinik einer Krankheit aufklären, aber er kann nicht selbst ein Theil der klinischen Symptomatologie sein. Und selbst mit dieser nicht zu rechtfertigenden Beihilfe kann Brocq doch nicht umhin, ausser den „plaques d'eczéma sec, qui accompagnent pour ainsi dire toujours l'eczéma vulgaire“, und die nach ihm also abortive Ekzemflecke mit Spongiose statt Bläschen vorstellen, noch eine: forme sèche pure anzuerkennen (p. 194 a. a. O.), was doch wohl nichts weiter bedeuten kann, als dass es Ekzeme gibt, die in ihrem ganzen Verlaufe trocken bleiben, bei denen also auch nicht der geringste klinische Grund vorliegt, einen mikroskopischen Bläschenstatus hypothetisch anzunehmen. Mit diesem unlösbaren Widerspruche ist Brocq, offenbar ohne es zu ahnen, das Opfer eines historischen Missverständnisses geworden. Wenn er einmal mit Rayer die artificiellen Dermatitiden vom Ekzem trennen wollte, so musste er auch mit Devergie das Bläschen als wichtigstes klinisches Symptom fallen lassen. Die unfruchtbaren Bemühungen von Brocq, auch für das Rayer'sche Ekzem das Bläschen als pathognomonisches Zeichen zu retten, beweisen nur auf das Evidenteste, dass E. Wilson, ich, van Harlingen u. a. vollkommen Recht hatten, wenn sie dem Rayer'schen Ekzem nur eine: Neigung zum Nässen und zur Bläschenbildung zuschrieben.

Diese „Neigung zum Nässen“ oder „Neigung zu serofibrinöser Exsudation“ umfasst auch Alles, was Brocq als „écoulement de sérosité citrine, poissant au doigt et empesant le linge“ und als „croûtelles“ bezeichnet. Denn die erstgenannten Eigenschaften der Ekzemflüssigkeit sagen ja doch nur, dass dieselbe eiweisshaltig ist, und die Tendenz zur Gerinnung wechselt bei ihr so sehr, dass wir eben deshalb beim Rayer'schen Ekzem eine crustöse und eine einfach nässende Form unterscheiden müssen. Die Fähigkeit, rasch zu gerinnen, ist mithin nicht immer vorhanden, und wo sie vorkommt, theilt sie das Ekzem mit vielen anderen feuchten Dermatosen, wie Zoster, Herpes, diversen Impetigines.

Man sieht, dass die Brocq'sche Ekzemdefinition, auf ihren Kern zurückgeführt, auf das Zusammentreffen von Röthe, Bläschen, Nässen und Schuppen, höchstens imstande ist, einzelne artificielle Dermatitiden, z. B. die Dermatitis mercurialis (Willans Eczema rubrum) ziemlich gut zu charakterisieren, aber zur Charakteristik des Rayer'schen Ekzems viel zu ärmlich ist. Es fehlen geradezu die wichtigsten Symptome, zunächst das Jucken. Dieses Symptom ist so wichtig, dass jeder praktische Arzt, sowie die Ekzemdiagnose am Horizonte auftaucht, zuerst darnach fragt. Sehr charakteristisch hiefür und ein gewiss unverdächtiges Zeugnis ist es, dass, als F. Hebra die Werke des Alterthums nach Zeugnissen über das Ekzem durchstöberte, er sich auf die Krankheitsbilder allein beschränken zu müssen glaubte, „die die Alten über juckende Hautkrankheiten entwarfen“. Ein Fehlen dieses Symptoms während des ganzen Krankheitsverlaufes macht in der That die Ekzemdiagnose in hohem Grade verdächtig. F. Hebra hat aber der Superiorität des Juckens über das Bläschensymptom beim Ekzem noch einen ganz und gar nicht missverständlichen Ausdruck verliehen, indem er im Gegensatze zu Willan das Ekzem ganz von den acuten Bläschenausschlägen (Phlyctänosen), Herpes, Zoster, Miliaria und Pemphigus acutus umfassend, trennte und es zusammen mit Scabies und Prurigo zu den chronischen Juckausschlägen (pruriginösen Dermatosen) stellte.

Zweitens darf in keiner Ekzemdefinition die Hervorhebung des chronischen Verlaufes fehlen. Hier unterscheidet sich das Rayer'sche Ekzem principiell von allen artificiellen Dermatitiden, bei denen der oberste Grundsatz lautet: Cessante causa cessat effectus, und die Ursachen acuter Art sind wie die Folgen. Hebra und Kaposi mussten, da sie die artificiellen Dermatitiden in das Ekzem hineinzogen, wie Biett ein acutes neben einem chronischen Ekzem aufstellen und konnten den „chronischen Verlauf“ als charakteristisches Symptom nicht gebrauchen. Brocq, der die artificiellen Dermatitiden als Ekzeme nicht anerkennt, konnte sehr wohl das „acute Ekzem“ streichen; denn eine rasche Ausbreitung macht ein chronisches Ekzem so wenig zu einem acuten Uebel wie das Hinzu-

treten einer acuten artificiellen Dermatitis oder das Auftreten einer sonstigen acuten Verschlimmerung. Man sieht hier wieder bei Brocq, obwohl er auf der einen Seite das Rayer'sche Ekzem von den künstlichen Dermatitiden reinigt, auf der anderen die vergebene Liebesmühe für Willans Ekzem hervortreten.

Es fehlt drittens in Brocqs Definition vollkommen der Hinweis auf die dem Ekzem innewohnenden Neigungen zur Epithelwucherung, zur übermässigen Verhornung und zur Parasteatidrose, Eigenschaften, die gerade so häufig bei Rayers Ekzem actuell werden wie die potentielle Tendenz zum Nässen. Auch dieser Mangel erklärt sich nur daraus, dass Brocq bei seiner Definition des Rayer'schen Ekzems, obwohl er theoretisch die artificiellen Dermatitiden daraus verbannt, in praxi doch stets das Willan'sche Ekzem vor Augen hatte.

Eine ganz andere, ja fast entgegengesetzte Auffassung tritt uns in der Definition von M'Call Anderson entgegen. Wie schon Erasmus Wilson vor ihm, hat M'Call Anderson sich von der Unhaltbarkeit des Willan'schen Schemas für das Rayer'sche Ekzem überzeugt und dieser Ueberzeugung in seiner Definition unumwunden Ausdruck gegeben. Seine erste These lautet: Die elementare Läsion des Ekzems ist nicht nothwendig ein Bläschen.[1]) Seine Cardinalsymptome des ausgebildeten Ekzems sind die folgenden vier: 1. Infiltration der Haut, 2. Exsudation an der Oberfläche der Haut, 3. Krustenbildung, 4. brennende Hitze oder Jucken. Als Elementarläsionen nimmt er an: 1. Erythem mit Schuppen, 2. Bläschen, 3. Pusteln, 4. Papeln. — Dieser Definition können wir uns schon weit eher anschliessen, wenn auch nicht völlig, weder in der Zusammenstellung, noch in der Deutung der einzelnen Symptome. Als hauptsächlichsten Fortschritt begrüssen wir die Aufnahme des Juckens unter die Cardinalsymptome und die Anerkennung des erythematös-squamösen Fleckes als wichtigster Primäreffloreszenz. Hier ist derselbe nicht mehr, wie bei Hebra, Zeichen der geringsten Reizung oder, wie bei Kaposi, Zeichen der Rückbildung, sondern geradezu der erste Anfang der meisten Ekzeme. Nach M'Call Anderson wird aus dem erythematös-squamösen Fleck das ausgebildete Ekzem durch Hinzutreten der „Infiltration". Klinisch kennzeichnet sich diese Infiltration durch die Dicke, den unelastischen, zähen Widerstand und die gelbe Farbe der gedrückten und aufgehobenen Hautfalte im Gegensatze zur Falte der gesunden Haut.[2]) Histologisch soll die „Infiltration" der serösen Exsudation und zelligen Einlagerung in die Cutis ihr Dasein verdanken. Klinisch eine ausgezeich-

[1]) Lehrbuch, 2. Aufl., p. 116.

[2]) M'Call Anderson schätzt die Bedeutung der „Infiltration" sehr hoch ein: „Remove the infiltration and the exsudation and formation of crusts usually cease and the itching is moderated."

nete Bereicherung der Symptomatologie des Rayer'schen Ekzems, ist die „Infiltration" M'Call Andersons ihrem Wesen nach von ihrem Autor nicht richtig verstanden worden. Einlagerung von Serum und Zellen in die normalerweise harte und zähe, fibröse Cutis macht diese nicht zäher und unelastischer, sondern weicher, vorausgesetzt, dass das elastische Gewebe nicht gleichzeitig schwindet und das collagene vermehrt wird, was beides beim Ekzem nicht stattfindet. Bei der relativ geringen zelligen Infiltration ist auch die grössere Dicke der Hautfalte zum allerwenigsten hierauf zurückzuführen. Beide Veränderungen sind vielmehr durch die das Ekzem begleitende Verdickung der Stachelschicht, durch die Akanthose bedingt. Ebenso auch die gelbe Farbe der verdickten Hautfalte, wie ja jede Verdickung der Stachelschicht sich diaskopisch durch eine homogene graugelbe Farbe verräth; an letzterer kann die zellige Infiltration des Papillarkörpers, vorausgesetzt, dass sie bedeutend ist, einen geringen Antheil haben, nicht aber das exsudierte Serum, da es erstens nicht blutig ist und zweitens aus der gedrückten Hautfalte gerade durch den Druck entfernt wird. Ersetzen wir die „Infiltration" von M'Call Anderson durch die richtigere Bezeichnung Akanthose, so können wir seine ganze Schilderung der Infiltration als eines Cardinalsymptoms des Ekzems unterschreiben.

Im Gegensatze zu den genannten Ekzemsymptomen wird das Bläschen als Elementarläsion mit folgenden Worten eingeführt: „A vesicle is held, by the followers of Willan, to be invariably the elementary lesion in cases of eczema — an idea which, I have no hesitation in saying, has been the foundation of more errors in diagnosis than any other in the whole range of dermatology, for while a vesicle is frequently, it is by no means always, nor even in the majority of cases, the elementary lesion." Diese endliche und vollständige Emancipation von Willans Ekzem in dessen Vaterlande war ebenso gerecht wie nothwendig; wer sich wundert, dass mehr als ein halbes Jahrhundert und die Energie und Arbeit von Männern wie Erasmus Wilson und M'Call Anderson zu dieser Emancipation nöthig waren, während doch der einfache historische Hinweis dazu längst hätte genügen sollen, dass mit der Verschiebung des Namens Ekzem auf eine andere Krankheit seitens der alten französischen Autoren auch ein Wechsel der Definition hätte parallel gehen müssen, lernt hieraus vielleicht zum erstenmale, dass nichts zäher ist als der gedruckte Irrthum. — Im Verfolge der so gewonnenen Anschauung kommt bei M'Call Anderson natürlich auch ein eigenes Capitel über „acutes Ekzem" thatsächlich in Wegfall. Nur einmal findet sich die Bezeichnung acutes Ekzem gelegentlich der Therapie; aber die Worte zeigen, dass der Autor darunter nur den Anfang des Ekzems oder das Hinzutreten stark entzündlicher Symptome im Verlaufe des chronischen Ekzems verstanden

wissen will: starke Schwellung, Ausbruch zahlreicher Bläschen oder Pusteln, brennende Hitze oder Jucken.[1])

Während wir so in allen Hauptpunkten unsere Ekzemdefinition an die von M'Call Anderson anschliessen können, müssen wir eine kleine Restriction hinsichtlich des pustulösen Ekzems und eine erhebliche Erweiterung hinsichtlich der Hauptsymptome der Hyperkeratose und Parasteatidrose eintreten lassen. Die genauere Bekanntschaft mit vielen Impetigoarten, die mit dem Ekzem nichts zu thun haben, hat das Gebiet des pustulösen (oder impetiginösen) Ekzems um ebenso viele Formen eingeschränkt, sodass wir heute das speciell pustulöse Ekzem ganz fallen lassen und uns mit einem vesiculösen und einem crustösen Ekzem begnügen können. Andererseits ist die Wichtigkeit der Neigung zu übermässiger Verhornung bei einigen Ekzemen und die Schilderung der daraus sich ergebenden Bilder des callösen und pruriginösen Ekzems besonders seit den Publicationen von Brocq über die Lichenisation unumgänglich geworden. Die Wichtigkeit anomaler Fettbeimischungen bei bestimmten Ekzemtypen ist von M'Call Anderson dadurch anerkannt worden, dass er mich aufforderte, ein Capitel über Eczema seborrhoicum für die 2. Auflage seines Lehrbuches zu verfassen (1894).

Mit dieser Kritik und Würdigung unserer divergentesten Vorgänger sind wir der eigenen Definition des Ekzems in negativem und positivem Sinne schon ganz nahe gekommen. Dieselbe muss womöglich eine klinische sein, indem sie solche Symptome enthält, welche entweder direct klinisch wahrnehmbar sind, d. h. sich mit blossem Auge, aus der Anamnese und dem beobachteten Verlaufe ergeben oder, soweit sie Aetiologie und Histologie betreffen, sich doch unzweifelhaft auch schon aus klinischen Merkmalen entnehmen lassen. Dieselbe muss andererseits solche Symptome in den Vordergrund rücken, die geeignet sind, das Ekzem oder die Ekzemgruppe von anderen Ausschlagsgruppen, z. B. den Impetigoarten, den Hydroaarten principiell zu trennen. Diese Gesichtspunkte im Auge behaltend, heben wir aus der Menge der Einzelsymptome die folgenden als die wichtigsten heraus.

1. In Bezug auf den Verlauf: die Chronicität. Was der Volksmund so glücklich mit dem Worte Flechten bezeichnet, das treue, oft lebenslängliche Anschmiegen der „nur äusserlichen" Krankheit an die Oberhaut, die „Rinde" des Menschen, die unendliche Dauerhaftigkeit, die jeder Laie und Arzt aus tausendfältiger Erfahrung nur zu gut kennt, muss zu allererst in unserer Definition zum Ausdruck gelangen. Was ändert es an diesem Grundzuge, wenn das Ekzem auch einmal plötzlich in die Erscheinung tritt, da es doch später und meist sogar sofort einen lente-

[1]) l. c., p. 168.

scierenden, intermittierenden, nahezu stationären Verlauf nimmt? Und meistens beginnt es auch gar nicht plötzlich, sondern vielmehr so schleichend, dass seine Anfänge längst da sind, wenn der Patient es merkt und zum Arzte geht. Was ändert es weiter an dem Grundcharakter der Chronicität, wenn hin und wieder stürmische Scenen den ruhigen Verlauf unterbrechen, umsomehr, wenn wir gerade bei diesen äussere, traumatische, mit dem Ekzem als solchem nicht zusammenhängende acute Einwirkungen, wie Sonnenbrand, Medicamente, feuchte Umschläge fast in jedem Falle nachweisen können? Wenn uns nun schliesslich noch die Geschichte lehrt, dass die alte Sucht, ein acutes Ekzem zu construieren, lediglich in der wohlgemeinten, aber durchaus verfehlten Ansicht wurzelt, die acute, traumatische Dermatitis Willans müsse dem Rayer'schen Ekzem einverleibt werden, so wird man das Capitel: „acutes Ekzem" der Lehrbücher in Zukunft hoffentlich streichen und durch eine wissenschaftliche Würdigung der Beziehungen zwischen artificieller Dermatitis und Ekzem ersetzen.

2. In Bezug auf den allgemeinen Charakter der pathologischen Veränderung der Haut beim Ekzem ist der Begriff der Entzündung nicht zu umgehen. Da er das Beiwort „chronisch" zur Seite hat, so ist schon dafür gesorgt, dass jeder Mediciner dabei nicht bloss an stürmische, sondern auch an sehr indolente und, was besonders wichtig ist, an sehr verschiedenartige Erscheinungsweisen denkt, wie es dem Ekzem in der That entspricht. Aber eine sehr auffallende Eigenschaft aller hierhergehörigen Entzündungsformen muss dabei entschieden zum Ausdrucke kommen, das Gebundensein an die Oberfläche, das „Flechtenartige". Im Anschlusse an Rindfleisch, Schmidt, Auspitz und Tilbury Fox habe ich diese Eigenschaft aller Ekzeme früher durch die recht glückliche Analogie mit den Katarrhen der Schleimhaut ausgedrückt, das Ekzem also zu den „Katarrhen der Haut" gezählt. Nachdem aber das Mikroskop, wie zu erwarten war, wirklich gezeigt hat, dass alle wichtigen Veränderungen des Ekzems (und der übrigen Hautkatarrhe) in der Oberhaut sich abspielen, bin ich jetzt mehr dafür, dass man es ohne Umschweife beim rechten Namen nennt und als eine Oberhautentzündung bezeichnet, als welche es sich dem Auge ja auch darstellt. Um zu dieser jetzt ebenso einfach erscheinenden wie selbstverständlichen Auffassung zu gelangen, bedurfte es gegenüber der bis vor kurzem die Entzündungslehre beherrschenden Cohnheim'schen Theorie geradezu einer geistigen Emancipation, und es sollte nie vergessen werden, dass erst Pfeffers und Lebers Arbeiten es waren, welche durch Aufdeckung der chemotaktischen Kräfte und Bewegungen uns auch das Verständnis der parenchymatösen Entzündung der nicht gefässhaltigen Gewebe, wie der Oberhaut, erschlossen. Der Begriff der Oberhautentzündung erklärt mit einemmale, weshalb die

Hautröthe, die Blutüberfüllung der Cutisgefässe gar nicht nothwendig zur Charakteristik des Ekzems, wie etwa zu der des Erysipels gehört, weshalb die Ekzeme in allen Farbenschattierungen prangen; und ferner ist dieser Begriff deshalb so treffend und unersetzlich für das Ekzem, da er mit einem Worte alle auf dem Blutwege entstehenden Entzündungen der Haut, bei denen ausser der Cutis auch nebenbei die Oberhaut stark in Mitleidenschaft gezogen ist, wie Duhrings Krankheit, Zoster, Herpes labialis et genitalis, in einfachster Weise ausschliesst. Man könnte an dem Begriffe Oberhautentzündung noch auszusetzen haben, dass er, genau genommen, auch die Entzündung der tiefliegenden Oberhautanhänge, speciell der Follikel, einschliesst und daher die Oberhautentzündung lieber durch Deckepithelentzündung ersetzen wollen. Aber einerseits gehören schwere Ernährungsstörungen der Haare und Nägel mit zum Bilde des Ekzems, andererseits trennen sich die tiefgreifenden Folliculitiden, z. B. Furunkel, Kerion durch die stets sehr erhebliche Mitbetheiligung der Cutis am Entzündungsprocesse so weit von den eigentlichen Oberhautentzündungen, dass wir, ohne zu Missverständnissen Anlass zu geben, ruhig statt des Hautkatarrhs den Begriff der Oberhautentzündung einführen können.

3. Nach dem Gebundensein an die Oberfläche kommt als ein nahezu ebenso wichtiges Symptom der Entzündung ihre Neigung in Betracht, sich in der Fläche diffus auszubreiten. Dieser Umstand muss durchaus für die Definition herangezogen werden; denn in so verschiedenem Grade er auch bei den verschiedenen Ekzemen ausgebildet ist, die Möglichkeit, ja die Neigung zur diffusen Ausbreitung ist stets vorhanden, und in vielen Fällen wird erst mit einer solchen die ekzematöse Natur einer zweifelhaften Affection klar. Gesetzt, man habe es bei einem Kinde mit einigen isolierten Krüstchen im Gesichte zu thun, so kann die Diagnose zwischen Ekzem und Impetigo vulgaris schwanken. Sowie aber zwischen diesen Krusten die ganze Hautfläche in diffuser Weise, trocken oder feucht, miterkrankt, ist die Diagnose: Impetigo vulgaris sogleich ausgeschlossen. Das Ekzem kann eben wie die Impetigines zunächst nur die Follikelmündungen befallen, aber es kann stets noch mehr, nämlich von hier aus die umliegende Oberhautfläche in Mitleidenschaft setzen. In einem anderen Falle habe man eine Gruppe folliculärer Papeln auf sonst gesunder Haut vor sich, auf deren Spitze je ein Schüppchen sitzt, und welche jucken. Unwillkürlich wird hier der Arzt, ehe er sich für Ekzem entscheidet, einen Augenblick anhalten und überlegen. Ohneweiters aber wird er diese Diagnose aussprechen, wenn er die Papeln einer diffus erkrankten, schuppenden Fläche aufsitzen sieht. Alle diese Krankheiten, die Ekzeme, die Impetigoarten und die oberflächlichen Folliculitiden stehen sich sehr nahe; es werden wohl alle schliesslich als parasitäre Hautkatarrhe erkannt werden. Wir bedürfen aber zu besserem gegenseitigen Verständnis einer

Eintheilung, und als die natürlichste bietet sich uns der Umstand dar, ob die Efflorescenzen Neigung zeigen, in der Continuität fortzukriechen (Ekzeme), oder aber an dem Infectionsorte (Impetigines), respective dem Follikelhalse (Folliculitiden) zu verharren. Es soll damit natürlich nicht gesagt sein, dass nicht auch hier Uebergänge vorkommen. Die Impetigo circinata kriecht auch serpiginös in der Fläche fort — sie wird eben dadurch manchmal ekzemähnlich — obwohl selten in dem Grade wie wirkliches Ekzem. Andererseits gibt es genug Ekzeme, die sich jahrelang an umschriebenen Stellen (E. callosum, verrucosum) oder Contactflächen (E. intertrigo) aufhalten. Hierauf kommt es aber weniger an als auf den Umstand, dass, wo die Differentialdiagnose Schwierigkeit bietet (Impetigo vulgaris, juckende Folliculitiden), die für das Ekzem charakteristische Neigung zu diffuser Ausbreitung für die Diagnose ins Gewicht fällt. Diese Eigenschaft charakterisiert also weniger nach innen jeden Fall der Ekzemgruppe, als sie nach aussen jeden Fall von Impetigo und Folliculitis ausschliesst.

4. Die Wichtigkeit des Juckens als eines differential-diagnostischen Momentes wurde schon hervorgehoben. Dass dasselbe beim Ekzem eine solche Rolle spielt, ist leicht verständlich, da der ganze die Pathologie des Ekzems beherrschende Grundzug, nämlich die Ansammlung von Exsudat unter der Oberfläche, gerade dasjenige Missverhältnis zwischen Lymphdruck und Hornschichtwiderstand mit sich bringt, welches am häufigsten die Juckempfindung auslöst. So ist denn das Jucken stets vergesellschaftet mit der Bildung neuer Bläschen, es ist am furchtbarsten bei Epithelverdickung und -Verhärtung an umschriebenen Stellen, wie am After und Hodensacke, es begleitet unausgesetzt die pruriginöse und die varicöse Form des Ekzems; es fehlt andererseits fast vollkommen bei stark nässenden Ekzemen und an Stellen, wo der kratzende Finger soeben Punctionen der Lymphe vorgenommen hat, und es ist nur schwach ausgebildet bei den mit lockeren Schuppen bedeckten Papeln des seborrhoischen und psoriatiformen Ekzems. Es macht endlich einer brennenden Hitze Platz, wenn zum Ekzem sich eine artificielle Dermatitis mit entzündlichem Oedem hinzugesellt, und tritt wieder in sein unumschränktes Recht, wenn eine solche acute Verschlimmerung vorüber ist. Aber abgesehen von diesen mechanisch verständlichen Bedingungen des Juckens, wie sie beim Ekzem überreichlich gegeben sind, kommt es auch häufig bei demselben vor, wo jene Bedingungen fehlen oder wenigstens nicht ersichtlich sind, z. B. bei einfach pityriasiformen und bei intertriginösen Ekzemen, und es findet sich als höchst lästiges universelles Ameisenkriechen selbst auf den gesunden Hautpartien Ekzematöser. Aus diesen Vorkommnissen muss man schliessen, dass die Ursache des Ekzems als solche unter Umständen oder vielleicht immer eine schwach juckenerregende ist, die nur durch die be-

gleitenden mechanischen Umstände hin und wieder die bekannte auffallende Höhe erreicht.

5. Würde man heute, wo die Parasiten als Krankheitserreger in der Wissenschaft allgemein accreditiert sind, einem Naturforscher, welcher nie etwas vom Ekzem gehört, dasselbe so definieren, wie wir es bisher gethan, nämlich als eine chronische, der Haut ganz äusserlich anhaftende, spontan sich continuierlich auf derselben ausbreitende juckende Krankheit, so würde er wahrscheinlich von selbst sofort auf den Gedanken kommen, dass hier Parasiten im Spiele sein müssten. Ich will damit nur sagen, dass es gar nicht ausserhalb des bisher festgehaltenen klinischen Rahmens fällt, wenn ich die parasitäre Natur des Ekzems als fünftes Glied in die Kette der Cardinalsymptome einfüge. Die ersten vier Symptome sprechen, ein jedes einzelne auf seine Weise, für eine solche, sodass sich dieselbe ungezwungen hier anreiht. Dass auch der klinische Verlauf des Rayer'schen Ekzems in seinen einzelnen Etappen mit dieser Auffassung und eigentlich nur mit dieser harmoniert, werde ich im Capitel der allgemeinen Aetiologie genauer zu zeigen haben. An dieser Stelle will ich nur hervorheben, dass kein einziger zwingender klinischer Grund dagegen spricht. Als einen solchen würde ich es z. B. anerkennen, wenn jemals ein Kind mit Ekzem bedeckt geboren würde. „So berechtigt die allerschärfste Kritik einem jeden einzelnen Parasiten gegenüber ist, der den Anspruch erhebt, die wahre und einzige Ursache einer bestimmten Ekzemform zu sein, so wenig berechtigt ist die Skepsis gegenüber der parasitären Natur des Ekzems im allgemeinen."[1])

6. Wir kommen zu den charakteristischen Läsionen des Ekzems und zuerst zur wichtigsten, dem Schuppen. Das Schuppen ist der Ausdruck einer Erweichung, eines parenchymatösen Oedems der Oberhaut, eines Zustandes, der sich in einer Anomalie des Verhornungsprocesses nach aussen hin offenbart. Das insensible Schuppen der normalen Oberhaut in einzelnen Hornzellen hört auf, die Abstossung grosser Hornlamellen tritt an die Stelle. Die klinische Beobachtung zeigt, dass dieser Vorgang beim Ekzem häufiger ist als alle anderen dabei vorkommenden Läsionen und nicht bloss das Ende darstellt wie bei jeder artificiellen Dermatitis, sondern sehr häufig den Anfang und oft den einzigen dauernden Zustand ausmacht (pityriasiforme Ekzeme). Jedes etwaige Bedenken, gerade dem Schuppen einen solchen Vorrang einzuräumen, schwindet, sobald man die Unterstützung wahrnimmt, die gerade hier die klinische Beobachtung von der Histologie und Bacteriologie erfährt. Da zeigt sich, dass die Ursache des Schuppens, die Parakeratose, auch das beim Ekzem verbreitetste histologische Merk-

[1]) Unna, Natur und Behandlung des Ekzems. Birminghamer Vortrag 1890. Berliner Klinik, Heft 27, p. 5.

mal ist, und dass eine offenbare und einfache Beziehung zwischen ihr und der Ansiedlung von Organismen in der Hornschichte besteht. So ist es denn auch gerade die zum Schuppen führende Erweichung der Oberhaut, welche das Ekzem mit seinen Bläschen und Krusten in einen unüberbrückbaren Gegensatz bringt zu dem Pemphigus und der Hydroa mit ihrer blasigen Abhebung der nicht erweichten Oberhaut und zum Zoster und Herpes mit ihrer Nekrobiose der Oberhaut an Stelle der Bläschen. Diese dominierende Stellung des Schuppens würde viel früher anerkannt worden sein, wenn nicht die unglückliche Idee, Willans artificielles Bläschen müsse an den Anfang jedes Ekzems geschoben werden, für dieselbe geradezu blind gemacht hätte. Erst langsam brach sich die Wahrheit Bahn. Devergie depossedierte das Bläschen; malgré lui setzte F. Hebra das Schuppen nicht als letztes, wohl aber als schwächstes Symptom an den Anfang, obwohl es bei der Crotondermatitis nur das Ende bildet. Erasmus Wilson und besonders M'Call Anderson endlich gaben ihm den gebührenden Rang unter den Ekzemsymptomen.

7. Mit dem Schuppen allein ist aber der Multiformität der Läsionen beim Ekzem kein Genüge geschehen. Freilich ist es auch nicht Sache einer Definition, alle eventuell vorkommenden Efflorescenzen und Zustände einzeln aufzuzählen. Die meisten Autoren begnügen sich daher mit einer Auswahl, die natürlich je nach der Anschauung verschieden ausfallen muss. Ich ziehe es vor, nicht alle oder einige der Einzelläsionen in die Definition aufzunehmen und sie damit der Hauptläsion (zum Schuppen führende Epithelerweichung) gleichzustellen; ich möchte vielmehr nur die Richtungen angeben, in welche dieser Zustand ausartet, um die verschiedenen Höhezustände des Ekzems zu erreichen. Es sind deren hauptsächlich vier, welche alle durch die extreme Ausbildung eines einzelnen histologischen Factors bedingt und charakterisiert sind. Die Einheit des Ekzems oder der Ekzemgruppe trotz der Vielgestaltigkeit dieser Formen liegt eben darin, dass die Fähigkeit zur Ausbildung in allen diesen Richtungen potentiell jedem Ekzem zukommt. Die serofibrinöse Exsudation führt im Uebermasse zur Entstehung der Bläschen, zum Nässen und zur Krustenbildung, die Epithelwucherung zu den verrucösen und psoriatiformen Ekzemen, die übermässige Verhornung zu den callösen und pruriginösen Formen, ein abnormer Fettgehalt zum Eczema seborrhoicum in allen seinen Varietäten. Alle diese Charaktere sind nicht bloss histologisch nachweisbar, sondern klinisch wahrnehmbar und gehören daher ebenso gut oder wegen ihrer allgemeineren Fassung sogar besser in die Definition als die betreffenden Einzelläsionen.

Nach dem Gesagten lautet unsere gemeinschaftliche Definition aller Ekzemformen:

Chronische, zu diffuser Ausbreitung neigende, juckende und schuppende parasitäre Oberhauterkrankungen, welchen die Fähigkeit innewohnt, auf Reize mit serofibrinöser Exsudation (nässende Formen) oder mit Epithelwucherung, übermässiger Verhornung, abnormem Fettgehalte oder Combinationen letzterer Vorgänge (trockene Formen) zu antworten.[1])

Wenn hierin die höher ausgebildeten Formen im allgemeinen als Reactionen auf Reize bezeichnet werden, so sind damit nicht durchweg äussere traumatische Reize wie Kratzen, Reibung, Feuchtigkeit, Wärme, Medicamente u. dgl. gemeint, sondern ebenso gut alle im Gewebe liegenden oder erzeugten pathologischen Factoren, wie Parasiten, bleibende Texturveränderungen, Secretionen u. s. f., also Reize im weitesten Wortsinne, deren nähere Bestimmung für die einzelne Ekzemform dem speciellen klinischen Theile überlassen bleiben muss. Mit Aufnahme der erstaunlich mannigfaltigen Reactionsfähigkeit der ekzematösen Haut auf Reize jeglicher Art in die Definition des Ekzems ist, glaube ich, am besten ein fester Riegel vorgeschoben jedem Rückfalle in die hoffentlich überwundene Anschauung, dass das (Rayer'sche) Ekzem lediglich künstlichen Reizen sein Dasein verdanke.

Allgemeine pathologische Anatomie des Ekzems.

Der Kliniker muss lernen, mit den Augen des Mikroskopikers zu sehen. Wie sich jede einfache klinische Elementarform aus diversen mikroskopischen Elementen aufbaut, so muss der Kliniker und erst recht der Therapeut die makroskopische Erscheinungsform im Geiste wiederum in die mikroskopischen Elemente zerlegen, um sie recht begreifen und beherrschen zu können. So verstanden bildet die pathologische Histologie kein totes, decoratives Beiwerk, sondern eine nothwendige Ergänzung des klinischen Studiums, dieses anspornend und corrigierend. Oft findet die Histologie charakteristische Symptome, welche für den Kliniker bei der genauen Abgrenzung seiner Krankheitstypen sehr wertvoll, ja dominierend werden können. Kein besseres Fundament kann die klinische

---

[1]) Brocq (l. c., p. 33—34) thut mir offenbar Unrecht, wenn er sagt: „Unna déclare nettement: l'eczéma n'est plus une affection vésiculeuse; quel est donc le critérium objectif de l'eczéma? Il faut bien le reconnaître: il n'y en a point pour lui." Es ist vielleicht von Interesse, die beiden Vorgänger obiger Definition zu vergleichen:

Erasmus Wilson (1871): Ekzem ist eine chronische Entzündung der Haut, begleitet von Desquamation, Exsudation und Jucken.

Unna (1890, Natur und Behandlung des Ekzems, Birminghamer Vortrag): Ekzeme sind chronische, parasitäre Katarrhe der Haut mit Desquamation, Jucken und der Neigung, auf Reize mit Exsudation und stärkerer Entzündung zu antworten.

Definition einer Krankheit gewinnen, als wenn ihr vollständig parallelgehend und alle Haupterscheinungen ausreichend erklärend, eine histologische Definition derselben Krankheit gegeben werden kann. In diesem Falle ist die gegenseitige Deckung und Stütze beider Betrachtungsweisen so gross, dass schon sehr starke, zwingende Gründe vorhanden sein müssen, um den Krankheitsbegriff einseitig zu verändern.

In diesem befriedigenden Stadium völliger Deckung von Klinik und Histologie befindet sich das Rayer'sche Ekzem erst seit der grundsätzlichen Ausscheidung alles dessen, was Willan ursprünglich Ekzem nennen wollte, und was wir jetzt im allgemeinen artificielle Dermatitis nennen. Denn es hat sich durch die genauere Untersuchung der Einwirkung der verschiedensten Hautreizmittel in dem letzten Jahrzehnte ergeben, dass die Haut in so feiner Weise auf dieselben reagiert, dass jede derartige Reaction ein eigenes histologisches Bild für sich ergibt, so dass mikroskopisch alle artificiellen Dermatitiden sich ebensosehr von einander unterscheiden wie von dem Rayer'schen Ekzem. Speciell ist es bisher nicht gelungen, durch die physikalische oder chemische Einwirkung einer toten, hautreizenden Substanz den eigenthümlichen Symptomencomplex im mikroskopischen Bilde zu erzeugen, den das Rayer'sche Ekzem ergibt.

Allerdings hat es auch hier nicht an einem Autor gefehlt, der mit grundsätzlicher Vernachlässigung aller feineren Symptome und deren charakteristischer Combination im Einzelfalle das Phantasiegebilde eines allgemeingiltigen Hautreizungsphänomens aufgestellt hat und demgemäss in den Symptomen des Ekzems (wohlgemerkt, ohne Trennung des Willan'schen und Rayer'schen) dieselben „banalen" Aeusserungen der Hautreizung makroskopisch und mikroskopisch wiederfand. Diese retrograde Richtung der Forschung kann man getrost sich selbst überlassen; sie führt noch hinter Willan, jedenfalls aber hinter Rayer zurück. Das Wort „Banalität", in diesem Zusammenhange gebraucht, ist überhaupt der vorzüglichste Deckmantel der Ungenauigkeit und die beste Entschuldigung für den Stillstand der Arbeit und des Fortschrittes; man misstraue demselben, wo es auch vorkomme.

Das Ekzem in dem Umfange und der Begrenzung, wie es im vorigen Abschnitte von mir im Anschlusse und in Weiterentwicklung der Anschauungen von Rayer, Devergie, E. Wilson, M'Call Anderson klinisch definiert wurde, besitzt auch eine nur ihm eigenthümliche histologische Definition und bildet insofern trotz aller Polymorphie auch eine histologische Einheit. Hiermit ist nicht ausgeschlossen, sondern sogar wahrscheinlich, dass über kurz oder lang, insbesondere auf Grund ätiologischer Forschungen, statt eines Ekzems eine Ekzemgruppe angenommen werden muss, in welcher die Einheit dann nur noch durch die klinische und histologische Definition gegeben ist.

Histologisch stellt sich das Ekzem in allen seinen Formen dar als der Complex von vier Elementarveränderungen, von denen nur eine die Cutis, die drei anderen die Oberhaut betreffen. Erstere ist eine oberflächliche, dem Deckepithel sich anschliessende Dermatitis von meist geringer Intensität, charakterisiert durch Zunahme der Bindegewebszellen, insbesondere in der Umgebung des subpapillaren Gefässnetzes, und durch Erweiterung der Blut- und Lymphgefässe. Zuweilen gesellt sich dazu ein leichtes Oedem der Papillen. Dagegen fehlt jede Degeneration von collagenem und elastischem Gewebe; es fehlt eine Vermehrung der Mastzellen und für gewöhnlich auch jede Emigration von weissen Blutkörperchen. Die Bindegewebszellen sind klein, protoplasmaarm und erreichen nur ausnahmsweise die Form von Plasmazellen, nämlich nur in sehr alten Fällen, wo auch die Zellinfiltration tiefer als gewöhnlich in die Cutis, bis um die Knäueldrüsen hinabsteigt.

Unter den Oberhautveränderungen ist die wichtigste, weil stets vorhandene, eine Verhornungsanomalie, die Parakeratose, die sich kurz als ein Oedem der Uebergangsepithelien definieren lässt. Es ist ein parenchymatöses Oedem, wie es auch schon in der Stachelschicht sich geltend zu machen pflegt. Es ist nur deshalb leichter in der Verhornungszone nachzuweisen, weil unter seinem Einflusse der Keratohyalingehalt der Körnerzellen schwindet und die Hornzellen ihre Kerne in Stäbchenform behalten. Die so veränderte parakeratotische Hornschicht bildet schon eine elementare Schuppe, und daher ist die Parakeratose der mikroskopische Ausdruck des Schuppens. Nun kommt die Parakeratose auch wohl anderen schuppenden Hautkrankheiten zu, wie der Pityriasis rubra pilaris und der Pityriasis rosea. Aber wie es unschwer gelingt, diese Affectionen klinisch durch die besondere Art des Schuppens und die Art seiner Combination mit anderen Symptomen zu erkennen, so gut ist auch histologisch die Parakeratose des Ekzems von der bei diesen Affectionen vorkommenden zu unterscheiden. Bei der Pityriasis rubra pilaris sehen wir die Parakeratose nur punktförmig über den Papillenspitzen auftreten und stets combiniert mit einer starken und eigenthümlichen Hyperkeratose. Beim Ekzem tritt die Parakeratose allein für sich in unregelmässiger und diffuser Weise auf, so gut über den Papillen wie dazwischen; gerade der bunte Wechsel im Feuchtigkeitsgehalte der oberen Epithelschichten, gekennzeichnet durch Keratohyalinmangel und -Vermehrung nebeneinander im kleinsten Raume, charakterisiert die Parakeratose des Ekzems. Ihr ähnlicher ist schon die Parakeratose bei der Pityriasis rosea Gibert. Aber da hilft die Combination mit den sonstigen Epithelveränderungen, um die histologische Diagnose zu stellen. Absolut verschieden ist jedoch die Art der Verhornung bei anderen abschuppenden Krankheiten, vor allem bei der Ichthyosis nitida. Es besteht allerdings auch dort Keratohyalinmangel,

aber nicht wegen übermässiger Feuchtigkeit der verhornenden Epithelien, sondern wegen der atrophischen Beschaffenheit des Epithelprotoplasmas; demgemäss sind die entstehenden Hornzellen auch kernlos. Ebensowenig ähnlich ist die Schuppenbildung bei der Trichophytie und Pityriasis versicolor derjenigen des Ekzems. Und wenn bei gewissen andersartigen Krankheiten, z. B. bei der Ichthyosis, der Folliculitis varioliformis, beim Lupus, beim Condyloma latum, beim papulo-crustösen und tubero-crustösen Syphilid plötzlich Verhornungsanomalien auftreten, die von der Parakeratose des Ekzems nicht zu unterscheiden sind, so ist der Gedanke sehr berechtigt und wohl zu verfolgen, ob es sich dabei nicht um eine wirkliche Combination mit Ekzem handelt. Jedenfalls haben wir nicht nöthig, mit Brocq, der die Parakeratose „une banalité désespérante“ nennt, an ihrem Werte für die histologische Diagnose zu verzweifeln. Die letztere wird ja nicht aus der Parakeratose allein gestellt; aber diese hat vor den übrigen mikroskopischen Symptomen den Vorzug, dass sie bei den schwächsten Formen mit einfachem Schuppen ebenso gut vorhanden ist wie bei den hochgradig nässenden.

Während diejenige Erweichung der Oberhaut, welche zum Schuppen führt, sich als ein parenchymatöses Oedem der Epithelien und speciell der Uebergangsepithelien darstellt, so erscheint die mit stärkerer Feuchtigkeit einhergehende Veränderung der Oberhaut, die zum Nässen und zur Production von Krusten und Borken führt, in Gestalt eines intercellularen, gegen die Hornschicht hin zunehmenden interstitiellen Oedems der Stachelschicht, welchem ich den Namen spongoide Umwandlung des Epithels gegeben habe, und die jetzt von den französischen Autoren kurzweg Spongiose genannt wird. Hierbei erweitern sich die interspinalen Gänge der Stachelschicht zu darmähnlich geblähten und rosenkranzartig ausgebuchteten Hohlräumen. Ihr Inhalt ist Lymphe mit wenig Leukocyten und Gerinnseln; indem sich derselbe an der Hornschicht immer mehr anstaut, erweitern sich die Hohlräume der spongoid veränderten Stachelschicht auf Kosten der zur Seite und nach unten hin comprimierten Epithelien von oben nach unten und verwandeln sich in die Bläschen des chronischen Ekzems. Diese unterscheiden sich also von den Bläschen bei Variola, Varicellen, Zoster und Herpes dadurch, dass sie nicht in der Mitte und im unteren Theile der Stachelschicht, und nicht unter Colliquation und Nekrose des Epithelprotoplasmas entstehen; die Ekzembläschen sind einfache Verdrängungsbläschen. Nur selten kommt es in der Nachbarschaft zu einem perinukleären Oedem mit Erweiterung der Kernhöhle (Leloirs Altération cavitaire). Im allgemeinen sind die Stachelzellen in der Umgebung der Bläschen normal. Durch Bildung einer neuen Körnerschicht und Hornschicht unterhalb der spongoiden Stachelschicht wird diese sequestriert und unter Gerinnung der Lymphe in eine

Kruste verwandelt, welche, da sie aus der gesunden Stachelschicht direct hervorgeht, in dieselbe eingefalzt ist und daher fest an ihr haftet. Drei Thatsachen aus der Geschichte des Ekzembläschens, nämlich 1. der Umstand, dass das Epithelprotoplasma nicht nekrobiotisch, sondern nur comprimiert wird, 2. dass ferner die Bläschen intercellulär auf Grund der Spongiose entstehen, und endlich 3. dass sie sich von der Hornschicht nach der Cutis zu, mithin durch Stauung an der Hornschicht vergrössern — diese drei Thatsachen beweisen, dass innerhalb der Stachelschicht selbst eine nekrotisierende Giftwirkung fehlt, und dass die Ekzembläschen ihr Dasein vielmehr einer Fernwirkung, nämlich lediglich dem stärkeren Andrange von Exsudat aus der Tiefe nach oben verdanken, welches die Hornschicht zu gewinnen sucht. Innerhalb der Hornschicht muss also ein Exsudat, in diesem Falle eine Serum anlockende Kraft vorhanden sein. Als Träger dieser „Serotaxis" bieten sich die maulbeerförmigen Haufen von Coccen dar, die oberhalb der Bläschen in den überlagernden Schuppen und Krusten constant zu finden sind, und die ich ihrer Form wegen und um sie von den in traubenförmigen Haufen bei der Eiterung vorkommenden Staphylococcen zu unterscheiden, die histobacteriologische Bezeichnung Morococcen gegeben habe. Die genauere bacteriologische Untersuchung des letzten Jahres hat ergeben, dass mehrere Coccenarten, wenn sie seröse Krusten erzeugen, die Wuchsform von Morococcen annehmen können. Demungeachtet bleiben die maulbeerförmigen Coccenhaufen ein gutes histobacteriologisches Charakteristicum der Ekzemkrusten.

Dem selteneren Vorkommen eitriger Bläschen beim Ekzem entspricht die nicht häufige Ueberschwemmung der Ekzembläschen mit Leukocyten. Diese eitrigen Bläschen sind für Ekzem nicht charakteristisch, wie sich denn auch keine ununterbrochene Reihe von serösen zu leukoserösen und leukocytären Bläschen findet und durchaus nicht etwa die letzteren — wie F. Hebra wollte — das reguläre Höhestadium des Ekzembläschens darstellen. Die leukocytären Bläschen sind vielmehr alleinstehende Ausnahmen und wahrscheinlich durch secundäre, artificielle Hautreizungen herbeigeführt.

Es entspricht dem Mangel einer nekrotisierenden Giftwirkung bei der Bildung des Ekzembläschens, dass von Anfang an das Gegentheil einer solchen, ein Antrieb zur proliferativen Wucherung der Stachelzellen besteht. Die Stachelschicht vergrössert sich daher nicht nur durch parenchymatöse Schwellung der vorhandenen, sondern durch die Bildung neu hinzukommender Epithelien; das sichtbare Zeichen dieser „Akanthose" sind zahlreiche Mitosen, nicht nur in der basalen, sondern auch der mittleren Stachelschicht. Hierdurch verbreitert sich die Stachelschicht stets, sowie das Ekzem länger besteht, ihre Leisten schwellen an, dringen gegen den

Papillarkörper vor, verdünnen die durch Oedem etwas geschwollenen Papillen, verschmächtigen die horizontale Platte des Papillarkörpers und bringen es durch unregelmässige Wucherung auch hin und wieder zu secundären Abfurchungen desselben. Im allgemeinen aber bleibt die Zahl der Papillen beim Ekzem erhalten; gewöhnlich wird ihre Länge durch Epithelwucherung passiv vergrössert, zuweilen auch durch dieselbe deformierende Gewalt vermindert, selbst bis zum Schwunde, wenn nämlich der Papillarwiderstand durch Anämie der Haut sehr gering ist (s. pruriginöses Ekzem). Das gewöhnliche Bild des chronischen Ekzems zeigt uns ein stark gewuchertes Leistensystem, also eine bedeutend vergrösserte interpapilläre Stachelschicht, überlagert von einer relativ dünnen suprapapillären.

Wie die specielle Histologie der einzelnen Ekzemformen noch zeigen wird, combinieren sich bei gleichbleibender Cutisveränderung die drei Hauptsymptome: Parakeratose, Spongiose und Akanthose in verschiedenster Weise zur Erzeugung der polymorphen Ekzemformen. Am leichtesten abheilbar erscheint die einfache Parakeratose — den Pityriasisformen entsprechend — und das Bläschen, nämlich durch einfache Sequestration und Abschiebung durch neue Hornschicht. Weniger leicht ad integrum zurückzuführen ist die Akanthose wegen der damit verknüpften Deformation des Papillarkörpers und die Spongiose, wenn sie höhere Grade angenommen hat, wegen der Erschwerung einer Abkapselung durch junge Hornschicht.

Zum vollständigen histologischen Bilde des Ekzems gehören die regelmässig dabei zu erhebenden Bacterienbefunde. Hauptsächlich sind es drei Formen von Organismen, die man auf Schnitten antrifft. Erstens die schon von Malassez gefundenen Flaschenbacillen, kenntlich durch ihre einseitige, keulenförmige oder flaschenförmige Auftreibung; sodann die sehr kleinen Seborrhoebacillen Sabourauds, wohl identisch mit den von mir bei Acne zuerst beschriebenen Bacillen, und endlich diverse Coccenarten, von denen die in serumhaltigen Krusten schöne Maulbeerhaufen bildenden bereits genannt sind. Erstere kommen hauptsächlich in den Kopfschuppen, die Seborrhoebacillen in den Talgdrüsenmündungen, die Coccen bei den nässenden Formen vor. Alle diese Arten von Organismen gehen nicht in die lebenden Gewebe hinein, sondern halten sich an die Oberfläche der Haut und die abgestorbenen Hornschichten. So gut diese Eigenschaft mit dem durchaus oberflächlichen Charakter des Ekzems harmoniert, so sicher ist andererseits jede pathofore Wirkung dieser Organismen aber auch nur auf Grund der Theorie von der Chemotaxis zu verstehen. Dass diese aber wenigstens für bestimmte Organismen wirklich zu Recht besteht, dafür sprechen die folgenden histologischen Thatsachen, die sich auf die beim Ekzem gefundenen Coccen beziehen. Durchmustert

man Schnitte eines älteren chronischen Ekzems und achtet auf die localen Beziehungen zwischen Parakeratose und Coccen, so gewahrt man bald in dem bunten Nebeneinander von normaler Oberhaut, parakeratotischer Oberhaut und parakeratotischer Hornschicht über neugebildeter Körnerschichte, wie sie solche Schnitte von Papille zu Papille wechselnd ergeben, dass den Coccenherden in der Hornschichte jedesmal ein wenigstens punctueller Keratohyalinschwund der darunter befindlichen Uebergangsschicht entspricht, sodass an einem directen epithelerweichenden Einflusse der Coccen in ihrer nächsten Umgebung nicht zu zweifeln ist.[1]) Einen ähnlichen Parallelismus findet man zwischen Coccen und Spongiose dort, wo unter älteren Schuppen oder Krusten sich die Bildung neuer Ekzembläschen durch eine spongoide Veränderung der Stachelschichte vorbereitet. Fast regelmässig findet man nämlich über diesen meist punktförmigen spongoiden Herden in der Kruste eine frische, nicht haufenförmige, sondern aus reihenweise gelagerten Einzelcoccen bestehende Coccenansammlung, und meistens ist ein mikroskopischer Spalt oder Riss in der Kruste zu finden, welcher geradenwegs auf den Ort der Spongiose hinführt. Es ist bekannt, dass das Eintrocknen und Rissigwerden der Krusten beim Ekzem neues Jucken und neue Bläschenschübe im Gefolge hat, und es ist andererseits sehr wohl begreiflich und mikroskopisch nachweisbar, dass gerade entlang solcher Einrisse der Krusten, zu welchen die Luft Zutritt erhält, die Coccen mit Vorliebe der Wärme und dem Saftstrome entgegenwuchern.[2]) Indem sie so den Boden der alten Kruste erreichen, verwandeln sie dieselbe durch Anlockung einer neuen Serummenge aus der Stachelschicht in die Decke einer neuen Kruste. Wer Gelegenheit hat, diesen auffälligen Parallelismus in der Richtung und Menge der Exsudationserscheinungen in der ekzematösen Oberhaut mit der Richtung und Menge der Coccenflora der Krusten zu studieren, wird allein hierdurch dahin geführt werden, in diesen den zureichenden Grund für jene zu erblicken.

Ebenso wie später in der Klinik haben wir in der pathologischen Anatomie anhangsweise des acuten bläschenförmigen Ekzems zu gedenken. Es unterscheidet sich von den Bläschen des chronischen Ekzems fundamental durch den Umstand, dass es in einer sonst gesunden Oberhaut und nicht als der Excess einer spongoid entarteten Stachelschicht entsteht. Demgemäss ist es auch nicht von einer Schuppe oder Kruste bedeckt, sondern von normaler Hornschicht. Es entsteht auch nicht durch Fernwirkung einer in den Schuppen vegetierenden Coccenanhäufung, sondern dadurch, dass die Coccen durch irgend ein Trauma

---

[1]) Vgl. Fig. 36, Tafel X, des Histol. Atlas zur Pathologie der Haut.

[2]) Vgl. Fig. 29, Taf. VIII, a. a. O.

plötzlich unter die Hornschicht, und zwar zumeist unter die eines Follikeleinganges gerathen. Hier locken sie einen leukoserösen Exsudattropfen an und werden selbst alsbald von den Leukocyten aufgenommen, in denen sie sich — ähnlich wie Gonococcen — noch vermehren. Demgemäss enthalten die Bläschen des acuten Ekzems stets Organismen, was die des chronischen nicht thun; sie sind durch alle diese Eigenschaften der von mir aufgestellten Gruppe der Impetigines verwandt und würden von mir so genannt sein, wenn das Wort „Impetigo" beim Ekzem nicht ein ganzes Jahrhundert hindurch nur Verwirrung gestiftet hätte. Da sie nur durch ein grobes Trauma (Kratzen)[1]) und, wie es scheint, nur an Haarfollikeln entstehen, so genügt für sie auch der Name „acutes Impfbläschen des Ekzems". Immerhin bilden sie um ältere Ekzeme wichtige Satelliten, welche der Ausbreitung des Ekzems vorangehen. Dass die Ekzemcoccen es nicht wie die Eitercoccen, die Coccen der Impetigo vulgaris und der Impetigo circinata zu einer selbständigen, als solche sich fortspinnenden Impetigokrankheit bringen, sondern nur zu ephemeren Bläschenschüben an der Peripherie des chronischen Ekzems, ist wegen der streng aëroben Natur der Ekzemcoccen verständlich. Sie heilen eben als solche zu rasch ab, und die eingeimpften Coccen bringen es weiterhin in der Umgebung nur zu den weniger stürmischen, dafür aber dauerhafteren Symptomen des chronischen Ekzems.

Allgemeine Aetiologie des Ekzems.

Die Lehre von den Ursachen des Ekzems war noch sehr klar und einfach in dem System von Willan. Was dieser unter „Ekzem" verstand, wurde durch Sonnenbrand, Quecksilbersalbe, Cement u. dgl. hervorgebracht. Schädliches Agens und Hautreizung waren bekannt und standen in einem durchsichtigen Verhältnisse. Schwieriger und complicierter gestaltete sich die Lehre, als Biett für die Impetigo-Porrigo-Krankheiten ebenfalls den Namen „Ekzem" einführte; denn zunächst wusste man über die Ursachen dieser Affectionen nichts. Aber die grenzenlose Verwirrung, die später herrschte, wurde doch nur dadurch herbeigeführt, dass Biett den Fehlgriff beging, Willans vesiculöse Dermatitis willkürlicherweise seinem chronischen Ekzem als acute Form einzuverleiben, und als diese Verquickung von Rayer beibehalten wurde, obwohl er der „Hydrargyrie" ein

[1]) Die beim chronischen Ekzem spontan entstehenden acuten Bläschen sind klinisch wie histologisch genau identisch mit den durch künstliche Impfung von mir erzeugten.

Es ist ein Irrthum, wenn Brocq glaubt, ich hätte durch letztere „grosses vésicules" erzeugt. Sie sind makroskopisch eben gut sichtbar, und wie Fig. 41, Tafel XI, a. a. O., zeigt, wenig höher als die umgebende Stachelschicht.

eigenes Capitel widmete. Jetzt glaubte man, auch über die Aetiologie des Rayer'schen Ekzems etwas zu wissen, und es entspann sich jene endlose Discussion über äussere und innere Ursachen des Ekzems, über das Verhältnis der äusseren, die man kannte, und der inneren, die man vermuthete, über die Frage, ob das Ekzem ein locales oder ein constitutionelles Leiden, ein Hautleiden oder ein Allgemeinleiden sei. Besonders in dem die Theorien liebenden und mit einem eigenen Geschick effectvoll zuspitzenden Paris kam es schon früh zu verschiedenen Ekzemdogmen, und noch ehe F. Hebra in die Ekzemfrage eingriff, standen sich daselbst der Arthritismus von Bazin, die „diathèse dartreuse ou herpétique" von Hardy und die Ekzemdisposition von Devergie gegenüber. Nur Bazin, für den Ekzem bekanntlich keine einheitliche Krankheit, sondern nur Bezeichnung für ein vesiculöses Exanthem war, kannte auch ein Ekzem aus äusseren Ursachen; für alle drei kamen aber eigentlich nur die hypothetischen, inneren Ursachen in Betracht. F. Hebra drehte die Sache geradezu um; alle Ekzeme sollten durch äussere Ursachen hervorgerufen sein, wenn auch dem unbekannten Einflusse innerer Organe und Zustände eine bescheidene Mitwirkung eingeräumt wurde. Natürlich war diese Umkehr nur ein scheinbarer Rückgang auf die Einfachheit und Klarheit in Willans System; denn inzwischen war das Rayer'sche Ekzem hinzugekommen, dessen Analogie zur Crotondermatitis den Franzosen gewiss — und mit Recht — nicht einleuchtete. Zu diesen vier Theorien gesellte sich mit dem Sturze der alten Humoralpathologie selbstverständlich als fünfte die neurotische, die zur Zeit in Bulkley ihren hervorragendsten Vertreter und in dem „nervösen" Nordamerika viele Anhänger findet. Auch Brocq erkennt für gewisse Ekzeme nach Choc und gemüthlicher Depression das Nervensystem als Ursache an, und ganz neuerdings hat Kaposi die alte Blösse der Hebra'schen Aetiologie mit dem dehnbaren Mantel der „Reflexekzeme" zuzudecken sich bemüht, ein unglücklicher Versuch, da damit, wenn er gelänge, ja eigentlich die Verursachung in Hebras Sinne für alle Ekzeme überflüssig gemacht wäre. Mit Sicherheit wissen wir nur, dass angioneurotische Zustände der Haut, Erytheme, Oedeme, Urticaria u. dgl. durch Nerveneinfluss direct zustande kommen, und insofern diese Zustände den Boden für Ekzem vorbereiten können und selbst Kratzen herbeiführen, können sie indirect bei der Verursachung des Ekzems betheiligt sein; ohne solche sichtbare Brücke einer präekzematösen Angioneurose aber steht der Nerveneinfluss völlig in der Luft. Die seltenen Fälle von Ekzem nach acuten Nervenstörungen, Unfällen etc. lassen sich bei genauer Untersuchung auch einfacher interpretieren, und so bleibt eigentlich nur ein einziges Symptom bei gewissen, gar nicht häufigen Ekzemen übrig, welches zur Hypothese einer begleitenden Angioneurose geradezu auffordert. Es sind das jene Fälle von Herpes labialis

ähnlichen Ekzemen, wo die umschriebenen Herde — meist auf den Extremitäten — eine auffallende Symmetrie aufweisen, die viel genauer und launischer ist als die bekannte und leichter erklärliche regionäre Symmetrie. Wer sich mit diesem seltenen und durchaus nicht typischen Phänomen befassen will, darf es sich aber nicht an Theorien genügen lassen — an solchen hat es nie gefehlt — sondern muss die Nerven der Haut studieren und durch isolierte und ausschliessliche Nervenreize experimentell Ekzeme hervorzurufen versuchen. Dann erst wird die Nerventheorie des Ekzems Glauben finden.

Bulkley hat, um den inneren Ursprung des Ekzems glaubhaft zu machen, auch Analogien herbeigezogen, so die Aehnlichkeit mit acuten Exanthemen. Aber gerade ein Vergleich mit diesen verleiht dem Ekzem einen durchaus anderen Charakter. Nie bricht das Ekzem mit einem Schlage am ganzen Körper aus; selbst in den seltenen Fällen mit stürmischem Beginn und universeller Ausbreitung kriecht es doch verhältnismässig langsam, wie eine Feuersbrunst um sich greifend und auch wie diese von einer Seite her unaufhaltsam fort, z. B. vom Kopfe nach unten oder von den Genitalien nach oben; nie besteht ausserdem wie bei den acuten Exanthemen eine ein- für allemal bestimmte, sich immer wiederholende Reihenfolge, z. B. Hals, Gesicht, Extremitäten; endlich ist auch die bilaterale Symmetrie für Ekzeme keine conditio sine qua non, wie für die acuten Exantheme; sie treten ebenso oft unsymmetrisch wie symmetrisch auf. Dementsprechend zeigt auch die mikroskopische Untersuchung der mit Röthe und Abschuppung einhergehenden acuten Exantheme eine auf weite Strecken gleichartig veränderte Beschaffenheit der Oberhaut, wie es einer allgemeinen Schädigung derselben auf dem Blutwege entspricht, während die entsprechenden Veränderungen der Oberhaut beim Ekzem im kleinsten Raume, fast von Papille zu Papille wechseln.

Die reinen Diathetiker im Sinne von Bazin und Hardy glauben natürlich auch an die Möglichkeit von Metastasen der hypothetischen Noxe von inneren Organen auf die Haut, z. B. an eine auf die Haut verpflanzte Gicht. Eine jetzt ausgestorbene Generation von Aerzten warnte deshalb auch energisch vor der raschen Heilung alter Ekzeme und liess sie nur ungern unter der Bedingung zu, dass ein künstliches Revulsivum statt seiner erzeugt würde. Diesen Aberglauben zerstört zu haben, ist das Hauptverdienst der Hebra'schen Ekzemlehre. Ich habe es aber noch selbst erlebt, dass ein 70jähriger Herr, welcher an einem vernachlässigten und die Umgebung verpestenden alten Unterschenkelekzeme mit Beingeschwüren litt, nachdem ich es mit grosser Mühe und zur Freude seiner Angehörigen geheilt hatte, sich in aller Heimlichkeit die Haut künstlich durch scharfe Mittel wieder wund machte, weil er sonst nicht leben zu können vermeinte. Der letzte Ausläufer dieser alten Metastasenlehre hüllt

sich in das unschuldige Gewand der Lehre vom Alternieren des Ekzems mit Gicht, Asthma, fieberhaften Krankheiten u. s. f. Derartigen Beobachtungen lässt sich regelmässig eine rationellere Deutung geben als die der Metastase, sei es dass nässende Ekzeme während fieberhafter Erkrankungen abtrocknen, um mit Nachlass des Fiebers wieder zu nässen, oder ein Kopfekzem während einer Meningitis zur Abheilung gelangt. Ich habe sogar speciell auf die Coincidenz von Asthma mit Ekzem von jeher geachtet und gefunden, dass das berüchtigte Alternieren nur ausnahmsweise besteht, meistens dagegen Ekzem und Asthma gleichzeitig sich verschlimmern und bessern. Der Dermatologe muss nur aus diesen Verhältnissen für sich die Lehre entnehmen, dass er allen übrigen und besonders den der befallenen Hautstelle benachbarten inneren Organen stets die grösste Aufmerksamkeit zu schenken hat, um nicht in den Verdacht zu kommen, durch Heilung eines Ekzems eine „Metastase auf ein inneres Organ“ herbeigeführt zu haben.

Immerhin haben wir mit der Thatsache zu rechnen, dass noch die grösste Mehrzahl aller englischen, französischen und romanischen Aerzte, d. i. die grosse Mehrzahl aller Aerzte überhaupt, die Ekzeme mit Störungen innerer Organe in Zusammenhang bringen. Den augenblicklich herrschenden Theorien entsprechend, tritt diese Grundanschauung hauptsächlich in zwei Formen auf, je nachdem entweder Unregelmässigkeiten der Nahrungsaufnahme und Assimilation oder der Excretion der nicht gehörig verbrannten Producte des Stoffwechsels, welche toxisch wirken sollen (Gaucher), beschuldigt werden, auf der Haut Ekzeme zu erzeugen. Man kann darnach von einer alimentären und von einer autotoxischen Theorie des Ekzems reden. Als Beweis erstgenannter Entstehung wird die Coincidenz von Ekzemen mit Dyspepsie, unvollkommener Verdauung, Abusus von Alkohol und Thee (Jamieson), Gastrointestinalkatarrhen, Mangel oder Ueberfluss von Nahrung, besonders bei Säuglingen, schlechten Nahrungsmitteln, sitzender Lebensweise, Verstopfung, Leberleiden, Gallensteinen angeführt. Andererseits stellen Gicht, chronischer Rheumatismus, Fettsucht, Chlorose, Asthma, Emphysem, Harngries, Oxalurie, Diabetes, allgemeine Cachexie, Nierenleiden, Arteriosklerose, Migräne und andere Neuralgien das Rüstzeug für die autotoxische Theorie, für die Lehre von der „Arthritis“ der älteren Dermatologen. Nie haben, um bei letzterer zu bleiben, jene Theoretiker aber bewiesen, dass die hypothetisch angenommenen halbverbrannten Zwischenproducte, wie Harnsäure, Kreatin, Adenin, Xanthin, Leucin, Tyrosin etc., in erheblicher Menge beim Ekzem die Haut passieren, und ebensowenig, dass sie überhaupt toxische Einwirkungen auf die Haut besitzen, welche ekzemähnlich sind; dieses müsste doch zunächst experimentell bewiesen werden. Quinquaud und Brocq, welche in dieser Richtung Versuche anstellten, haben, obwohl selbst An-

hänger der alimentären und autotoxischen Theorie, keine positiven Beweise dafür aus ihren Experimenten ableiten können. In Zukunft würden solche Versuche anstatt mit dem hypothetisch verdächtigten Urin wohl besser mit dem loco morbi gefundenen Schweiss und Hautsecret selbst angestellt. Wer immer positiv beim Ekzem von Autotoxinen spricht, ist verpflichtet, wenigstens den Versuch zu machen, mittels derselben die Symptome des Ekzems an der Haut zu erzeugen. Uebrigens will ich nicht unerwähnt lassen, dass Brocq vorsichtig genug ist, zu betonen, dass seine inneren Ursachen nie direct Ekzem erzeugen, sondern zunächst Urticaria, Erythem, Purpura u. dgl. und erst einige Tage später Eczem. Was meine eigene Erfahrung anbetrifft, so muss ich gestehen, dass ich an die autotoxische Theorie nicht glauben kann, da nur die allerwenigsten meiner Patienten an obigen Krankheiten litten und ich bei ihnen stets noch andere, einleuchtendere Ekzemursachen auffinden konnte; auch konnte ich so wenig wie Jamieson, der selbst an innere Ursachen glaubt, je ein Ekzem lediglich durch eine antiarthritische Therapie ohne locale Beihilfe zur Heilung bringen. Ueberhaupt kann es nicht genug hervorgehoben werden, dass alle jene Aerzte, welche dem alten oder modernen Arthritismus huldigen, doch nebenher ihre Ekzematiker stets mit den erprobten localen Mitteln behandeln.

Nicht viel besser steht es mit der alimentären Theorie. In Paris, London und New-York wird den Patienten ein sehr rigoroses Speiseverbot eingeschärft, nach welchem neben notorisch schwer verdaulichen Sachen alle besonders fetten, sauren, pikanten und alle Producte des Meeres von der Speisekarte ausgeschlossen sind. Zugegeben sei, dass etwas Vorsicht in der Auswahl der Speisen noch niemand geschadet hat. Aber was soll man von dem Wert dieser Vorschrift denken, wenn sie in ihrer ganzen Schablonenhaftigkeit bei der Behandlung der Urticaria, der Acne und gewiss bei der aller schwereren Hautkrankheiten wiederkehrt? Sieht es nicht gerade so aus, als ob diese Vertreter der alimentären Theorie imstande seien, mittels Käse, Hummer und Schweinefleisch so ziemlich alle Dermatosen künstlich zu erzeugen? Schweninger, der neueste Vertreter der Ernährungstheorie in Deutschland, will denn auch ganz individuell verfahren und ist ein Feind aller Schablone. Je nach den Mängeln der Constitution, welche er beim Einzelnen findet, wird nicht nur die Ernährungsweise, sondern die ganze Lebensweise des Patienten geregelt und die mangelhafte Assimilation — je nachdem — mit Regulierung der Mahlzeiten, Flüssigkeitsverbot, Entfettungscuren, Milchdiät, Bauchmassage, Gymnastik oder sonstwie beseitigt. Das klingt ausserordentlich rationell, und man vernimmt mit Vergnügen, dass hierunter viele Ekzeme sich bessern und einige sogar heilen. Aber man vernimmt leider noch mehr, nämlich dass unter derselben individualisierenden, ernährungbefördernden

Therapie auch andere Hautkrankheiten, wie Acne, heilen — und nun ist man in ätiologischer Hinsicht doch wieder genau so klug wie zuvor. Eine schlechte Ernährung der Haut, mit deren Beseitigung sowohl Ekzem wie Acne sich bessern, ist natürlich weder die Ursache des einen noch der anderen, sondern höchstens ein erschwerender Umstand für beide. Wir müssen auch von den Ernährungstheoretikern verlangen, dass sie mittels falscher Ernährung allein experimentell Ekzem machen. Da gerade in Frankreich für die Aetiologie des Ekzems der Säuglinge ein ungemeiner Wert auf die Ernährung gelegt wird und einige Autoren so weit gehen, die Ekzeme darnach einzutheilen, ob sie durch Nahrungsmangel oder Nahrungsüberfluss erzeugt werden, habe ich auf diesen Punkt in meiner Poliklinik, wo gewiss nicht alle Kinder fehlerfrei ernährt werden, seit langem geachtet. Ich reguliere nun die Diät dieser Kinder grundsätzlich nie und habe trotzdem oder besser gerade deswegen die Bemerkung machen können, dass in den Fällen, wo bei blühendem Ekzem die Ernährung darniederlag und sogar die Nahrung zuweilen verweigert wurde, mit der Heilung des Ekzems durch äussere Mittel regelmässig Esslust, Ernährung und Gewicht der Kinder gleichmässig stiegen, was ich auf die Abnahme des Juckens und die Verbesserung des Schlafes zu schieben geneigt bin. In sehr vielen Fällen von Kinderekzem, besonders von Kopfekzem, lässt übrigens die Ernährung der Säuglinge, wie schon Devergie hervorhob, nichts zu wünschen übrig. Nach meiner Erfahrung können Nahrungsfehler nur bei besonders disponierten Nerven der Verdauungsorgane reflectorisch an der Haut Pruritus und urticarielle Erytheme oder Oedeme erzeugen, und diese können gleichzeitig bestehende Ekzeme allerdings verschlimmern. Diese immerhin in einzelnen, seltenen Fällen fast nur bei Erwachsenen vorkommende und wohl zu beachtende Complication zeigt aber gerade zur Genüge, dass bei den täglich vorkommenden uncomplicierten Ekzemfällen die alimentäre Theorie nicht in Betracht kommt.

Eines muss man allerdings den so wenig bewiesenen und so schwer zu beweisenden Theorien der Ernährung und Selbstvergiftung lassen; sie sind nicht unlogisch ausgeklügelt, denn selbstverständlich erklären chronisch andauernde Ursachen mit spontan intermittierendem Verlaufe das chronisch sich fortspinnende, spontan auf- und abwogende Rayer'sche Ekzem am leichtesten, und darauf mag auch wohl die Zähigkeit beruhen, mit welcher jene Theorien besonders in Frankreich festgehalten werden. In diesem Punkte hat die artificialistische Theorie Hebras einen weit schwereren Stand. Im Widerspruche mit dem Grundsatze: Cessante causa cessat effectus, sollen äussere Reize Ekzeme hervorrufen, welche auch dann sich selbständig und sogar in getrennten Herden ausbreiten, nachdem die äussere Ursache zu wirken längst aufgehört hat. Täglich beobachten wir ja doch Entzündungsreize, welche die gesunde Haut von

aussen treffen. Kalk und Cement ruft an der Hand des Maurers diffuses Erythem und Sprödigkeit und bei täglicher Wiederholung unter Abschwächung des Effectes eine Hyperkeratose hervor; ebenso verursacht die tägliche Einwirkung der X-Strahlen diffuse Hyperämie, Schwellung und Hyperkeratose mit Haarausfall an den Händen des Technikers. Aber beim Aussetzen der Schädlichkeiten kehren die Gewebe für gewöhnlich bald zur Norm zurück. Nur in einzelnen Fällen findet dieser spontane Rückgang nicht statt; von den gereizten Hautpartien aus breitet sich ein juckendes, schuppendes und eventuell auch nässendes Hautleiden von ganz eigener Configuration und in einer Exanthemform, die durchaus nicht mehr dem Habitus der früheren artificiellen Dermatitis entspricht, selbständig aus. Sollen wir nun annehmen, dass diese Dermatose ebenfalls noch durch die primäre Schädigung der Haut durch Kalk und X-Strahlen, von welcher sie ebenso sehr durch die Zeit wie durch den neuen, selbständig fortglimmenden Charakter getrennt ist, verursacht sei? Nein, nach unserer Ansicht müssen neue Ursachen hinzugetreten sein, und nicht nur secundäre, minder wichtige, ubiquitäre, beliebig ersetzbare, „banale", wie der heutige Kunstausdruck lautet, sondern so vollwichtige, dass der ganze Charakter der Dermatose durch sie neu bestimmt wird. Das Ekzem fängt da erst an, wo die künstliche Dermatitis aufhört. So berechtigt die artificialistische Theorie bei der vesiculösen Dermatitis war, welche Willan Ekzem nannte, so unberechtigt ist sie bei unserem heutigen, dem Rayer'schen Ekzem.

Im Gegensatze zu der artificialistischen, sich auf physikalische und chemische Reize der unbelebten Natur stützenden Theorie Hebras habe ich 1890 in einem vor der British Medical Association in Birmingham gehaltenen Vortrage eine parasitäre Theorie des Ekzems aufgestellt, wohlgemerkt des gereinigten Rayer'schen Ekzems, und dieses damit grundsätzlich von allen Formen der artificiellen Dermatitis getrennt. Ich stützte mich damals noch allein auf klinische Gründe, und wenn es mir auch inzwischen gelungen ist, die parasitäre Theorie durch histologische und bacteriologische Untersuchungen zu befestigen, so muss ich doch auch heute noch (1901) daran festhalten, dass man auch die klinische Erscheinungsweise des Rayer'schen Ekzems am besten zu erklären und zu verstehen vermag, wenn man einen rein äusseren, parasitären Ursprung desselben annimmt. Allerdings lehrt gerade die Klinik, dass wir uns die Art der Parasiten und ihre Einwirkung auf die Haut anders zu denken haben wie beispielsweise bei den Pocken und dem Scharlach einerseits, bei der Syphilis und der Vaccine andererseits. Denn die überwältigende Evidenz der epidemischen Ausbreitung bei jenen und der Ansteckung durch Einimpfung bei diesen lässt keinen Arzt an der belebten Natur ihrer Ursache zweifeln, die bekanntlich in allen diesen Fällen noch ebenso

unbekannt ist, wie sie es bisher beim Ekzem war. Zweifelt ja doch die überwiegende Mehrheit der Aerzte nicht einmal an der parasitären Natur der Lepra, deren Parasiten wir kennen, trotzdem noch kein absolut einwandsfreier Fall von erfolgreicher Uebertragung des Leprabacillus vorliegt und wir von dem letzteren mit Sicherheit nur behaupten können, dass er der treue Begleiter der Lepra ist.

Keinesfalls kann dem oder den Parasiten des Ekzems eine unbedingte, absolute Infectiosität zugesprochen werden; denn die Fälle, die sich dem Kliniker als Uebertragung von Mensch zu Mensch aufdrängen, z. B. von dem mit feuchtem Ekzem behafteten Gesichte des Kindes auf die Brust oder den Arm der Mutter oder Amme, sind selten, ebenso wie die neuerdings die Aufmerksamkeit erregenden Epidemien von trockenen Ekzemen des Gesichtes und Halses in Schulen und das plötzliche gruppenweise Auftreten des Ekzems in Familien, die bis dahin von Ekzem frei waren. Besonders die letzteren Fälle wird jeder aufmerksame Arzt in seinem Beobachtungskreise von Zeit zu Zeit constatieren können. Ebensosehr wie dieselben für eine Infectiosität des Ekzems sprechen, ebenso beweisend sind sie dafür, dass die Infection individuell, zeitlich und örtlich eingeschränkt und bedingt ist.

Es wäre unter diesen Umständen wunderbar, wenn der Infectionsträger des Ekzems ohne weiteres auf der normalen Oberhaut Fuss fassen könnte, wo doch die durch Contact so sicher wirkenden Gifte der Syphilis und der Vaccine sogar stets gewisser, wenn auch nur minimaler Läsionen der Oberhaut zum Haften bedürfen. Es widerspricht daher der Infectiosität des Ekzems nicht, sondern verträgt sich aufs beste mit ihr, wenn wir sie in sehr vielen Fällen im Anschlusse an traumatische, mechanische oder chemische Läsionen der Hornschicht auftreten sehen, als deren Hauptrepräsentanten ich hier nur das gewöhnliche Ulcus cruris, die Scabies und die sogenannten Gewerbeekzeme anführen will.

Noch energischer, weil durch die tägliche Erfahrung jedes Arztes bestätigt, drückt sich die infectiöse Natur des Ekzems in seiner Uebertragungsfähigkeit von Hautstelle zu Hautstelle desselben Patienten, in seiner Autoinoculabilität, aus. Die meisten Patienten wissen selbst ganz gut, welche Bedeutung dem Kratzen ekzemloser Hautstellen für die Ausbreitung des Ekzems auf diese zukommt, wie sich andererseits die mit Willenskraft durchgeführte Abstinenz vom Kratzen mit der Beschränkung des Ekzems belohnt. Sie haben auch ein volles Verständnis für die ekzemverbreitende Wirkung des Kopfkissens, Schnupftuches und Rasiermessers für die Ekzeme des Gesichtes, sobald sie auf diesen Punkt einmal aufmerksam gemacht worden sind, und ebenso für die analoge Wirkung der Kleiderreibung am Halse, an den Handgelenken und unter dem Hutrande. Ein jeder weiss, dass, wo Hautstellen sich berühren, an den Falten der

Haut, am After, zwischen Hodensack und Oberschenkel, das Ekzem viel sicherer und rascher sich auf die gegenüberliegende Hautseite abklatscht, als sich in der Continuität ausbreitet.

Zu diesen mehr populären, allgemein bekannten und allgemein verstandenen Beweisen der parasitären Natur des Ekzems gesellen sich aber nun noch einige andere, welche mehr dem Dermatologen von Fach offenbar werden, welcher die Behandlung leitet und den Verlauf des ganzen Ekzems überschaut. Sie betreffen die Art der Abheilung und der Recidive, das Schwankende des ganzen Verlaufes, das heimliche Fortglimmen in unbeachteten Schlupfwinkeln und die plötzlichen allgemeinen Ausbrüche nach langen Ruhepausen. Alle diese das chronische Ekzem charakterisierenden Verhältnisse muss man ja im Verlaufe der Behandlung und besonders am Ende derselben, beim Uebergang zur Prophylaxe des Ekzems, dem Laien so klar wie möglich machen, und man kann es eben nicht besser und mit mehr Erfolg, als wenn man die Analogie mit bekannten parasitären Vorkommnissen in Haus und Garten hervorhebt; nur so findet man für die zur radicalen Heilung in schwierigen Fällen nothwendige Prophylaxis und Hautpflege das richtige Verständnis. Jedermann weiss, dass, wenn das Holz des Zimmerbodens vom Schwamme ergriffen oder ein bis dahin gut gepflegter Grasplatz von der gemeinen Butterblume (Löwenzahn) befallen wird, die radicale Ausrottung schwierig ist, dass trotz gleichmässig beobachteter Sorgfalt einige Ecken vom Parasiten schwieriger zu befreien sind als der Rest, und dass sich, wenn man die Arbeit zu früh einstellt, von diesen Resten aus nothwendig Recidive entwickeln, welche einen um den ganzen Lohn der Arbeit bringen. Man weiss, dass in solchen Schlupfwinkeln der Holzschwamm jahrelang ein heimliches Dasein fristen und dann bei begünstigenden äusseren Umständen, z. B. in einem besonders nassen Jahre, wieder unaufhaltsam das verlorene Terrain zurückerobern kann. Man weiss, dass eine einzige übersehene gelbe Blüte des Löwenzahns und ein Windstoss genügen, um mit der weissen Wolke ihres beflügelten Samens den ganzen Rasen wieder zu inficieren. Das erste Gleichnis passt mehr für die feuchten, regionär localisierten, chronischen Ekzeme, das letztere für die subacuten, rasch universell werdenden Ausbrüche trockener Ekzeme. In beiden Gleichnissen liegt der wichtige Hinweis auf die fast regelmässige Existenz von Schlupfwinkeln, die bei blühendem Ekzem dem Auge entgehen, beim Abheilen durch ihre grössere Resistenz den Heilmitteln gegenüber sich bemerklich machen, dann lange den Anschein gesunder Haut bieten können, um unter begünstigenden Umständen in serpiginös schleichender Weise oder in raschen Sprüngen die übrige gesunde Haut von neuem zu inficieren. Wer aufmerksam die Abheilung eines ausgebreiteten Ekzems verfolgt, wird wohl niemals diese „hartnäckigen Reste“, diese „Schlupfwinkel“ vermissen,

und wer auf diese die weitere Behandlung mit doppelter Energie richtet, wird am raschesten und sichersten eine radicale Heilung herbeiführen. Diese Reste stellen sich als leicht schuppige, etwas papulös erhabene, verdickte, wie man nicht besonders glücklich sagt: infiltrierte Stellen dar, an denen zur Zeit subjectiv Ruhe herrscht, kein Jucken wahrnehmbar wird, und die daher vom Patienten, welcher froh ist, der lästigen Behandlung entronnen zu sein, regelmässig vernachlässigt werden. Sie entsprechen meist denselben Centren, von denen das Ekzem ursprünglich seinen Ausgang nahm, sitzen daher sehr oft am behaarten Kopf, an den Genitalien, bei Handekzemen oft am Handgelenke, an einem Nagelfalze, an einer Furche der Hohlhand, bei Beinekzemen an der äusseren Seite des Unterschenkels oder in der Kniebeuge, bei Afterekzemen in einer Analfalte mit verdickten Rändern u. s. f.

Diese Schlupfwinkel des Ekzems sind in Bezug auf den Parasiten als Brutstätten der Keime des Ekzems zu betrachten, in Bezug auf die Haut als besonders disponierte Stellen derselben. Es kann auf deren Kenntnisnahme in theoretischer und praktischer Beziehung für das Ekzem nicht genug Wert gelegt werden; die neueren bacteriologischen wie histologischen Forschungen haben bereits manches zu ihrer Charakteristik beigetragen. Die Bacteriologie hat gezeigt, dass alle bisher als ekzematofor nachgewiesenen Coccen die Eigenschaft besitzen, durch eine Uebertragung auf die menschliche Haut jedesmal im Wachsthume erheblich gekräftigt zu werden, selbst wenn ihre Culturen durch lange Uebertragung auf künstlichen Boden merklich abgeschwächt und die Reaction der Haut bei der Impfung zunächst nur minimal war. Daher ist sehr wohl ein langer Verbleib von Parasiten auf der Haut ohne erhebliche Reaction der letzteren und doch ohne Abschwächung der Parasiten, ja sogar mit Verstärkung derselben, falls diese von neuem verpflanzt werden, denkbar, mithin die Existenz richtiger Schlupfwinkel und Brutstätten. Die Histologie hat uns andererseits mit der Existenz von postekzematösen Herden bekannt gemacht, mit erweiterten Lymphspalten der Stachelschicht, einer das Ekzem überdauernden Spongiose (vgl. Eczema madidans), während die Hornschicht darüber normal oder nur leicht schuppend hinwegzieht. An diesen Stellen hat die parasitäre Invasion einen leicht verwundbaren, für neue Ausbrüche disponierten, larviert ekzematösen Fleck geschaffen, welcher sich jetzt auch unter unbelebten Reizmitteln in einen feuchten Herd verwandeln kann, wodurch es unter Umständen auch zu einem nichtparasitären Recidive kommt.[1]) Dieser larviert ekzematöse Status der Haut wird, soweit wir bisher wissen, von keinem physikalischen oder chemischen, unbelebten Reizmittel geschaffen und nach Ablauf der be-

[1]) S. Unna, Histopathologie der Haut, S. 221.

treffenden Dermatitis dauernd zurückgelassen. Seine Existenz spricht genau wie die von Parasiten in inactiver Form eingenommenen Brutstätten für den parasitären Ursprung des Ekzems überhaupt. Wer solche Hautstellen besitzt und zur Zeit auch kein nässendes oder trockenes, juckendes, im Fortschritte begriffenes Ekzem aufweist, ist nicht ekzemfrei; diese Stellen sind seine beständige Ekzemgefahr. Wenn Besnier von seinem Standpunkte sagen konnte: „es gibt kein Ekzem; es gibt nur Ekzematiker", so kann sich die parasitäre Theorie zu einem ähnlichen Satze verdichten: „Ein Ekzematiker ist, wer Schlupfwinkel, Brutstätten oder larviert spongiöse Oberhautstellen besitzt, auch wenn er zur Zeit kein Ekzem aufweist."

Alle die genannten klinischen Thatsachen sprechen allein für sich eine beredte Sprache, die Infectionen und seltenen Epidemien, der gewöhnliche Anschluss an Traumen aller Art, die Autoinoculabilität, Art der Abheilung und der Recidive, die Existenz von Schlupfwinkeln und Brutstätten und der ganze schwankende Verlauf mit spontanen Besserungen und Verschlimmerungen, Rückgang auf die Brutstätten und Proruption von diesen aus in schleichender oder stürmischer Weise — alle diese Phänomene werden nie aufhören, die parasitäre Natur des Ekzems zu predigen, welchen Verlauf auch die bacteriologische Forschung zeitweise nehmen mag. Für diese Theorie spricht aber noch eine Anzahl aprioristisch-logischer Gründe, welche für die früheren Theorien durchaus nicht vorhanden sind. Denn die parasitäre Theorie besitzt eine erstaunliche Anpassungsfähigkeit; sie kann alle sonst als prädisponierende und excitierende Ursachen ins Auge gefassten Umstände principiell in das Heer der begünstigenden Umstände, deren sie doch benöthigt, einreihen, ohne denselben den Wert zureichender Ursachen zuzuerkennen, und sie umfasst allein für sich in der möglichen Vielheit der Parasiten und in deren schwankender Virulenz schon eine Fülle von Modalitäten der zureichenden Ursache. Die Theorie der hereditären Anlage wie die der erworbenen Diathese, die alimentären und autotoxischen Theorien wie die Hebra'sche der artificiellen Dermatitis und die Kaposi'sche der Reflexe — alle steuern ihr Scherflein Wahrheit zu Gunsten der parasitären Theorie bei, indem sie auf die Veränderungen des Terrains, des Nährbodens der Parasiten, ihre Streiflichter werfen. Diese nimmt die Gaben jener dankbar an, aber sie thut noch mehr; sie gibt ihnen allen erst die Möglichkeit einer experimentellen Prüfung ihrer eigenen Thesen, indem sie ihnen handgreifliche Objecte für diese liefert; sie gewährt ihnen zum erstenmale die Möglichkeit, das Wie der Ekzemerzeugung zu erforschen, der Mechanik der angeblichen inneren Ursachen auf dem Wege des Experimentes näher zu treten. Sie hat wie auf allen anderen Gebieten der Pathologie den grössten erziehlichen Wert; sie erzieht den Arzt zur naturwissenschaftlichen Denkweise, zum Experimentator. Selbst angenommen, dass die parasitäre Theorie

des Ekzems, die uns die zur Zeit allein berechtigte zu sein scheint, durch jahrzehntelange Forschungen auf dem Gebiete der experimentellen Pathologie als unhaltbar erwiesen wäre, so würde niemand einen grösseren Nutzen von ihr gezogen haben als ihre Gegner; sie allein wäre es, welche die übrigen Theorien wesentlich gefördert hätte.

Glücklicherweise braucht sich die parasitäre Theorie aber nicht auf klinische Thatsachen und logische Gründe allein zu stützen. Sowohl die histologische wie die bacteriologische Analyse hat uns mit einer Reihe von Organismen direct bekannt gemacht, von denen heute (1901) wenigstens schon drei mit Fug und Recht als echte Erreger von Ekzem gelten können. Die mikroskopische Untersuchung der ekzematösen Hautstellen lehrte das Vorhandensein von Coccen kennen, welche sich mit bemerkenswerter Constanz an denselben Orten in der Hornschicht, den Schuppen und serösen Krusten häuften, wo tiefer im Gewebe die für das Ekzem charakteristischen Zeichen der Parakeratose, Spongiose und Akanthose ausgeprägt waren, und welche ihre Eigenheit gegenüber den Traubencoccen der Eiterung durch die Maulbeerform ihrer Gruppen darthaten.[1]) Diese schon in meiner Histopathologie (1894) ausführlich mitgetheilten Thatsachen haben später eine erfreuliche Bestätigung gelegentlich der Untersuchung von mit Ekzem complicierter Scabies gefunden, indem sich zeigte, dass unterhalb ein und desselben Milbenganges die durch die Scabiesmilbe erzeugten Bläschen sich von den complicierenden Ekzembläschen histologisch sehr genau unterscheiden lassen und dass die letzteren mit allen charakteristischen Symptomen sich nur dort finden, wo oberhalb die Coccen des Ekzems in typischer Anordnung ihren Eingang in die Hornschicht durch Einrisse derselben (Kratzstellen) gefunden haben — ein experimentum crucis für die ätiologische Bedeutung der Coccen, welches uns gleichsam von der Natur in denkbar reinster Form angestellt worden ist.

Die bacteriologische Analyse ihrerseits hat, gestützt auf biologische und mikroskopische Kriterien, unter den vielen Saprophyten der ekzematösen Haut einige Coccenarten[2]) kennen gelehrt, welche bei ihrer Einimpfung auf der Haut verschiedener Versuchsthiere echtes Rayer'sches Ekzem mit allen ihm zukommenden histologischen Kriterien erzeugen und auf der Haut des Menschen zur Entstehung eines fortschreitenden vesiculo-papulösen Ekzems Veranlassung geben.[3]) Dieselben Coccen-

[1]) Das Nähere s. Unna, Histopathologie der Haut (Capitel: Ekzem), und Unna, Histologischer Atlas zur Pathologie der Haut, Heft 2 (Ekzem).

[2]) Das Nähere s. Unna, Versuch einer botanischen Classification der beim Ekzem gefundenen Coccenarten nebst Bemerkungen über ein natürliches System der Coccen überhaupt. Monatsh. f. prakt. Derm. 1900, Bd. 31.

[3]) Das Nähere s. Unna, Ueber die ätiologische Bedeutung der beim Ekzem gefundenen Coccen. Monatsh. f. prakt. Derm. 1900, Bd. 31.

arten:[1]) der Monoclimactericus eccematis virescens und der Diclimactericus eccematis albus flavens sind — die eine selten, die andere sehr häufig — bei feuchten Ekzemen gefunden worden. Andere Coccenarten sind treue Begleiter bestimmter Ekzemformen, so der Triclimactericus eccematis tenuis[2]) bei pityriasiformen und psoriatiformen Ekzemen, ohne dass bisher die Erzeugung derselben Ekzemformen mittels derselben geglückt wäre. Wir sind mithin noch nicht so weit, dass wir die hauptsächlichsten bekannten Formen des Rayer'schen Ekzems auf einzelne bestimmte Organismen zurückführen könnten. Wir sind aber in der ätiologischen Forschung weit genug, um eine Einheit des Ekzemerregers ausschliessen zu können. Sicherlich haben mehrere Organismen die Fähigkeit, unter bestimmten begünstigenden Umständen auf thierischer und menschlicher Haut Krankheiten vom Charakter des Ekzems zu erzeugen.

Ehe wir nun diese begünstigenden Umstände, die so wichtigen Neben- und Hilfsursachen des Ekzems besprechen, müssen wir noch mit wenigen Worten einiger Einwände gedenken, welche gegen eine parasitäre Aetiologie des Ekzems im allgemeinen gemacht wurden. Brocq, welcher die innere Wahrscheinlichkeit der parasitären Theorie vom klinischen Standpunkte vollauf anerkennt und ihre logischen Vorzüge wohl zu würdigen versteht, hat diese von verschiedener Seite erhobenen Einwände in seiner sehr bemerkenswerten Schrift: La question des Eczémas (l. c.) zusammengestellt. Der wichtigste Gegengrund ist die Thatsache, dass Ekzeme vorkommen, die sich acut, in diffuser Weise und von starken Entzündungserscheinungen begleitet, über den Körper ausbreiten. Man kann sich nicht gut vorstellen, dass Mikroorganismen in solcher Menge und Schnelligkeit sich über die Haut ausbreiten, und ebensowenig, dass dieselben in geringerer Zahl plötzlich so stark und auf grössere Entfernungen toxisch wirken können. Brocq sowohl wie Besnier nehmen für diese Fälle jedenfalls eine nicht parasitäre Entstehungsweise an und vermuthen eine plötzliche angioneurotische Störung der Gesammthaut als Ursache des Ekzems. Vom Standpunkte der parasitären Theorie ist zuzugeben, dass diese nicht häufigen Ekzemfälle unser ganz besonderes Interesse und bacteriologisches Studium herausfordern; aber — und hierin zeigt sich die Anpassungsfähigkeit der Theorie — es ist weder das Zusammenwirken einer angioneurotischen Schädigung der Gesammthaut mit der Infection für die acute Verbreitung ausgeschlossen, noch das plötzliche Anwachsen der pathoforen Kraft der Organismen; beide Möglichkeiten sind vielmehr dem pathologischen Experimente zugängig und an

---

[1]) Die Typen „Neufang" und „Traubel".

[2]) Der Typus „Schildt".

und für sich kein zwingender Beweis gegen die Richtigkeit der parasitären Theorie.

Den zweiten und dritten Gegengrund sieht Brocq in der Existenz von solchen Ekzemen, die allen localen Mitteln trotzen, und solchen, die wohl schliesslich unter localen, aber unter „nichtparasitären“ Mitteln heilen. Hierauf ist zu erwidern, dass die schwierige Heilung eines Ekzems meistens mit der Nichtbeachtung bestimmter individueller Eigenheiten der Haut zusammenhängt und mehr gegen unsere Kunst als gegen die parasitäre Theorie spricht, dass aber andererseits die letztere therapeutisch überhaupt mehr die Sanierung des Bodens durch Verbesserung seiner Elemente, als durch Tödtung der Organismen anstrebt.

Der vierte und letzte Gegengrund ist ein scheinbar ernster und wichtiger. Besnier glaubt und mit ihm manche hervorragenden Ekzemforscher, dass wohl Organismen beim Ekzem eine Rolle spielen, aber nur in dem Sinne, dass sie ein saprophytäres Dasein auf der Haut fristen, bis ihnen die durch andere Umstände herbeigeführte „Ekzematisation“ einen Boden zu grösserer Ausbreitung gewährt. Diese Theorie der „secundären Ausbreitung“ erkennt die mikroskopisch und bacteriologisch gefundenen Thatsachen an, vindiciert ihnen aber nur eine untergeordnete Bedeutung. Brocq, der geneigt ist, sich dieser Anschauung anzuschliessen, sieht in ihr mit Recht nicht eine Modification, sondern eine Aufhebung der parasitären Theorie. Nun haben schon Sabouraud und Leredde dem gegenüber hervorgehoben, dass die Thätigkeit saprophytärer und parasitärer Organismen auf der Haut in Wirklichkeit nicht so scharf geschieden ist, wie man nach den bekannten Extremen anzunehmen sich gewöhnt hat. Aber ich glaube, wir dürfen doch nicht so weit gehen wie Sabouraud, welcher lediglich aus der Thatsache, dass ein Organismus sich in grosser Menge auf der Haut reproduciert, schon auf irgend welche pathofore Bedeutung derselben schliesst. Ich wenigstens habe z. B. den Glauben an die pathofore Kraft der Seborrhoebacillen aufgegeben, als Beck ihre unglaubliche Vermehrung bei der Resorcinschälung zwischen junger und alter Hornschicht gerade im Momente der Heilung der seborrhoischen Rosacea nachweisen konnte. Nicht die Mengenzunahme von Saprophyten, sondern die Virulenzabnahme von Parasiten überbrückt die sonst so scharfe Scheidung beider Gruppen von Organismen; nicht — wie man früher wohl glaubte — werden harmlose Saprophyten durch Artverwandlung zu Parasiten, sondern letztere verlieren zeitweise und theilweise ihre pathoforen Eigenschaften und gewinnen sie unter veränderten Umständen zurück, ohne sonst „aus der Art“ zu schlagen. Die Behauptung, dass „banale“ Organismen der Oberhaut oder anderweitige, mit anderen Eigenschaften begabte, wie die Eitercoccen, sich secundär beim Ekzem einnisten, konnte man noch vor

kurzem wagen, da es mit der Differentialdiagnostik dieser Lebewesen noch recht dürftig aussah. Mit der besseren Kenntnis derselben verliert auch diese Auffassung schrittweise an Boden.

Während die parasitäre Theorie diese Einwände sehr wohl zu beachten hat, aber trotz derselben sehr gut bestehen kann, muss sie in einem Punkte, in welchem ihr unaufgefordert von den Gegnern die Hand entgegengestreckt wird, die Hilfe — leider — principiell ablehnen. Brocq nimmt nämlich an der Spitze einer ganzen Reihe von Autoren an, dass alle „nummulären" Formen des Ekzems, d. h. die mit erhabenem Rande fortschreitenden, scharf begrenzten Herde, schon aus diesem einen Grunde der „Configuration" des Parasitismus höchst verdächtig seien. Ja, mit einer erstaunlichen Einmüthigkeit und Sicherheit entscheiden sich auch diejenigen Autoren, welche die parasitäre Natur des Ekzems im allgemeinen ablehnen (Neisser, Audry, Brocq u. a.) aus diesem Grunde für die parasitäre Natur des seborrhoischen Ekzems. Nun ist aber die makroskopisch scharfe Begrenzung eines jeden Ekzems stets die Folge des Zusammentreffens zweier Umstände. Erstlich muss dasselbe sich diffus, nicht dagegen von Follikel zu Follikel springend, ausbreiten, und sodann muss ein Höhenunterschied zwischen ihm und der gesunden Umgebung bestehen, entweder in einer Exfoliation der Hornschicht oder in einer Akanthose der Stachelschicht. Die „nummulären" Formen sind nun in der That durch diffuse Randakanthose ausgezeichnet, aber weder die diffuse Ausbreitung, noch die Akanthose ist an und für sich ein Zeichen des Parasitismus. Dieselben Autoren nehmen auch gewiss Anstand, wegen derselben diffusen Randakanthose die Psoriasis kurzweg für eine parasitäre Affection zu erklären. Viel sicherer ist, vom bacteriologischen Standpunkte aus, gerade die springende Verbreitung von Follikel zu Follikel ein des Parasitismus verdächtiges Zeichen. Erst wenn bei der Heilung einzelne Randpartien hartnäckig zurückbleiben und die Ausgangspunkte von Recidiven abgeben, hat man sichere klinische Anhaltspunkte für die parasitäre Natur des betreffenden Ekzems.

Ist nun zunächst die Auffindung echter Ekzemparasiten für die Theorie noch wichtiger als für die Praxis, so ist es gerade umgekehrt in Bezug auf die Erkenntnis der das Wachsthum der Parasiten begünstigenden Umstände, die wir alle kurz als Verbesserungen und Modificationen des Nährbodens der Haut bezeichnen können. Um eine möglichst kurze und klare Uebersicht über dieselben zu gewinnen, ist es vortheilhaft, dieselben in vier verschiedene Kategorien einzutheilen, je nachdem sie die Entstehung, die örtliche Ausbreitung und die zeitliche Verschleppung des Ekzems begünstigen oder demselben eine besondere Form aufdrücken.

Was die erste Gruppe, diejenigen Umstände betrifft, welche die Einnistung der Ekzemparasiten begünstigen, so hat man diese wiederum nach zwei Gesichtspunkten zu unterscheiden. Entweder bewirken sie eine Verbesserung des Nährbodens, oder sie befördern die Einimpfung. Für die Verbesserung der Haut als Nährboden für Ekzemparasiten kommen alle diejenigen Zustände und Affectionen der Haut in Betracht, die mit einer Auflockerung und Cohäsionstrennungen der Oberhaut einhergehen und die man im allgemeinen als präekzematöse Affectionen oder präexistente Verbesserungen des Nährbodens bezeichnen kann. Meistens sind sie erworben. Es sind hier in erster Linie zu nennen: die acuten Exanthemc, in deren Gefolge sehr häufig trockene, meistens seborrhoische Ekzeme auftreten, sodann das ganze Heer der professionellen Hautschädigungen und Hautentzündungen. Die sogenannten Gewerbeekzeme sind im Beginne nur ebenso viele und je nach der schädigenden Substanz verschiedene artificielle Hautentzündungen oder Hautläsionen, auf die sich dann das (Rayer'sche) Ekzem erst aufpflanzt. Meistens handelt es sich um Ekzematiker, d. h. Personen mit Schlupfwinkeln und Brutstätten des Ekzems an anderen Körpertheilen, so dass das Gewerbeekzem sich als eine regelrechte Autoinoculation darstellt; doch ist natürlich auch eine erstmalige Infection durch Inoculation an den disponierten Stellen nicht ausgeschlossen. Die präekzematösen Hautentzündungen dieser Art haben gewöhnlich den erythematösen und vesiculösen Charakter, die Hautläsionen den der durch Alkalien spröden Haut und der Rhagaden. Eine dritte Gruppe von präexistenten Verbesserungen des Nährbodens liefern alle Arten von Maceration der Hornschicht, wie sie durch normalen und pathologischen Urin, diarrhoische Faeces, Schweiss der Füsse, Achsel-, Anal- und Inguinalgegend, Thränen-, Nasen- und Vaginalsecret, Otorrhoeen, directe Wundsecrete und die Absonderung in Hautfalten (Intertrigo), endlich durch impermeable und feuchte Umschläge, Badeproceduren, Waschen und Seifen hervorgerufen wird. In vierter Linie sind gewisse „Ekzemgewohnheiten" anzuklagen, gewohnheitsgemässe Schädigungen der Hornschicht, die, dem Träger unbewusst, zumeist auf eine zu starke Entfettung der Hornschicht hinauslaufen. Schon die Maceration der Hornschicht wirkt nicht nur direct begünstigend für die Einnistung der Parasiten, sondern ebensosehr die Folgen der Entfettung, welche in einer übermässigen Eintrocknung der zu feuchten und zu wenig eingefetteten Decke mit obligater Rhagadenbildung bestehen. Ein grosser Theil der Handekzeme könnte vermieden werden, wenn nicht gewohnheitsgemäss die Haut des Handgelenkes und Handrückens durch Seife entfettet und halbfeucht dem Trocknen an der Luft ausgesetzt und dadurch künstlich spröde gemacht würde. Die vor etwa 30 Jahren aufkommende unsinnige Beliebtheit krauser, trockener

Stirnhaare und die damit zusammenhängende Verbannung der Pomaden hat nicht zum wenigsten das unerhörte Umsichgreifen der seborrhoischen Ekzeme und Alopecien bei der jetzigen Frauengeneration zur Folge gehabt. Im grossen und ganzen kann man wohl sagen, dass die heutige Civilisation mit ihrem verschwenderischen Gebrauch von Seife ohne künstlichen Ersatz des entzogenen Hautfettes der Ausbreitung des Ekzems Vorschub geleistet hat; denn nur so, durch das Medium der übermässigen Entfettung, ist die fortdauernde Zunahme der Ekzeme zu verstehen, da doch die Reinlichkeit als solche eine Abnahme derselben zur Folge hätte haben sollen. Die Griechen und Römer bedienten sich bekanntlich nach dem Bade wohlriechender Salben und Oele; wir sollten wenigstens unsere Seifen für den täglichen Gebrauch überfetten.

Befördernd für die Einimpfung des Ekzems wirken fast alle juckenden Hautkrankheiten, die man in diesem Sinne geradezu als präekzematöse Dermatosen bezeichnen kann. Hierhin gehören verschiedene Arten von Pruritus: die Urticaria, der sogenannte Lichen urticatus der Kinder, dann aber besonders Varicen des Afters und Unterschenkels und die Scabies. Bei letzterer kommt ausser dem Jucken natürlich die Anbohrung der Hornschicht durch die weibliche Milbe als zum Ekzem disponierendes Moment hinzu. Uebrigens ist wohl zu beachten, dass nicht alle juckenden Dermatosen und nicht alle Kratzeffecte Ekzem nach sich ziehen. Solche Ausnahmen bilden die Fälle von Lichen planus und manche Fälle von Pruritus senilis und Pemphigus chronicus. Es muss mithin auch eine Immunität gegen die Ekzemparasiten infolge anderer Hautkrankheiten bestehen.

Viel seltener als die erworbene Verbesserung des Nährbodens ist die angeborene. Als eine solche müssen wir es wohl auffassen, wenn gewisse Individuen zeitlebens ihre Haut milde beeinflussen müssen, wenn sie nicht ekzematös erkranken wollen; immerhin sind diese Fälle extrem selten. Entweder handelt es sich dabei um einen angeborenen Mangel an Hautfett, der durch künstliche Einfettung ersetzt werden muss, oder um eine zu grosse Weichheit der Hornschicht, die vielleicht auf einem Defect an Schwefel beruht und jedenfalls durch einen ständigen Gebrauch an Schwefelmitteln hintangehalten werden kann.

Wir kommen nun zu den Ursachen der örtlichen Ausbreitung des Ekzems. Man kann dieselben wiederum eintheilen in terrainverbessernde und impfungbefördernde. Erstere haben gemeinsam, dass durch Erytheme, seien sie angioneurotischer oder entzündlicher Natur, die Haut für das Ueberspringen und Weiterkriechen des Ekzems vorbereitet wird. Dahin gehört vor allem die im Gefolge der Dentition bei wohlgenährten Säuglingen auftretende Hyperämie des Gesichtes und besonders der Wangen, sowie die Wallungshyperämie in Schmetterlingsform

bei Frauen im Climacterium, welche die Entstehung der seborrhoischen Rosacea begünstigt. Weiter sind alle jene die Ausbreitung von Ekzemen begünstigenden Erytheme hieher zu rechnen, welche infolge von äusserlich gebrauchten Medicamenten entstehen, wie beispielsweise infolge von übermässigem Chrysarobingebrauch.

Impfungbefördernd wirkt das Kratzen und Reiben jeglicher Art, vor allem das Kratzen mit den Fingernägeln. Nicht ohne Grund hat der Volksmund den Nägeln eine besondere Giftigkeit zugeschrieben; die bacteriologische Untersuchung des Unternagelraumes hat uns in diesem Orte einen Sammelpunkt aller Hautorganismen kennen gelehrt, und es unterliegt wohl keinem Zweifel, dass jedes juckende Ekzem einen Theil seiner Flora an diese zehn Räume abgibt, von welchen aus sie durch Kratzen auf die sicherste Weise auf alle erreichbaren Körpertheile verimpft werden können. Die Reinhaltung der Nägel gehört daher bei allen Ekzemen mit zur nothwendigen Prophylaxis. In ähnlicher Weise wirkt das Kopfkissen, wie man besonders gut an nässenden Kopfekzemen der Kinder wahrnehmen kann, und in selteneren Fällen, aber dann um so ausgiebiger, das Frottieren mit Taschentüchern, Handtüchern und Badetüchern. Durch unablässige Summation kleiner Reibeeffecte wirken alle festanliegenden Bandagen und Kleidungsstücke impfungbefördernd, besonders diejenigen, welche Körpertheile circulär umschliessen, wie der Rockkragen, Aermelrand, Hutrand, das Strumpfband, die Manschetten. Sie haben alle die Tendenz, das Ekzem in der eigenen Richtung strichförmig auszubreiten. In ähnlicher Weise, kleine Reibungseffecte zu grossen Wirkungen summierend, arbeiten die Wollstoffe auf der menschlichen Haut, je mehr, je gröber sie sind; insbesondere bei der Entstehung des seborrhoischen Ekzems auf Brust und Rücken hat sich das Wollhemd einen bösen Ruf erworben; der flanel rash der Engländer, Gustav Jägers „kritische Ausschläge“ bei Anlegung der Wollkleidung sind Ekzeme dieser Art. Gerade die Wolle ist übrigens ein gutes Beispiel dafür, dass gewöhnlich mehrere impfungbefördernde und terrainverbessernde Umstände sich zu gemeinschaftlicher Wirkung vereinigen. So kommen beim Wollhemde folgende Factoren zusammen: Erythem durch die Rauhigkeit des Stoffes und die grössere Wärme, Jucken mit nachfolgendem Scheuern und Kratzen, Verimpfung über grössere Flächen durch andauernde Reibung der Wollfasern, Schwitzen mit nachfolgender Maceration der Haut. — Bei Bartekzemen mit gleichzeitigem Schnupfen: Maceration durch Nasensecret, Reiben mit dem Taschentuch und Kopfkissen. — Bei Ekzemen des Handgelenkes: Entfettung und Sprödigkeit durch das Waschen am Morgen, Reiben des Aermelrandes und Manschettenrandes u. s. f.

Jedes Ekzem trägt die Ursachen zur Chronicität in sich, theils durch die Anwesenheit der Parasiten, theils durch nachhaltige Störungen

der Oberhauttextur, die sich nur langsam ausgleichen. Alle jene Umstände, die die Entstehung und Verbreitung desselben fördern, wie Gewerbeschädigungen und reizende Medicamente, Maceration und Entfettung der Hornschicht, Kratzen und Reiben, können bei periodischer oder gewohnheitsgemässer Wiederholung dazu beitragen, den Verlauf sehr in die Länge zu ziehen und das eben sich zur Heilung anschickende Ekzem immer wieder von neuem anzufachen. Aber die Ursachen der ärgsten Verschleppung, diejenigen, welche das Ekzem geradezu verewigen, derart, dass die Patienten sich an dasselbe wie an ein nothwendiges Uebel gewöhnen und es unter Umständen bis an ihr Ende tragen, liegen in ganz besonderen, unscheinbaren Umständen, auf die es sich lohnt mit wenigen Worten hinzuweisen. Es sind, kurz gesagt, drei bekannte histologische, stets vorhandene Factoren: die Spongiose, die Akanthose und die Hyperkeratose, welche, bis zu einem bestimmten Grade der Ausbildung gelangt, einen spontanen Rückgang des Ekzems ausschliessen und die künstliche Heilung desselben aufs äusserste erschweren. Als allbekannte Typen nenne ich gewisse ausgedehnte, rothe, andauernd nässende Unterschenkelekzeme bei älteren Leuten, den sogenannten Salzfluss, sodann gewisse trockene, scharf umrandete, erhabene, blassröthliche oder graugelbe Ekzemflecke des Halses unterhalb der militärischen Halsbinde und gewisse thaler- bis kinderhandgrosse, mit schwielenartiger Hornschicht bedeckte und permanent juckende Stellen an den Unterschenkeln von Erwachsenen. Im ersteren Falle ist die Spongiose so weit gediehen, dass die leck gewordene Stachelschicht sich nicht wieder erholen kann und einen permanenten Lymphabfluss gestattet; der einfache Druck der Blutsäule beim Stehen ist genügend, diese Ekzeme zeitlebens zu unterhalten. Im zweiten Falle ist eine trockene Wucherung der Stachelschicht, die ihrerseits nur durch den Druck der Halsbinde unterhalten wird, die Ursache der Verschleppung, und im dritten genügt das gewohnheitsgemässe Kratzen des umschriebenen pruriginösen Fleckes, um die ihn charakterisierende Hyperkeratose zu verewigen. Bettruhe im ersten, das Fortlassen der Halsbinde im zweiten, ein Gipsverband im dritten Falle sind die gegebenen Heilmittel; es sind keine Specifica gegen Ekzem, aber sie sind geeignet, den unscheinbaren, fortwirkenden Grund der Verschleppung auszuschalten, einen Grund, der allein für sich in gar keinem Verhältnis zu der auffallenden Hartnäckigkeit des Uebels steht und nur dadurch zu so nachhaltiger Wirksamkeit gelangt, weil er sich auf eine bleibende, durch das Ekzem selbst hervorgerufene Störung der Oberhauttextur wirft.

Diejenigen Umstände, welche dem Ekzem eine besondere Form aufdrücken, ohne dass sie als eigentliche Ekzemursachen gelten können, wirken entweder von aussen oder von innen auf dasselbe ein. Unter den

äusseren Einflüssen stehen wieder die Gewerbeschädigungen obenan. Der erfahrene Dermatologe sieht den Handekzemen mit ziemlicher Sicherheit die Art des Handwerkes sowie die Abwesenheit eines solchen an. Die Art der primären Dermatitis, sei sie durch die Lauge der Wäscherinnen, den Zucker und das Gewürz der Krämer, den Kalk und Cement der Maurer oder den Firnis der Polierer erzeugt, überträgt ihren Stempel noch auf das aufgepflanzte Ekzem, bis dasselbe beim Fortschreiten auf die Haut des übrigen Körpers dieses Stigma verliert. Ebenso haben die Ekzeme der unbedeckt getragenen Stellen des Körpers, welche durch die chemischen Sonnenstrahlen (den Sonnenbrand) eine Verschlimmerung erfahren haben, durch das begleitende Oedem und die Neigung zur Bildung zahlloser confluierender Bläschen ein eigenthümliches Gepräge. Ekzeme, die mit Impermeabilien, Guttaperchapapier, Pflastern oder dickeren Fettschichten bedeckt waren, ohne dass gleichzeitig ein Heileffect eintrat, zeigen eine erhöhte Tendenz zur Bläschenbildung, zur Pustulation, zum Nässen und zur diffusen Ausbreitung. Der starke Gebrauch der Seife verräth sich durch das blanke, feinschuppende Aussehen der Ekzemflächen, welche durch polygonale Risse gefeldert erscheinen (Eczème fendillé Devergie). Die verschiedenen Medicamente drücken noch beim Abheilen dem Ekzem ihren Stempel auf, welcher dem Kundigen die bisherige Behandlung verräth. Genug, die artificielle Dermatitis bildet einen Factor, der, obwohl nie wirkliche Ekzemursache, doch täglich bei der Diagnose und Therapie des Ekzems ein Wörtchen mitzusprechen hat; oder historisch gesprochen: man muss Willans „Ekzem“ genau kennen, um Rayers Ekzem, d. h. unser heutiges Ekzem, richtig beurtheilen zu können.

Die inneren Zustände, welche auf die Form des Ekzems einen bemerkenswerten Einfluss üben, suchen wir nicht in vagen und schwer zu beweisenden Constitutionsanomalien des gesammten Körpers, sondern lediglich in solchen der Haut. Nur diese können wir vorderhand beurtheilen und studieren und lassen dabei die Bahn frei für zukünftige Studien, denen es möglicherweise gelingt, zwischen der Constitution der Haut und einzelnen Organerkrankungen oder Stoffwechselstörungen eine Brücke zu bauen. Unter Constitution der Haut verstehe ich den gesammten Habitus derselben, ehe sie vom Ekzem befallen wurde und an den ekzemfreien Stellen. Ich halte dieselbe für hereditär veranlagt, aber durch äussere Einflüsse modificierbar und unterscheide hauptsächlich drei Formen als die häufigsten: die lymphophile, die acanthophile und die keratophile. Die lymphophile Haut ist im allgemeinen anämisch, mit leicht vulnerabler, dünner Oberhaut bedeckt und reagiert auf leichte Reize mit langdauernder Hyperämie. Die auf ihr entstehenden Ekzeme lassen die Parakeratose und Spongiose in den Vordergrund treten

und neigen zur Bläschenbildung und zum Nässen. Die acanthophile Haut ist vortrefflich durchblutet, pigmentarm und fettreich, mit dicker, schwer vulnerabler Oberhaut bedeckt und reagiert erst auf stärkere Reize mit Hyperämie. Sie ertheilt den auf ihr entstehenden Ekzemen eine Neigung zur Acanthose, stärkerer Blutfülle bei geringerer Lymphabsonderung und zu grösserem Fettreichthum und zeitigt mit Vorliebe psoriatische und seborrhoische Formen des Ekzems. Die keratophile Haut ist anämisch, fettarm, pigmentreich, mit dicker, schwer vulnerabler Oberhaut bedeckt und reagiert auf Reize mit spastischen Oedemen und Jucken. Die auf ihr entstehenden Ekzeme bilden vorzugsweise Acanthose und Keratose aus und gewinnen dadurch den pruriginösen Habitus.[1])

Natürlich ist es nicht möglich und erforderlich, jeden beliebigen Ekzemfall in eine dieser Kategorien zu pressen oder auch nur sein Schicksal je nach der Hautconstitution mit Sicherheit vorauszusagen. Aber in der Flut verwirrender Erscheinungen hat sich mir das Herausheben der genannten drei Typen doch sehr nützlich erwiesen. Wo dieselben im Einzelfalle scharf ausgeprägt sind, gewinnt die auf die Beschaffenheit der Oberhaut, Blut- und Lymphcirculation mitgegründete Therapie und Prognose an Sicherheit.

Die parasitäre Theorie des Ekzems, wie ich sie hier in ihren Grundzügen vorgetragen habe, wird ausser von vielen meiner Schüler insbesondere von Leistikow, in Frankreich von Leredde, in England von Malcolm Morris und in Amerika von Elliot in ähnlicher Weise vertreten.

Allgemeine Therapie des Ekzems.

Die allgemeinen Grundsätze der Ekzembehandlung folgen unmittelbar aus der Erkenntnis der Hauptfactoren, aus deren Zusammenwirken histologisch die verschiedenen Ekzemformen hervorgehen; man kann geradezu sagen, sie sind logische Consequenzen unserer Ekzemdefinition.

Der wesentlichste Factor, die Erweichung der Oberhaut, äussert sich bekanntlich in der Parakeratose, Spongiose und Vesiculation. Diese Stufenleiter vom einfachen Schuppen bis zur schuppenlosen, nässenden Fläche des Ekzema madidans umfasst aber eigentlich stets zwei Veränderungen der Oberhaut gleichzeitig: eine abnorme Durchfeuchtung und einen Mangel an normalem Hautfett. Die Beseitigung dieses

[1]) Es wird vielleicht manchem auffallen, dass ich nicht als eine vierte wichtige Constitutionsanomalie der Haut eine „steatophile“ aufstelle. Ich verweise in dieser Beziehung auf das Capitel des seborrhoischen Ekzems. Das letztere ist für mich der Hauptsache nach Ursache des seborrhoischen Habitus der Haut, nicht Folge eines solchen.

Factors ergibt mithin schon zwei verschiedene und wesentliche Indicationen: die Entwässerung und die Einfettung der Oberhaut.

Ebenfalls zur Aufstellung zweier Indicationen gibt der wichtige Factor der Hyperkeratose Anlass, der uns in den callösen und pruriginösen Ekzemen und im palmaren und plantaren Typus entgegentritt; es sind dieses die Indicationen der Durchfeuchtung und der Abschälung der Hornschicht.

Die Acanthose verlangt die Reduction der Stachelschicht, die Parasteatidrose eine Entfettung der Oberhaut.

Gegen die Wallungsröthe und entzündliche Hyperämie bedürfen wir antiphlogistischer, gegen das Jucken antipruriginöser, gegen die Ekzemparasiten antiparasitärer Mittel.

Endlich schliessen sich, um diese Uebersicht aller beim Ekzem in Betracht kommenden Indicationen zu vervollständigen, noch eine Reihe von mechanischen Hilfsmitteln und eine sehr beschränkte Liste innerer Heilmittel an.

1. Mittel zur Entwässerung der Oberhaut.

Zur Entwässerung brauchen wir theils flüssige, theils feste Körper; Prototyp der ersteren ist der wasseranziehende Alkohol, der letzteren das Mehl.

Die erste Form der Alkoholapplication war in dem Alkohol-Aetherspray[1]) gegeben, mittels dessen Anwendung ohne andere Beihilfe einzelne hartnäckige Ekzemflecke, insbesondere des erythematosquamösen und des pilaren Typus sich beseitigen lassen. Der Aetherzusatz hat einerseits den Zweck, den Sprühnebel zu verfeinern, andererseits den eventuellen Fettgehalt der Schuppen zu beseitigen, kommt mithin hauptsächlich bei seborrhoischen Ekzemen in Betracht. Neuerdings ist für viele Fälle der Alkohol-Dunstumschlag, bestehend aus in Alkohol getränkter Watte, Guttaperchapapier und Binde, mit Vortheil an Stelle des Sprays getreten. Am besten verwendet man eine Mischung von 80procentigem Alkohol mit 5—10% Glycerin, um die zu rasche Verdunstung zu verhindern.

Von den austrocknenden Pulvern kommen die vegetabilischen mehr als die mineralischen in Betracht, da sie nicht bloss gut Wasser aufsaugen, sondern auch mit demselben aufquellen, zum Theil verkleistern und die leck gewordenen Stellen der Hornschicht provisorisch mit einem Teige verkitten, sodass der Heilungsvorgang nicht immer durch nachspülende Lymphe unterbrochen wird. Mit den verschiedenen Mehlen,

[1]) Unna, Der medicamentöse Aether- und Alkoholspray. Berl. klin. Wochenschrift 1882.

die alle hierzu dienen können, verbindet man zweckmässigerweise andere chemisch austrocknende, pulverförmige Medicamente, wie Zinkoxyd, Schwefel, Galmei.

Eine bedeutsame Fortentwicklung dieses Princips liegt in der Verbindung von aufsaugenden Pulvern mit Fetten zu Pasten, welche gleichzeitig von Lassar[1]) und mir[2]) eingeführt wurden und beiden Hauptindicationen der Entwässerung und Einfettung gleichzeitig gerecht werden. Sie bürgerten sich daher rasch bei der Ekzembehandlung ein und stellen zur Zeit die dabei am häufigsten gebrauchten Medicamente dar. Die Lassar'sche Pastengrundlage aus Zinkoxyd, Mehl und Vaselin (1 : 1 : 2) nähert sich mehr den Salben, indem sie mehr einfettet als austrocknet; meine Pastengrundlage aus Zinkoxyd, Kieselgur und benzoisiertem Fett nähert sich mehr den Pudern, da sie schärfer austrocknet als einfettet. Die mit dieser Paste hergestellte Zinkschwefelpaste ist als dasjenige Medicament zu bezeichnen, welches als Anfangsbehandlung bei allen feuchten und schuppenden Ekzemen indiciert ist, die aufgeweichte Hornschicht rasch zur Norm zurückführt und nur bei den ganz trockenen Formen der Pityriasis faciei und des verrucösen und callösen Ekzems versagt. Die papulo-vesiculösen und erythemato-squamösen Ekzeme bedürfen kaum einer anderen Behandlung, die stark nässenden trocknen darunter ab, und selbst das palmare Ekzem lässt sich unter Beigabe impermeabler Bedeckung auf diese Weise behandeln.

Als wertvolle Concurrenten der Pasten sind in den letzten Jahren eine Reihe von wasserlöslichen und daher wasseranziehenden Firnissen aufgetreten, zu denen man trotz seiner besonderen Eigenschaften auch den Zinkleim rechnen muss. Diese auf der Haut zu dünnen Schichten eintrocknenden Medien entwässern die Oberhaut nur mässig stark, bilden dafür aber vortreffliche Schutzdecken, unter denen die geschädigte und gereizte Haut zur Ruhe gelangt, und machen alle fixierenden Verbände unnöthig. Alle früher viel gebrauchten und der Billigkeit wegen auch heute noch in der Armenpraxis indicierten Kleister-, Dextrin- und Gummifirnisse mit Zusatz von Zinkoxyd und Glycerin sind heute von dem wesentlich besseren Gelanth verdrängt, welcher eine Mischung von überhitzter Gelatine und gequollenem Traganth darstellt und sich durch maximale Emulsionsfähigkeit und Compatibilität für Medicamente, Sauberkeit und Einfachheit der Anwendung auszeichnet. In letzterer Beziehung übertrifft der Gelanth auch den Zinkleim, da dieser in heissem Wasser vor der Application erst zum Schmelzen gebracht und der Ueberzug dann durch Aufklopfen eines Wattebausches wattiert werden muss. Gelanth

---

[1]) Monatsh. f. prakt. Derm. 1883, S. 97.

[2]) Ebenda.

und Zinkleim ergänzen sich aufs beste, insofern ersterer auch an schwach behaarten Stellen und Contactstellen sich applicieren und mehrfach hintereinander auftragen lässt, dabei sehr sparsam im Gebrauche, also mit einem Worte für ausgedehnte Körperstrecken geeignet ist, während der Zinkleim an sich, mehr noch durch die Wattierung oder die Combination mit Mullbinden für umschriebene Hautpartien eine haltbarere und fester comprimierende Decke abgibt. Beide Firnisse sind nicht für stark nässende, wohl aber für schuppende und wenig feuchte Flächen indiciert und besonders als Succedanea nach Anwendung der Zinkschwefelpaste, wenn durch diese Ekzeme rasch zur Eintrocknung gebracht, die gesunde Umgebung dabei aber spröde geworden ist. Statt des reinen Gelanths empfiehlt sich für viele Fälle der Gelanthcrême, der eine Mischung von Gelanth mit etwas Zinkoxyd und Fett darstellt.

2. Mittel zur Einfettung der Hornschicht.

Die Fette, welche in älterer Zeit die Ekzembehandlung beherrschten, haben einen grossen Theil ihres Terrains an die Pasten und Firnisse abgeben müssen, worunter die Schnelligkeit und Sauberkeit der Behandlung sehr gewonnen hat. Die leichte Zersetzlichkeit der thierischen und pflanzlichen Fette führte zuerst zur Versetzung derselben mit dem antiseptisch wirkenden Benzoëharz, dann zum Ersatze derselben durch unzersetzliche Schmiermittel mineralischer Herkunft, unter denen die amerikanische Vaseline sich unstreitig den ersten Rang erobert hat. Erst die Neuzeit hat in den Wollfetten (Lanolin, Oesypus, Adeps lanae) Fette thierischer Herkunft kennen gelehrt, welche als Cholesterinäther unzersetzlich sind. Da der Schwerpunkt dieser in der Construction von Kühlsalben liegt und sie sonst entbehrlich sind, so findet ihre Besprechung später statt. Der unerwartet vollkommene Ersatz der thierischen Fette bei Behandlung des Ekzems durch „schmierende Kohlenwasserstoffe“, wie Vaseline, hat uns zuerst gelehrt, was nicht vorauszusehen war: dass es bei der Einfettung nicht so sehr auf einen möglichst chemisch gleichartigen Ersatz des fehlenden Hautfettes ankommt, sondern in erster Linie auf die Beschaffung solcher Stoffe, welche physikalisch das Hautfett ersetzen können, indem sie die Hornzellen durchdringen, deren Zwischenräume erfüllen und die Verdunstung verhindern. Es ist ja nicht zu vergessen, dass das Ekzem durch Abschuppung heilt, und es erscheint wirklich ziemlich gleichgiltig, womit die zur Abstossung bestimmte Hornschicht „eingeschmiert“ wird, wenn nur der unterhalb derselben folgende normale Ersatz auch wieder sein normales Hautfett erhält.

Daher hat heutzutage die chemische Natur der Fette, die als Vehikel beim Ekzem dienen, an Bedeutung verloren; ihre physikalischen Eigenschaften haben aber im selben Masse an Wichtigkeit zugenommen,

ebenso wie die Technik ihrer Application. In ersterer Beziehung werden diejenigen Schmiermittel, denen am meisten Penetrationskraft innewohnt, wie Petroleum, Entenwalöl, bei der Behandlung mehr in den Vordergrund treten, und es ist kein Zufall, dass neuerdings immer mehr solche Salbengrundlagen auf den Markt geworfen werden, welche in derselben Richtung wirkende Seifenzusätze enthalten; dem Mollin und Resorbin folgten die Vasogene und das Naphtalan. In Beziehung auf die technische Zubereitung haben wir als besondere Formen die Salbenstifte zu erwähnen, welche aus festen Fetten (Wachs, Wallrat, Wollfett) bestehen und für palmare Ekzeme zur Tagesbehandlung dienen, und die Salbenmulle, die, aus Mull und Fett bestehend, in idealer Vollkommenheit dasjenige darstellen, was die Salbenlappen einer früheren Epoche anstrebten. Durch diese schmiegsamen und plastischen Präparate — die für die Behandlung des Ekzems wichtigsten sind die Zinkoxyd-Ichthyol-, Zinkoxyd-Quecksilberoxyd- und Blei-Carbol-Salbenmulle — wird an den compliciertest gebauten Hautregionen, wie am Halse, an den Augen, Ohren, Nase und Mund, Genitalien und After, Fingern und Zehen, ein stets ausreichender, genauer Anschluss erreicht, der selbst bei fortdauernden Bewegungen nicht nachgibt. Die Salbenmulle werden durch Mullbinde oder Collodiumaufpinselung fixiert. Die so hergestellte bleibende, dicke Salbenlage leistet im Extrem, was eine Einfettung beim Ekzem leisten kann. Unter derselben, welche Verdunstung und Abkühlung aufhebt, stossen sich Krusten rasch ab, und alle Entzündungsprocesse verlaufen wie an inneren Organen, milder und schmerzloser.

Ein wesentliches Ingredienz bildet das Fett als Zusatz auch bei den „überfetteten“ Stückseifen, indem das Ueberfett (3—4%) verhindert, dass der Seifenschaum der Oberhaut, wie sonst gewöhnlich, Fett entzieht. Wo zur Nachbehandlung und Prophylaxe des Ekzems Seife benutzt wird, sollten nur überfettete Seifen zur Anwendung gelangen.

3. Mittel zur Durchfeuchtung und Erweichung der Hornschicht.

Alle mit Hyperkeratose einhergehenden Ekzeme erfordern eine Durchfeuchtung oder wenigstens Erweichung der Hornschicht. Die einfachste Form der Wasserzuführung, die aber nicht überall anwendbar ist, besitzen wir in den feuchten Umschlägen, da die trockene Hornschicht rasch von aussen Wasser aufnimmt. Da diese Aufnahme bedeutend mit der Temperatur des Wassers steigt, ist die Umhüllung mit einer impermeablen Decke (Guttaperchapapier, Wachspapier, Valoleum etc.) nicht nur ein Schutzmittel gegen die Verdunstung, sondern auch ein Beförderungsmittel der Durchfeuchtung, da der so hergestellte „Dunstverband“ sich auf Körpertemperatur erwärmt. Noch vereinfacht wurde dieser Dunstverband, als man wahrnahm, dass man die feuchte Compresse auch

unter Umständen fortlassen kann und dass die impermeable Bedeckung allein fast denselben Dienst thut, indem das Perspirat der Haut sich unter derselben staut und die Maceration der Hornschicht herbeiführt. Seitdem besteht das Princip, dass man, wo Hyperkeratose ins Spiel kommt, womöglich nicht ohne Anwendung von Impermeabilien behandelt.

Den macerierenden Effect der Dunstumschläge kann man noch erheblich steigern durch Zusatz von geeigneten Chemikalien in schwacher Dosis. Für callöse Ekzeme kommen hauptsächlich schwache Alkalien, wie Soda, Borax, Ammonium carbonicum in Betracht; bei starkem Jucken aber auch Säuren, wie Essigsäure, Salicylsäure, Salzsäure. Selbstverständlich lässt sich der macerierende Dunstverband auch mit jeder Fettsalbenbehandlung verbinden, indem die betreffende Hautpartie zunächst eingesalbt und dann impermeabel verbunden wird. Die Vorzüge dieser Combination, die sich in der grösseren Tiefenwirkung der Medicamente auf der durchfeuchteten Hornschicht kundgibt, führte zur Construction der Pflastermulle. Bei den Guttaperchapflastermullen besteht die impermeable Grundlage aus Guttapercha, bei den neuerdings hinzugekommenen Paraplasten aus Paragummi; in beiden Fällen sind die undurchlässigen Substanzen einem feinen Baumwollengewebe eingewirkt, dort einfachem Mull, hier einer Art Battist. Bei den Pflastermullen sind die Medicamente mit einer relativ sehr geringen Menge Klebstoff (Kautschuk und Adeps lanae) auf der Unterlage vertheilt, und die feine Guttaperchaunterlage wird durch die Körperwärme ebenfalls weich und trägt zur festen Adhärenz zwischen Hornschicht und Pflaster bei. Die beim Ekzem gebräuchlichsten Arten sind der Zinkoxyd-, Zinkoxyd-Quecksilber-, Zinkoxyd-Theer- und Zinkoxyd-Ichthyol-Pflastermull. Bei Anwendung dieser Präparate ist selbstverständlich nicht die oberste Hornzellenlage, in welche die Pflastermasse eindringt, wohl aber die direct darunter befindlichen von Wasserdunst gesättigt und erweicht.

Den passiv quellenden, Wasser anstauenden Impermeabilien gegenüber haben wir aber noch eine Reihe von activ Wasser in die Hornschicht ziehenden hygroskopischen Substanzen zu unserer Verfügung, das Glycerin und gewisse Salze, vor allem Chlorcalcium. Das Glycerin findet nur eine beschränkte Anwendung bei leichten Formen des palmaren Ekzems und bei der Pityriasis maculata faciei; man kann es mit Gelanth vermischt verschreiben, wobei die unangenehme Schlüpfrigkeit fortfällt, oder auch in Form nächtlich getragener Dunstverbände. Das Chlorcalcium stellt das erweichende Princip der Kreuznacher Mutterlauge dar, welches besonders bei Behandlung pruriginöser und callöser Ekzeme häufig mit Erfolg verwertet wird. Man kann die Mutterlauge und die concentrierten Salzlösungen sehr gut Wollfettsalben einverleiben. Eine solche

Salbe ist das Ung. calcii chlorati.[1]) Sehr praktisch ist die Combination dieser Salzsalben mit Theerpräparaten, speciell beim pruriginösen Ekzem.

Während diese Substanzen aus der Cutis und der Atmosphäre Wasser anziehen und dadurch die Hornschicht indirect feucht erhalten, haben wir es bei anderen Mitteln mit einem direct erweichenden Einflusse auf das Keratin zu thun. Dahin gehören einige erst neuerdings zur Behandlung herangezogene Eiweissubstanzen, das Erbsenmehl und das Caseïn, welche in Form der Pasta pisi und des Ung. Caseïni zweckmässige Vehikel bei der Behandlung stark verhornter Ekzemflächen abgeben, auch speciell als Theersalbengrundlagen sich bewährt haben.

In zweiter Linie ist die Gruppe der Alkalien und Seifen hier zu nennen. Besonders und mit Recht beliebt ist der Zusatz von Seifen aller Art zu erweichenden Salben. Auf die Spitze getrieben ist dieses Princip von Mielck und mir[2]) in der Construction der Salbenseifen. Diese werden aus Kali und Schmalz gekocht und mit 5%igem Benzoëschmalz überfettet; sie nähern sich mehr den Seifen als den Fetten und müssen, um ihre ganze Wirkung zu entfalten, mit viel Wasser eingeschäumt werden. Besonders die Ichthyolsalbenseife und die Theersalbenseife sind bei Ekzemen an behaarten Regionen vortheilhaft zu verwenden. Eine alte Vorschrift dieser Art, welche ausser Seife noch Kreide enthält, ist die Wilkinson'sche, bei verrucösen und callösen Ekzemen vielgebrauchte Theer-Schwefel-Salbe. Ein Zusatz von Wasser beim Einreiben ist bei allen Seife und Alkalien enthaltenden Salben anzurathen; die Wirkung ist gleichzeitig milder und nachhaltiger.

Sehr wichtig ist in letzter Zeit die Anwendung von Oxydationsmitteln zur Besiegung der Verhornungstendenz der Oberhaut geworden, und zwar in der Verbindung mit einem Alkali und Seife in der Form der Natronsuperoxydseife ($^1/_2$—20%). Da die Verhornung u. a. auch ein Reductionsvorgang ist, so wirkt Zufuhr von Sauerstoff in statu nascendi, wie ihn die Na_2O_2-Seife beim Verschäumen produciert, stark antikeratoplastisch. Hinzukommt noch die Erweichung durch die gleichzeitig frei werdende Natronlauge und die Seife, sodass das Schäumen mit dieser Seife in wenigen Minuten einen lange nachhaltigen hornerweichenden Effect besitzt, der bei allen palmaren, callösen und pruriginösen umschriebenen Ekzemen bereits viel ausgenutzt wird. Aber auch die sauren Sauerstoffmittel lassen sich bei Ekzemen gut verwerten, besonders wo Reductionsprocesse mit ins Spiel kommen, wie an der Mund- und Analschleimhaut. Die Fissuren bei callösen Ekzemen der Mundwinkel und des Anus werden am besten mit solchen Säuren (Chromsäure, salpetersaures Silber) geätzt.

---

[1]) Adipis lanae, Ung. Hebrae āā 25, Sol. calcii chlorati (25%) 50. M. f. Kühlsalbe.

[2]) Medicin. überfettete Kaliseife. Monatshefte f. prakt. Derm. 1886.

In die Kategorie der oxydierenden und dadurch hornerweichenden Salben gehört auch wahrscheinlich — neben anderen Oleaten — die Hebra'sche Salbe; man kann ihre oxydierende Kraft am leichtesten durch die rasche Oxydation des Chrysarobins zu Chrysophansäure nachweisen. Daher gehört die Hebra'sche Salbe im Gegensatze zur Zinksalbe überhaupt dorthin, wo man die Hornschicht erweichen will.

4. Mittel zur Abschälung der Oberhaut.

Ueberall, wo die blosse Erweichung der Hornschicht stark verhornte Ekzeme zu wenig beeinflussen würde, schreitet man am besten zur Abschälung, wozu sich die Gruppe der Phenole und vor allem die Salicylsäure und das Resorcin eignen. Dieselben haben die Eigenschaft, die Hornschicht oberflächlich, diffus und sehr gleichmässig zu mortificieren, wobei die Tiefe der Wirkung genau mittelst Concentration und Dauer der Aetzung abgestuft werden kann. Dadurch eignen sie sich vorzüglich zur raschen Abstossung einer pathologischen Hornschwarte, wie sie bei callösen und verrucösen Ekzemen indiciert sein kann, aber auch zur Abschälung beliebiger Hautregionen ohne bestehende Hyperkeratose. Die letztere Indication liegt sehr häufig für die von seborrhoischer Rosacea befallene Gesichtshaut vor. Während Ekzemschwielen am besten durch die Salicylpflastermulle (Salicyl-Cannabis-, Salicyl-Creosot-, Salicyl-Seifen-Pflastermulle) abgeschält werden, ist für die Gesichtshaut eine 50% resorcinhaltige Zinkpaste das geeignetste Schälmittel, die Pasta lepismatica. Die leicht zur Hyperämie und Schwellung geneigte Gesichtshaut bewirkt nämlich eine spontane Abstossung der gebildeten Resorcinhaut, sodass hier die Resorcinpaste sich praktisch verwerten lässt. Man würde dieselbe wegen der geringeren Schmerzhaftigkeit überall der Salicylschälung vorziehen, wenn auch sonst, z. B. an den Extremitäten die Resorcinhaut spontan abgeschoben würde. Dieses ist eben nicht der Fall, und so muss überall sonst die Schälung mit Salicylpasten oder obigen Salicylpflastermullen vorgenommen werden. Denn was die Salicylsäure vor allen übrigen Phenolen auszeichnet, ist der Umstand, dass sie das Abwerfen der Brennhaut selbst besorgt.

5. Mittel zur Reduction der Stachelschicht.

Was die Salicylsäure für die Verdünnung der Hornschicht, das ist die Gruppe der reducierenden Mittel für die Verdünnung der Stachelschicht, wie sie uns besonders auffällig bei den verrucösen und psoriatiformen Ekzemen entgegentritt. Es ist sicher die reducierende Wirkung des Chrysarobins in chemischem Sinne, welche ihren überraschenden starken Einfluss auf die Akanthose dieser Ekzeme äussert; denn durch Oxydation des Chrysarobins zur Chrysophansäure wird gerade diese Wir-

kung vollständig aufgehoben, während andere schwächere Wirkungen, z. B. auf Gesichtsekzeme, dem oxydierten Producte noch anhaften. Wie das Chrysarobin dabei wirkt, haben die Untersuchungen von Hodara vor kurzer Zeit deutlich gemacht. Das gesammte Deckepithel wird dabei ungemein verdünnt durch Atrophie des Epithelprotoplasmas, und gleichzeitig wird ein Theil der Oberhaut als Schuppe abgestossen. Aber das atrophische Epithel schwillt leicht wieder an, und damit erhebt sich die Papel wieder über das Niveau, wodurch sich die auffallend raschen Recidive akanthotischer Papeln nach Chrysarobinbehandlung erklären. Auch das Pyrogallol wird auf die Akanthose wohl vermöge seiner reducierenden Kraft wirken, aber es hat eine nachhaltigere Wirkung auf den Ekzemfleck, da sein Oxydationsproduct, das Pyraloxin, im Gegensatze zur Chrysophansäure noch kräftige Wirkungen auf nicht akanthotische Ekzeme entfaltet. Eine ähnliche Doppelwirkung besitzen sehr wahrscheinlich die meisten reducierenden Mittel, zu denen ausser Resorcin noch β-Naphtol, Phenol, die Cresole, das Anthrarobin, der Schwefel und die sulfonisierten Kohlenwasserstoffe: Ichthyol, Thiol und Tumenol, endlich auch die Balsame, der Zucker und Honig gehören. In den verschiedenen Theersorten finden sich mehrere reducierende Körper vereinigt (Phenole, Pyrogalloläther).

Jeder einzelne dieser chemisch so verschiedenen Körper hat ausser der reducierenden Eigenschaft, die ihn für die Anwendung bei verrucösen und psoriatiformen Ekzemen geeignet macht, noch andere Specialeigenschaften, z. B. schälende (Resorcin), juckstillende (Phenole, Cresole, Theer, Tumenol, Balsame), coccentödtende (Ichthyol, Schwefel), entzündungswidrige (Ichthyol, Thiol).

Es ist daher zweckmässig, wenn man die reducierende Kraft derselben ausnutzen will, ohne die schädigende Wirkung auf die Haut zu erhöhen, mehrere derselben in schwacher Dosis zu verbinden. Ein solches Ung. compositum stellt das neuerdings von mir viel gebrauchte Ung. reducens dar, in welchem die stark angreifenden Reducentia mit je 2·5% vertreten sind, Ichthyol als wenigst schädigendes aber mit 10%:

Chrysarobini		
Pyrogalloli		
Resorcini		
Acidi salicylici	aa	2·5
Ichthyoli		10·0
Vaselini		80·0.

Dieses Ung. reducens hat auf verrucöse und psoriatiforme Ekzeme einen raschen reducierenden Einfluss, ohne eine dementsprechend starke periphere Reizung hervorzurufen. Es passt daher vorzüglich für solche Fälle von psoriatiformem Ekzem, die sich in acuter oder subacuter Weise

auf schon gereizter Haut ausbreiten, und wo die starken Reducentia allein sich sonst von selbst verbieten, da sie nur der weiteren Ausbreitung Vorschub leisten würden.

6. Mittel zur Entfettung.

Die hier in Betracht kommenden Mittel werden der Hauptsache nach bei den verschiedenen seborrhoischen Ekzemtypen verwandt. Sie zeigen einen gewissen Parallelismus zu den Mitteln der Entwässerung; es sind aber doch wohl zu beachtende Unterschiede vorhanden.

Von den Pudern sind die wichtigsten die mineralischen, da sie sich nicht zersetzen und verbacken wie die vegetabilischen, sondern porös bleiben: Talcum, Kaolin, Bolus alba und rubra, Terra silicea (Kieselgur), Magnesia carbonica, Galmei (Zinkcarbonat), Zinkoxyd und Zinkoleat. Die grösste Aufsaugefähigkeit besitzen Magnesia carbonica und Kieselgur. Ein Gemisch von rothem und weissem Bolus, Zinkoxyd und Magnesia carbonica bildet den bei allen Seborrhoen des Gesichtes vielgebrauchten hautfarbenen Puder, Pulvis cuticolor. Sie werden mit dem Finger oder einem Zeichenwischer fest auf die fettigen und gereizten Hautpartien eingerieben und dann wieder fortgewischt. Eine besonders im Sommer angenehme Gebrauchsweise ist auch die als Wischwasser. Man verschreibt Schüttelmixturen von etwa 10 Pulvis cuticolor auf 5 Glycerin, 30 Spiritus und ad 100 Wasser nebst einem aromatischen Zusatz. Umgeschüttelt und mit einem Wattebausch aufgenommen, wird die Mischung aufgewischt und hinterlässt nach dem Trocknen einen feinen Anflug von Puder. Diese Wischwasser können auch zur Entfettung der behaarten Kopfhaut bei starker Fettabsonderung dienen. Als nächtliches Entfettungsmittel ist weiter die abendliche Einleimung des Gesichtes mit Zinkleim beliebt, da nach dem Abwaschen des Leims am Morgen die Haut sehr glatt ist. Aber viel energischer entfettend wirkt die Alaun-Eiweiss-Paste, Pasta aluminis albuminata, welcher man sogar noch etwas Glycerin und Mandelöl zusetzen kann, ohne dass die stark eintrocknende Wirkung bei nächtlicher Application verloren geht.

Eine grosse Rolle spielen auch zum Zwecke der Entfettung die alkoholisch-ätherischen Mittel. Doch müssen die fettlösenden, wie Aether, Benzin, Petroleumäther in den Gemischen vor dem Alkohol vorwalten. Der Spiritus aethereus der Pharmakopoe ist eine solche brauchbare Mischung. Man benutzt sie zweckmässig direct vor dem Einpudern und nach dem Abwaschen mit Seife. Die fettlösenden Seifen sind natürlich bei allen Fällen übermässiger Fettabsonderung indicirt, und der Ausspruch berührt sehr seltsam, wenn man ihn — wie so oft — von jungen, an Seborrhoe des Gesichtes leidenden Mädchen zu hören bekommt, sie brauchten nie Seife für die Gesichtswaschung, weil „es schädlich sein solle“. In diesen

Fällen ist der Gebrauch jeder guten Toiletteseife besser als gar keiner. Von den medicinischen, überfetteten passen nur solche, welche gewisse stark eintrocknende (Wismuthoxychlorid) oder desinficierende (Formalin, Natronhypochlorit) Zusätze enthalten. Sehr gut wirkt die allmähliche Gewöhnung an den stark alkalischen Hebra'schen Seifengeist, indem man successive mehr Tropfen von demselben dem gewöhnlichen Waschwasser zusetzt.

7. Mittel zur Antiphlogose.

Wo eine starke Entzündung das Ekzem begleitet, wo Röthung, Schwellung und Nässen überhandnehmen, also vor allem bei Complication mit dermatitischer Reizung (Eczema erysipelatoides, Eczema intertriginosum), da sind aufsaugende und kühlende Mittel am Platze. Waltet die Secretion vor, so passen die vegetabilischen Mittel in Form dicker Lagen von gewöhnlichem Mehl, die mit Mullbinden, Schwimmhose, Mullschärpe u. dgl. festgehalten und öfter gewechselt werden. Die geschwollenen, mit Bläschen und Krusten bedeckten Hände und Arme werden am besten in leinene, mit Mehl gefüllte Säcke gesteckt. Diese einfache Behandlung wirkt überraschend schnell; jeder Zusatz medicamentöser Art ist nicht nur überflüssig, sondern schädlich.

Ist die Secretion weniger bedeutend als die entzündliche Schwellung und Röthung, so treten Kühlsalben und Mischungen von solchen mit Puder: Kühlpasten in ihr Recht. In den Kühlsalben[1]) ist das Princip der Wasserverdunstung in rationeller Weise mit dem der Einsalbung verbunden. Prototypen sind die alten Vorschriften für Coldcream und das Linimentum oleo-calcareum; die kühlende Wirkung der ersteren beruht auf dem Wassergehalte, des letzteren auf dem Gehalte an Wasser und Alkali (Aq. calcis). Die gereinigten Wollfette besitzen in hohem Grade die Eigenschaft der Wasserbindung, speciell das Adeps lanae der Bremer Wollkämmerei. Doch bedürfen die Wollfette gerade so wie das Wachs im Coldcream des Zusatzes von Glycerinfett oder Vaselin, um mit Wasser mischbar zu werden.

Für den vorliegenden Zweck einer energischen und nachhaltigen Kühlung verwandelt man die Kühlsalben am besten durch Zusatz von Kreide, Zinkoxyd und Mehl in Kühlpasten. So entsteht durch Zusatz von Zinkoxyd und Kreide aus dem Linimentum oleo-calcareum die Pasta Zinci mollis,[2]) eine sehr weiche linimentartige Paste, welche stark entzündungswidrig ist und bis zur Abschwellung der entzündeten Hautpartien angewendet werden muss, um dann den eigentlichen Ekzemheilmitteln

[1]) Unna, Fettsalben und Kühlsalben. Monatshefte f. prakt. Derm. 1884, p. 168.

[2]) Ol. lini, Aq. calcis $\overline{aa}$ 20, Zinci oxydati, Cretae $\overline{aa}$ 30. S. Unna, Kühlpasten. Monatshefte f. prakt. Derm. 1900, Bd. 30.

(Past. Zinci sulfurata etc.) Platz zu machen. Als Zusatz verträgt die Pasta Zinci mollis Schwefel (5—10%) und Ichthyolsulfon (2—5%).[1]) Aus den Kühlsalben entstehen durch Zusatz von (10—20%) Mehl, Magnesia carbonica, Talcum oder Zinkoxyd sehr angenehme, sowohl entzündungswidrig wie speciell antiekzematös wirkende Kühlpasten, die alle sehr gut einen Zusatz von Schwefel, Ichthyol, Thiol oder Tumenol vertragen.

8. Mittel gegen Jucken.

Insofern das Jucken der treue Begleiter der Ekzeme ist und durch dieselben Ursachen wie diese selbst entsteht, bedarf es keiner besonderen Behandlung, so wichtig dasselbe auch in jedem Falle als Symptom ist. Mit der Beseitigung der sonstigen Symptome, speciell der Hyperkeratose und des entzündlichen Oedems, schwindet gleichmässig auch das Jucken, und es ist in den meisten Fällen für den Arzt rathsamer, sein Hauptaugenmerk auf diese geweblichen Anomalien zu richten und zu beobachten, ob das Jucken pari passu mit diesen sich mindert, als von vorneherein durch juckstillende Mittel die Klagen des Patienten zu dämpfen, ohne gleichzeitig das Ekzem zu beseitigen. Nur in zwei verschiedenen Fällen erleidet diese Regel eine Ausnahme, nämlich erstens wenn die Haut keine erheblichen Veränderungen mehr aufweist, während das Jucken fortbesteht, und sodann, wenn das Jucken wie bei den pruriginösen und callösen Ekzemen mächtig in den Vordergrund tritt und seinerseits durch unablässiges Kratzen die Hyperkeratose, die das Jucken bedingt, unterhält.

Die erstgenannten Fälle ereignen sich häufig gegen Ende der Ekzembehandlung. Die fast zur Norm zurückgekehrte Haut verträgt die Ekzemmittel nicht mehr oder soll von denselben entwöhnt werden, aber sie juckt noch hie und da und ladet zum Kratzen und zur Anfachung des Ekzems ein. In solchen Fällen ist je nach der mehr spröden oder einfach trockenen Beschaffenheit eine reichliche Auftragung von Vaselin einerseits oder von Zinkleim und Gelanthcrême andererseits die einzig richtige Nachbehandlung, wobei das Waschen auf das geringste Mass beschränkt wird. Sind aus irgendwelchen Gründen Bäder trotzdem angezeigt, so sind Kleiebäder oder Tintenbäder (je 1—3 Esslöffel von *a)* Sol. Tannini 20% und *b)* Sol. Ferr. sulfur. 10%) gewöhnlichen Seifenbädern vorzuziehen.

Bei den übermässig juckenden callösen und pruriginösen Ekzemen wählt man als Zusätze zu den nothwendigen erweichenden Mitteln hauptsächlich Theere (Ol. cadinum, Liantral), Balsame (Perubalsam) und sulfonierte Kohlenwasserstoffe (Ichthyolsulfon, Tumenol). Ichthyol passt besser als diese beim urticariellen Anfangstypus des pruriginösen Ekzems. Ganz milde juckstillende Zusätze, wie Menthol, Kampfer, Aq.

[1]) Nicht Ichthyol, welches zu einer Zersetzung und Wasserabscheidung Anlass gibt.

laurocerasi, eignen sich wohl bei den leise, wenn auch unablässig juckenden trockenen Ekzemen im Gesichte Erwachsener, doch kaum bei stark juckenden pruriginösen Ekzemen. Ein ausgezeichnetes palliatives Mittel bei dem unwiderstehlich heftigen Jucken des callösen Genital- und Analekzems besitzen wir in der vorübergehenden Application starker Hitze, sei es in Gestalt in heisses Wasser getauchter Compressen oder des Plätteisens.

9. Mittel gegen die Ekzemparasiten.

Wer die entscheidende Rolle der geweblichen Factoren[1]) übersieht, die sich im Laufe der Ekzeme ausbilden, dasselbe verewigen und es zu dem chronischen, vielseitigen Uebel machen, als welches es sich uns theoretisch und praktisch darstellt, der begreift auch die verhältnismässig geringe Rolle, welche in praxi die Tödtung der Ekzemparasiten spielt. Dabei ist aber nicht zu vergessen, dass wir diese eigentlichen Ekzemursachen erst vor kurzem kennen gelernt haben, erst jetzt mit der Untersuchung der einzelnen Organismen beschäftigt und noch weit davon entfernt sind, deren Biologie genügend zu kennen, um aus derselben eine rationelle Therapie abzuleiten. Erst wenn wir so weit sind, wird uns wohl ein Verständnis gewisser empirisch gefundener und sich immer wieder bestätigender Thatsachen aufgehen, weshalb z. B. bei den seborrhoischen Ekzemen eine Behandlung mit Schwefel, bei den pruriginösen Ekzemen eine solche mit Theer geradezu specifisch wirkt und unter Umständen noch, wo die sonstigen Eigenschaften reducierender und anderer Art dieser Medicamente kaum in Betracht kommen können.

Je mehr wir auf diesem ätiologischen Gebiete Fortschritte machen, umso geklärter, umso rationeller wird auch unsere Therapie sich ausnehmen. Haben doch schon die ersten Schritte auf diesem Wege ganz beachtenswerte Resultate ergeben. Dahin rechne ich die Thatsache, die auf bacteriologischem Wege gefunden wurde,[2]) dass fast sämmtliche Coccen der Oberhaut sich durch discontinuierliche Behandlung mit Alkohol vernichten lassen. Seit dieser Erfahrung hat die Ekzembehandlung mit Alkohol, die schon von 1882 an datiert, aber etwas in Vergessenheit gerathen war, wieder bedeutend an Terrain gewonnen in Form des Alkoholsprays und der Alkoholdunstumschläge.

Ebenso hat die Anwendung des Ichthyols beim Ekzem, die so alt ist wie die Kenntnis des Ichthyols überhaupt (1883), erheblich zugenommen, seitdem wir wissen, dass es für alle Arten von Oberhautcoccen ein starkes Desinficiens ist (in Form von Ichthyolzusätzen zu allen anti-

---

[1]) Besonders der Akanthose, Spongiose und Hyperkeratose.

[2]) Die erste Beschreibung meiner Alkoholmethode zur Abtödtung der Oberhautcoccen s. Monatshefte f. prakt. Derm. 1894, S. 582 (mitgetheilt von Hodara).

ekzematösen Salben, Salbenmullen und Pasten, von Ichthyolsalbenseife, Ichthyolalkohol, Ichthyolfirnis und Ichthyolpflastermull). Vielleicht wird es aber noch übertroffen werden von dem allerneuesten Derivat des Ichthyols, dem Ichthyolsilber (Ichthargan), dessen bactericide Kraft noch höher steht, und dessen ausgezeichnete Wirkungen beim Ekzem gerade jetzt erprobt werden.

Im allgemeinen kann man so viel sagen, dass 1. eine rein antiparasitäre Behandlung des Ekzems voraussichtlich bei den Anfangstypen und den Ekzemresten (Brutstätten) eine dominierende Rolle spielen, während sie bei den verschiedenen Höhetypen, wo andere wichtige Gewebsverhältnisse zu berücksichtigen sind, sich mehr mit der Rolle eines Adjuvans zu begnügen haben wird, und dass 2. der in Zukunft zu hoffende Hauptfortschritt in der Ekzemtherapie in der möglichst rationellen Combination von antiparasitärer und Gewebstherapie zu bestehen hat. Dann erst dürfen wir hoffen, eine jede Ekzemform auf dem raschesten und glattesten Wege zur Heilung zu bringen.

In dem ersten dieser Sätze liegt implicite die grosse Bedeutung ausgesprochen, welche die Verfolgung der Ekzemparasiten nach dem Ekzemanfalle besitzt, oder mit anderen Worten: die Bedeutung der Parasitenjagd für die Prophylaxe des Ekzems. Hierüber noch einige Worte.

Wer nicht bloss das vorliegende Ekzem zu heilen, sondern — was mehr ist — den Ekzematiker von seinen Leiden dauernd zu befreien wünscht, für den fängt nach Abheilung des Ekzems eine fruchtbare und dankbare, wenn auch oft kleinlich aussehende Thätigkeit an. Die Schlupfwinkel der Hautparasiten sind bekannt, es sind vor allem die Haarfollikel der behaarten Regionen, die Lanugohaare und die Nagelfalze, in zweiter Linie die Falten und Contactstellen der Haut. Der erste Titel eines antiparasitären Codex der Ekzemprophylaxe heisst: ein tägliches Bad. Dieses kann auch dem Armen zutheil werden, welcher (an seiner Feuerstätte im Winter) sich den Luxus eines Holzkübels erlauben kann. Unter dem primitiven täglichen Bad ist eine abendliche gründliche Abwaschung mit warmem Wasser und grüner Seife am ganzen Körper zu verstehen mit obligatorischer Nägelreinigung und -Beschneidung. Beim Abseifen wird hauptsächlich Gewicht auf den behaarten Kopf, Achselhöhlen, Genitalien und After, Fussohlen und Zwischenzehenräume, Nabel und Gelenkbeugen gelegt. Auf die Abseifung folgt eine kalte Abwaschung und Abtrocknung. Bei Wohlhabenden tritt die Abseifung in voller oder leerer Badewanne mit nachfolgender kalter Douche an die Stelle. Wer gewohnheitsgemäss sich vor dem Zubettegehen die Zeit zu dieser Reinigung lässt, hat morgens früh um so weniger Zeit zur Toilette nöthig; das abendliche

Bad ist mithin nur nöthig für frühaufstehende Arbeiter. Der Wohlhabende nimmt sein Bad ebensogut morgens.

Hand in Hand mit dem Bad geht eine Besichtigung der Plätze, an denen das Ekzem geblüht hat, und eine geeignete Nachbehandlung, je nach dem mehr trockenen oder fettigen Status der Oberhaut mit einfachen, leicht desinficierenden Fetten (Salicyl-, Borvaseline, Schwefelpomade) oder mit Alkohol und Seifen. Als solche dienen am besten diejenigen überfetteten medicinischen Seifen, welche das vorher erprobte Mittel enthalten, wie Ichthyol-, Schwefel-, Resorcin-, Theerseifen. Die Nachbehandlung mit Alkohol, dem man Benzoëtinctur oder Resorcin zusetzen kann, oder mit Seifen findet im Bade statt, die Nachbehandlung mit desinficierenden Fetten nach dem Bade. Beim Abtrocknen wird alles Frottieren unterlassen, besonders wenn — wie gewöhnlich — noch Folliculitiden oder Furunkel vorhanden sind. Diese werden am besten einzeln mit Quecksilber-Carbolpflastermull beklebt oder auch vom Arzte mit dem Mikrobrenner einzeln angestochen und definitiv beseitigt.

Ein Ende dieser Nachbehandlung gibt es nicht. Das tägliche Bad muss zur lieben, unentbehrlichen Gewohnheit werden; dann hat es den gewünschten Erfolg.

10. Mechanische Hilfsmittel.

Dieselben sind eigentlich schon im Vorhergehenden alle erwähnt, sollen hier aber noch einmal kurz zusammengestellt werden, damit der an die Behandlung eines schweren Ekzems Herantretende das ganze Arsenal der so wichtigen technischen Hilfsmittel übersieht:

Als Deckmittel kommen in erster Linie immer Zinkleim, Zinkichthyolleim und Gelanthcrême in Betracht, in zweiter Linie auch Ung. caseïni und Collodium.

Compression üben wir fast nur noch mit geleimten Mullbinden oder Zinkpflasterbandstreifen aus, selten mit Collodium.

Die Suspension des Hodensackes und der weiblichen Brüste geschieht mit der Mullschärpe.

Für die Bedeckung der Salben bei Schmiercuren mit stark wirkenden Medicamenten ist wollenes Unterzeug, für die Genitalien und Analgegend die Schwimmhose nothwendig, für Theile der Extremitäten Stücke von Tricotärmeln oder Strümpfen. Unter Umständen werden Theile derselben durch Einnähen von Valoleum oder Guttaperchapapier impermeabel gemacht.

Impermeabilien sind nothwendig für alle Hand- und Fingerekzeme, zweckmässig auch für hartnäckige Ekzeme an allen anderen Stellen, besonders für die Ekzeme des behaarten Kopfes.

Massage passt nur selten für Ekzeme, sie ist wegen Ausbreitung von Folliculitiden sogar gefährlich. Nothwendig ist sie nur bei einem Folgezustande, bei der seborrhoischen Alopecie.

Von einem feinen Discisionsmesser macht man häufig Gebrauch zur Eröffnung von Bläschen beim palmaren Ekzem, zum Anstechen von folliculären Impetigines beim pilaren Ekzem, selten nur noch zur Schlitzung der erweiterten Gefässe bei seborrhoischer Rosacea und zur Discision hartnäckiger, umschriebener Ekzemflecke (nach Bockhart).

Das Rasiermesser sollte häufiger zur flachen Abtragung vereister Stellen bei herpetoiden und callösen Ekzemen als Vorbehandlung geübt werden; es verschafft das beste Material für histobacteriologische Untersuchungen.

Mit Glasscherben werden am besten die ekzematösen Nägel flach geschabt.

Der Mikrobrenner ist unersetzlich zum Veröden der erweiterten Blutgefässe bei seborrhoischer Rosacea und zur raschen Sterilisierung aller Arten von Folliculitiden, die beim Ekzem vorkommen, sowie zur Bekämpfung der postekzematösen Furunkulose.

Der breite Ansatz des Paquelin kommt zur Geltung lediglich zur raschen Operation stark juckender, callöser Analekzeme unter Cocaïnanästhesie oder Chloroformnarkose.

11. Innere Mittel.

Je reicher sich unser äusseres Armentarium gegen das Ekzem in den letzten Jahrzehnten gestaltet hat, um so ärmer ist unser inneres geworden. Wie schon Erasmus Wilson vor 30 Jahren sagte, wird die Ekzembehandlung immer „chirurgischer“. Für den Anhänger der parasitären Theorie ist diese Sachlage selbstverständlich, für den Gegner derselben lehrreich.

Specifica gibt es unter den inneren Mitteln überhaupt nicht. Selbst von der altberühmten Viola tricolor hat schon Piffard nachgewiesen, dass ihre Wirkung auf einem Gehalt an salicylsaurem Natron beruht. Arsenik ist manchmal bei sehr trockenen, pityriasiformen und callösen Ekzemen von Nutzen, besonders wo die Haut anämisch und das Haar trocken ist. Zuverlässig ist er nicht und kann nie die äussere Behandlung ersetzen.

Ichthyol ist ein absolut zuverlässiges Mittel, in grossen Dosen (2·0 pro die) lange Zeit gereicht, bei allen Formen der Rosacea, Varicen und anderen complicierenden Stauungen. Eine directe Wirkung auf das Ekzem kommt ihm nicht zu.

Schwefel ist manchmal von Nutzen (als Pulver oder keratinierte Schwefelcalciumpillen) bei Ekzemen des Afters und deren Complication mit Hämorrhoiden.

Natron salicylicum, am besten zugleich mit Ichthyol und in derselben Dosis von 2·0 pro die, ist ein verlässliches Mittel bei complicierender Urticaria, weniger bei Lichen urticatus.

Eisen und Chinin in den gebräuchlichen Dosen hat man häufig bei complicierender Anämie und Schwäche und dann auch mit Erfolg zu geben Gelegenheit.

Specielle Klinik des Ekzems.

I. Einleitung.

Die vielgestaltigen und einigermassen verwirrenden Formen des Ekzems naturgemäss zu ordnen, ist von jeher eine nicht leichte Aufgabe gewesen und hat an Schwierigkeit zugenommen, je mehr Ausschlagsformen als ekzematös erkannt wurden. Schon Rayer half sich in der Weise, dass er an seine allgemeine Schilderung des Ekzems diejenige bestimmter regionärer Formen anschloss. Devergie suchte der Complexität des Gegenstandes dadurch Herr zu werden, dass er das Ekzem der Reihe nach von fünf Gesichtspunkten aus, nämlich nach den Läsionen, nach der Configuration, Localisation, nach Verlauf und Dauer betrachtete und ausserdem noch drei Perioden desselben unterschied: eine erste acute, eine zweite stationäre und eine dritte der Abheilung. F. Hebra brachte dann durch seine experimentell-pathologische Grundlage eine geradezu verführerische Einfachheit in die Sache: alle Morphen waren für ihn nur stärkere oder schwächere, raschere oder langsamere Reactionen des Hautorganes auf äussere, einmalige oder wiederholte Reize. Wenn man seine Schilderung der Crotondermatitis liest, sollte man glauben, er würde auf fünf solcher Reactionszustände in dieser Reihenfolge hinauskommen: 1. Entzündliches Oedem und Knötchen, 2. Bläschen, 3. rothe, nässende Fläche, 4. Pusteln und Krusten, 5. rothe, schuppende Fläche, wie sie nach Hebras Darstellung der Intensität oder Dauer des Reizes entsprechen. Wohl stellt auch Hebra hiernach fünf Formen des Ekzems auf, aber ganz unvermerkt ordnet der Kliniker Hebra diese um, indem er (gar nicht im Sinne der Crotondermatitis) das Eczema squamosum voranstellt (1. Eczema squamosum, 2. papulosum, 3. vesiculosum, 4. madidans, 5. crustosum). Er ordnet die Ekzemformen also nicht in Wirklichkeit nach Intensität und Dauer des hypothetischen Reizes, beispielsweise der Crotoneinwirkung, sondern nach der Intensität der factisch beobachteten Entzündungserscheinungen. Er hütet sich auch deshalb wohl, von „Stadien“ des Ekzems zu sprechen und eine typische Reihenfolge jener fünf Formen zu verlangen, sondern sagt nur,

dass das Ekzem „unter fünf verschiedenen Bildern auftritt und zu verlaufen imstande ist, die, nach Massgabe ihrer Intensität geordnet, also lauten . . .“[1]) Das Resultat dieser Umstellung ist in klinischer Beziehung allerdings ausgezeichnet gelungen, denn der rothe, schuppende Fleck ist in der That das häufigste Anfangssymptom des Rayer'schen Ekzems, und damit ist die Brücke geschlagen von Willans artificieller Dermatitis zu Rayers nicht artificiellem Ekzem. Nicht bloss aus dieser Umstellung, sondern auch aus dem Fortlassen des ersten Symptoms der Crotondermatitis: ödematöse Schwellung und Röthung aus den Grundformen des Ekzems, das allerdings für die artificielle Dermatitis ebenso bezeichnend ist, wie es auf das uncomplicierte Rayer'sche Ekzem nicht passt, ergibt sich, dass der Kliniker Hebra der allzugenauen Beziehung der einzelnen Formen des Ekzems auf die der Crotondermatitis grundsätzlich aus dem Wege ging, und daher verlegte er naturgemäss und noch mehr als Rayer und Devergie das Schwergewicht seiner darauffolgenden Darstellung auf die einzelnen Localisationen des Ekzems. Diese geben nämlich schon hinlänglich Gelegenheit, der Polymorphie des Ekzems gerecht zu werden, lassen aber nur allzuleicht übersehen, dass es auch sehr bemerkenswerte Verschiedenheiten des Ekzems gibt, die weder von der Localisation, noch von einem Entwicklungsstadium abhängen.

Was Hebra wohlweislich unterliess, das holte Kaposi nach. Von ihm datiert erst die absolute und enge Verbindung des Ekzems mit dem Artificialismus. Genauer als Hebra setzte er die Röthung und Schwellung der Haut an den Anfang, die rothe, schuppende Fläche ans Ende und unterscheidet, ausgehend von einer irgendwie artificiell erzeugten Dermatitis, drei Stadien des Ekzems: 1. Eczema erythematosum und papulosum, 2. Eczema vesiculosum und madidans, 3. Eczema crustosum und squamosum.[2]) Das zweite Stadium bildet nach ihm die Acme, das dritte enthält die Rückbildungsformen. Damit war Einfachheit und Klarheit auf der einen Seite erreicht, auf der anderen der genaueste Parallelismus zwischen Experiment und Klinik; was konnte man mehr verlangen? Diese Stadienlehre war ausserdem leicht zu behalten, und so wurde sie denn das Ideal des dermatologischen Elementarunterrichtes, das Entzücken des gequälten Schülers und das Dogma des praktischen Arztes. Nur schade, dass sie nicht den Thatsachen entspricht. Sie entspricht nicht einmal dem Gesammtbefund der artificiellen Hautentzündungen, sondern nur einem Theil derselben, worauf hier nicht näher einzugehen ist. Sie entspricht den Thatsachen natürlich ganz und gar nicht, sowie das Rayer'sche Ekzem mit in Betracht kommt, und ist

[1]) Lehrbuch, 2. Aufl., S. 415.

[2]) Vorlesungen, 3. Aufl., S. 475.

gänzlich unbrauchbar für uns, die wir hier nur das Rayer'sche Ekzem behandeln. Zunächst gibt es viele Ekzeme, denen das Kaposi'sche erste Stadium des entzündlichen Oedems und der Papelbildung vollkommen fehlt; jeder Arzt weiss z. B., dass Gesichtsekzeme, die man täglich gut beobachten kann, mit einfacher Röthung und Schuppen (Kaposis drittem Stadium) beginnen. Zweitens gibt es viele Ekzeme, z. B. der Augenlider, des Afters, des Hodensackes, die, ohne je Bläschen gezeitigt zu haben, direct aus einem erythematösen Stadium zu nässen anfangen. Drittens sind jedem Praktiker solche Ekzeme bekannt, die gar keine Entwicklungsstadien durchmachen, sondern von Anfang bis zu Ende stationär bleiben, z. B. den erythemato-squamösen Charakter bewahren. Hebra konnte sich zur Noth mit ihnen abfinden, da er nur von „Bildern" und einer Scala der Entzündungsintensität sprach; in das Stadienschema passen sie nicht. Viertens können, wenn man beim Rayer'schen Ekzem überhaupt Stadien annehmen will, diese nie gleichwertig sein, da das Ekzem überhaupt keinen typischen Ablauf wie eine künstliche Dermatitis besitzt. Vielmehr weiss jeder, dass, während die Anfänge sich häufig unserer Wahrnehmung entziehen, gewisse Formen, wie das Eczema crustosum, Eczema madidans, Eczema callosum, von geradezu unbegrenzter Dauer sind, gar keinen spontanen Ablauf erkennen lassen und auch nicht, wie Kaposi das — wohl der Symmetrie halber — für das Eczema crustosum annimmt, gar zu den Rückbildungsformen gehören. Das hat schon Devergie richtig empfunden, als er seine zweite Periode des Ekzems die „stationäre" nannte.

Nächst der Eintheilung in Stadien hat diejenige nach Regionen des Körpers am meisten Beifall gefunden. Sie hat auch viel mehr Berechtigung wie jene. Zunächst ist ihr dogmatischer Wert ein höherer, denn sie macht den Schüler auf leichte Weise mit vielen Thatsachen bekannt, die er nicht wieder — wie bei der Stadienlehre — zu vergessen nöthig hat, wenn er selbst an die Beobachtung der Hautkrankheiten herangeht. In historischer Beziehung ist interessant, dass die regionäre Betrachtungsweise sich ebensogut der Willan'schen Dermatitis wie dem Rayer'schen Ekzem anpasst und daher auch den Wechsel der Grundanschauung überdauert hat. Willans Eczema solare spielte sich hauptsächlich an Gesicht und Händen, sein Eczema mercuriale an den Beinen und Genitalien ab. Daher wurden diese Regionen schon von Anfang an auch bei Beschreibung des Rayer'schen Ekzems mit einer gewissen Pietät gepflegt und anderen Ekzemen vorangestellt (Rayer, Er. Wilson). Aber auch das echte Rayer'sche Ekzem, z. B. des behaarten Kopfes, der Unterschenkel, zeigt an bestimmten Localitäten bestimmte charakteristische Züge. Es entstehen dadurch gewisse Ekzemformen, die, obwohl unter Umständen von verschiedener Herkunft, dennoch ein einheitliches

locales Gepräge bekommen und von der Localität nicht loszulösen sind. Das Studium ihrer Beziehungen zur Localität, z. B. derjenigen gewisser Unterschenkelekzeme zu den Varicen, hat für beide Seiten eine Vertiefung unserer Kenntnisse zur Folge und ist daher in Zukunft noch mehr zu pflegen als bisher. Es sind aber noch zwei ausschlaggebende, sachliche Gründe, welche eine regionäre Schilderung des Ekzems nothwendig machen; es gibt nämlich erstens Ekzeme, die nur an bestimmten Localitäten vorkommen, wie z. B. das „palmare und plantare" Ekzem der Hohlhand und Fussohle, und zweitens bedingt die Localisation häufig eine ganz bestimmte therapeutische Technik, die zwanglos auch nur mit der regionären Schilderung der betreffenden Ekzeme zu verbinden ist.

Auf der anderen Seite lässt sich nicht verkennen, dass gewichtige Gründe dagegen sprechen, die regionäre Beschreibung des Ekzems systematisch durchzuführen. Denn erstens würde sich unter den nach Localitäten benannten Capiteln die Beschreibung aller jener Formen, die nun einmal ubiquitär sind und weniger dem Einflusse der Localität unterliegen, in geradezu unerträglicher Weise wiederholen und die Darstellung, anstatt sie zu vereinfachen, durch Ueberladung verdunkeln. Dann aber — und das ist der Haupteinwand — würde die Darstellung den gänzlich falschen Eindruck erwecken, als ob man es beim Rayer'schen Ekzem mit einer ganz gleichartigen Dermatitis zu thun hätte, die nur unter dem Einflusse der Localität Veränderungen aufweise. Eine solche Darstellung wäre ebenso unbefriedigend in wissenschaftlicher wie gefährlich in dogmatischer Beziehung. Sie hatte in der artificialistischen Anschauungsweise F. Hebras volle Berechtigung, für das gereinigte Rayer'sche Ekzem passt sie nicht.

Da dieses Ekzem nun einmal einen durchaus chronischen, intermittirenden Verlauf von unbegrenzter Dauer besitzt und dabei theilweise durch die Localität in einschneidender Weise beeinflusst wird, so entgeht man den geschilderten Schwierigkeiten der Darstellung und Eintheilung nur dadurch, dass man die Hauptabtheilungen nach den stationären oder besser: Höhetypen bildet und den specifisch regionären Formen dadurch gerecht wird, dass man die Höhetypen wieder in ubiquitäre und regionäre eintheilt. Nur auf diese Weise kommt man zu einer ungezwungenen, naturgemässen, klinischen Betrachtung des Gegenstandes, die den Fortschritt der Wissenschaft nicht aufhält, sondern jedem Fortschritte sich anpassen kann.

Weshalb aber, so wird man mit voller Berechtigung einwerfen, soll man die Ekzeme, wenn nun einmal ganz verschiedene Formen existieren, nicht nach dem verschiedenen Verlaufe eintheilen, dem wichtigsten klinischen Kriterium? Gewiss wäre eine solche Eintheilung die beste; sie ist das Ideal, dem unsere Ekzemforschungen unablässig zustreben müssen; aber zur Zeit sind wir noch nicht so weit. Nur bei einem

kleinen Theile der Formen ist es bisher gelungen, den Verlauf als Ganzes bereits zu übersehen, alle zusammengehörigen Typen in ihrer Entwicklung auseinander und Complication miteinander zu erkennen und zu einem Gesammtbilde zu vereinigen. In dem letzteren hat man dann schon: eine besondere, specielle Ekzemart vor sich, und durch Heraushebung derselben aus der grossen Menge aller Ekzemformen hat man zugleich die Anzahl letzterer verringert und den Rest übersichtlicher gestaltet. Dieser glückliche Wurf ist aber bisher so recht nur zweimal gelungen, und zwar in der Aufstellung 1. des seborrhoischen Ekzems und 2. des pruriginösen Ekzems. Und gerade bei Aufstellung dieser hat es sich klar herausgestellt, weshalb er hier geglückt, aber im allgemeinen so schwierig ist. Diese beiden Ekzemarten sind nämlich durch sehr charakteristische Anfangsformen ausnahmsweise leicht frühzeitig zu erkennen; sonst aber ist der Beginn aller Ekzeme so schleichend, unauffällig und wenig charakteristisch und dabei in so weitabliegende Vorzeiten für das Individuum gerückt, dass von einem Uebersehen des ganzen Verlaufes keine Rede sein kann. Da ausserdem der Patient gewöhnlich gar kein Interesse daran hat, bei der schwierigen Entwirrung der Ekzemvorgeschichte mitzuhelfen, sondern sein Leiden von dem Augenblicke an datiert, wo es ihm peinlich wurde und alles Frühere in selbstzufriedener Sicherheit durch eine Legende ausfüllt, wie sie dem Milieu seines medicinischen Glaubens und Aberglaubens entspricht, so sind wir für die meisten Ekzemformen nur über die Acme gut unterrichtet. Hier bedürfen wir Specialärzte in Zukunft mehr als anderswo der Mithilfe der Hausärzte. Wie fruchtbar dieses dermatologische Studium letzterer zunächst für sie selbst, dann aber auch für unsere Wissenschaft werden kann, lässt die erste mir bekannte derartige Schrift von Bonne[1]) über das seborrhoische Ekzem erkennen. Das Verhältnis der bereits in ihrem Verlaufe gut gekannten Ekzemarten zu dem übrigen losen Haufen einzelner Anfangstypen und Höhetypen kann ich wohl am besten dadurch klar machen, dass ich an ein ganz analoges Verhältnis bei einer anderen Erkrankungsgruppe, nämlich der Carcinome, erinnere. Auch hier war es bereits möglich, einige klinische, durch ihre besondere Vorgeschichte ausgezeichnete Formen aus der Masse der übrigen herauszuheben und als Vorbilder für eine zukünftige Auftheilung der letzteren aufzustellen, so: das Xeroderma pigmentosum, die Seemannshaut, Jacobs Geschwür, Pagets Krankheit der Brustwarze. Die lose Masse der übrigen Hautcarcinome bilden zur Zeit noch ein Conglomerat von weniger gut bekannten Anfangstypen und besser bekannten Höhetypen. Eine solche

[1]) Bonne, Das seborrhoische Ekzem als Constitutionsbasis der sogenannten Scrophulose, des adenoiden Habitus oder der lymphatischen Constitution. München 1900.

Eintheilung in specielle, dem Verlaufe nach geklärte Krankheitsarten und eine Restsumme von lose aneinandergereihten Krankheitstypen ist keine endgiltige, aber eine durchaus befriedigende, da sie nicht bloss dem derzeitigen Standpunkte der Wissenschaft entspricht, sondern auch einen Hinweis auf den zukünftigen Weg der Forschung gibt.

Bei Betrachtung der speciellen klinischen Ekzemformen haben wir mithin zwei Hauptgruppen solcher zu unterscheiden: 1. eine Gruppe vereinzelter Ekzemtypen ohne bestimmten Gesammtverlauf, und 2. eine Gruppe von Ekzemarten mit bereits bekanntem Gesammtverlauf. In jeder Gruppe haben wir Anfangstypen und Höhetypen zu unterscheiden. Consequent wäre es, auch noch eine dritte Abtheilung von „Abheilungstypen“ aufzustellen. Aber ich unterlasse es aus dem Grunde, weil die Abheilung aller Ekzeme ein ungemein stereotyper Vorgang ist, der sich eigentlich stets in den zwei Formen des erythemo-squamösen oder papulo-squamösen Ekzems bewegt. Eine noch längere Zeit anhaltende Abschuppung der erkrankten Oberhaut mit einem Ueberbleibsel von mehr oder weniger Röthe und mehr oder weniger Epithelverdickung — das ist der Abschluss aller noch so verschiedenen Höhetypen bei der Heilung des Ekzems. Viel wichtiger ist die Kenntnis und Beachtung der verschiedenen unscheinbaren Reste des Ekzems, welche nach der Abheilung übrigbleiben und die Schlupfwinkel und Brutstätten darstellen, von denen aus sich durch Uebertragung oder continuierlich die Recidive des Ekzems entwickeln, sei es dass daselbst parasitäre Keime einen Schlupfwinkel gefunden oder dass gewisse bleibende Texturveränderungen einen locus minoris resistentiae, eine Brutstätte für deren neue Ansiedlung geschaffen haben. An diese Stätten knüpfen sich in einem neuen Cyklus des ausbrechenden Ekzems wieder die schon erwähnten Anfangstypen an, die man in Bezug auf die übrige gesunde Haut auch Invasionstypen oder Pioniere nennen kann. Sie sind nicht wesentlich verschieden von den Tochterherden oder Proruptionstypen, welche sich während des Bestandes eines Ekzems um ältere Mutterherde bilden, aber oft sehr verschieden von diesen Mutterherden, falls diese einen Höhetypus repräsentieren.

Diesem allgemeinen Schema klinischer Typen haben wir dann nur noch einige präekzematöse Dermatosen anzugliedern, welche häufig der Invasion des Ekzems vorhergehen, und ebenso verschiedene par- und postekzematöse Dermatosen, die theils als Complicationen und Begleiter, theils als Folgen verschiedener Ekzeme eine wichtige Rolle spielen, um das Gesammtbild des Ekzems zu vollenden.

II. Präekzematöse Dermatosen.

Die Kenntnis der präekzematösen Dermatosen hat ein ebenso grosses wissenschaftliches wie praktisches Interesse. Schon ihr Vorkommen an und für sich spricht in beredter Weise für eine parasitäre Entstehung des Ekzems, für eine Einimpfung desselben, denn sie haben alle den einen Umstand gemein, dass sie die Oberhaut irgendwie schädigen, auflockern und direct oder indirect durch Kratzen Continuitätstrennungen der Hornschicht herbeiführen. Viele derselben, so besonders die Gewerbeschädigungen der Hände, aber auch die Scabies und noch mehr die Miliaria und der Cheiropompholyx sind gewissen Ekzemtypen ausserdem so ähnlich und sie gehen häufig so unmerklich in Ekzeme über, dass die correcte Diagnose, wo die präekzematöse Dermatose aufhört und das Ekzem anfängt, unsere ganze Aufmerksamkeit verlangt. Andererseits aber wird gerade dieses Studium für jeden Arzt wiederum fruchtbar, weil dabei regelmässig die Besonderheit des Ekzems gegenüber der einfachen artificiellen Hautläsion oder Hautentzündung klar hervortritt. Praktisch ist die Kenntnis der präekzematösen Dermatosen besonders für den Hausarzt wichtig, weil ihre gründliche Beseitigung identisch ist mit einem Theile der Ekzemprophylaxis.

Wir können diese sehr verschiedenartigen Hautaffectionen der Uebersichtlichkeit halber in mehrere Gruppen eintheilen je nach ihrer Ekzemähnlichkeit. Eine erste Gruppe für sich allein bilden die acuten Exantheme, welche weder in ihrem Verlaufe noch in den Ausschlagsformen die geringste Aehnlichkeit mit dem Ekzem besitzen. Sehr häufig wird uns die bestimmte Angabe gemacht, dass unmittelbar nach den Masern, dem Scharlach bei den Kindern zum erstenmale ein Ekzem des Gesichtes, des behaarten Kopfes oder Rumpfes aufgetreten sei. Dieselbe Angabe, noch viel bestimmter, wird in Bezug auf die Impfung gemacht, die wir in dieser Beziehung den acuten Exanthemen anreihen können. Bedenkt man, welches Ereignis im Leben der Kinder diese Erkrankungen darstellen, und dass sie zum erstenmale die Aufmerksamkeit ihrer Umgebung energisch auf die Haut und ihre Anomalien hinlenken, so muss man in Bezug auf die Behauptung, die Ekzeme seien im Anschluss an die acuten Exantheme zuerst aufgetreten, etwas misstrauisch werden. Dazu kommt, dass, wenn wir das Verhalten schon bestehender Ekzeme während des Ausbruches von Masern und Scharlach beobachten, regelmässig zunächst eine auffallende Besserung der Ekzeme wahrnehmbar wird, die bis zum völligen Schwinden gehen kann, dass ebenso regelmässig aber auch nach dem Ablaufe der acuten Exantheme die Ekzeme wieder in der alten Form und Vertheilung und meist in grösserer Heftigkeit wieder erscheinen.

Das sogenannte erste Auftreten von Ekzem nach diesen Allgemeinerkrankungen ist nun wirklich in den meisten Fällen auch nur die Wiederkehr und auffällige Verschlimmerung von Ekzemen, die bis dahin als trocken schuppende Flecke des Gesichtes, der Ellbogen oder als stärkeres Kopfschuppen die Aufmerksamkeit der Umgebung nicht in besonderem Grade auf sich gelenkt haben. Der ganze Vorgang ist nach der parasitären Theorie des Ekzems leicht verständlich. Unter dem Einflusse des Fiebers und der allgemeinen Intoxication verschlechtert sich plötzlich die Haut als Nährboden für die ihr eigenen Parasiten, und dieselben sterben zum Theil ab. Gleichzeitig erneuert sich die Oberhaut, was mit einer länger andauernden Weichheit und Lockerheit der Hornschicht einhergeht, und so wird beim Abklingen der acuten Exantheme die Oberhaut wiederum ein besserer Nährboden für Ekzemorganismen, als sie vorher gewesen ist.

Hieraus ergibt sich die Mahnung von selbst, dass man erstlich in jedem Falle von acutem Exanthem anamnestisch das frühere Vorhandensein von Ekzemherden jeder Art in Erfahrung zu bringen sucht und diesen Stellen beim Abschuppungsprocesse seine besondere Aufmerksamkeit widmet. Sodann erwächst uns daraus die Pflicht, diese Abschuppungsperiode so viel wie möglich abzukürzen und einzuschränken. Selbst für denjenigen, welcher in der Abschuppung nach Masern und Scharlach gleichzeitig eine Art Elimination der noch unbekannten Krankheitsgifte erblickt, kann eine über Wochen hinaus sich erstreckende und weit über dieses Ziel hinausschiessende Abschuppung grosser Massen von erweichter, junger, sonst gesunder Hornschicht ebensowenig erwünscht sein wie im Interesse der Umgebung die ungehinderte Abstossung nicht desinficierter Hornmassen in der ersten Zeit nach der Abfieberung. Durch eine in diesem Stadium einsetzende, gleichzeitig entzündungswidrige, eintrocknende und desinficierende Behandlung der Oberhaut kann man, wie ich schon 1882 betonte,[1]) allen Indicationen auf einmal gerecht werden — und zugleich auch der Prophylaxis postexanthematöser Ekzeme. Ich verwendete zuerst dafür den Schwefel als Puder und Salbe, später mit noch besserem Erfolge das Resorcin als 1—2 %ige Vaselinsalbe und als Seife. Herr Prof. Jamieson (Edinburgh), welcher diese Nachbehandlung bei mir damals kennen lernte, hatte Gelegenheit, dieselbe an einem grossen Krankenmaterial in Schottland zu prüfen, und wurde ein warmer Anhänger derselben.[2])

Ganz dasselbe gilt von den Ekzemen nach der Vaccination. Man würde von denselben als Dermatologe nicht so viel hören, und dieselben würden nicht in ungerechtfertigter Weise mit auf das so schon grosse

---

[1]) Unna, Ichthyol und Resorcin. Dermatologische Studien 1886, Heft 2.

[2]) Jamieson, A method of accelerating desquamation in scarlet fever. Lancet, 12. September 1891.

Conto der Impfschädigungen gesetzt werden, wenn unsere Kinder- und Impfärzte sich endlich entschliessen könnten, mit dem alten, aber ewig jungen Vorurtheil zu brechen, dass man während eines bestehenden Ekzems nicht impfen dürfe. Ich bin im Gegentheile immer froh, wenn eine Mutter sich mit einem ekzematösen Kinde bei mir zum Impfen meldet. Denn ich gewinne dazu die natürliche Defervescenz des Ekzems während der Impfung als angenehme Beihilfe bei der Behandlung. Allerdings darf während der Impfung die Ekzembehandlung keinen Tag ausgesetzt werden. Erst vor kurzem brachte ich diese Streitfrage im Hamburger ärztlichen Vereine zur Discussion und ersah aus derselben recht deutlich, dass der ganze crasse Unterschied der Erfahrungen in diesem Punkte darauf beruht, dass die Impfärzte während der Impfung das Ekzem nicht behandeln wie die Dermatologen, mithin gerade den geeignetsten Zeitpunkt für die Behandlung ungenutzt vorübergehen lassen. Es wäre daher ganz gut, wenn die Dermatologen sich mehr als bisher für das Impfgeschäft interessierten.

Man wird natürlich das ohnehin durch die Impfung in Anspruch genommene Kind nicht mit einem complicierten Apparat, vor allem nicht mit Verbänden belästigen und hat es auch gar nicht nöthig, da, wie gesagt, während der Impfungsperiode auch die mildesten Mittel gut anschlagen. Ich verordne bei feuchten, crustösen, stark gerötheten und juckenden Ekzemen nur die täglich zweimalige Einreibung mit Zinkschwefelpaste, bei trockenen Ekzemen eine solche mit Hebra'scher Salbe oder bei stärkerem Jucken: Unguent. Caseini mit 2—5 % Theer. Sowie die Impfpocken gut angekommen sind, werden diese in derselben Weise mitbehandelt oder mit Zinkichthyolleim eingeleimt. Wenn erst alle Aerzte so oder ähnlich verfahren, werden die Klagen über Ausbruch von Ekzemen nach dem Impfen aufhören, ebenso die mehr berechtigten Angaben über Verschlimmerung früher bestehender Ekzeme durch das Impfen, und das Ekzem würde von dem Conto der Impfschädigungen verschwinden.

Wie die abschuppende Oberhaut durch Einfetten mit schwach reducierenden Salben nach der Abfieberung rasch zur Norm zurückzuführen ist, so muss der Arzt auch auf die Kopfhaut seiner von acuten Exanthemen befallenen Patienten achten. Die Gutartigkeit des Haarausfalles nach denselben, auch wenn derselbe einen hohen Grad erreicht, ist allgemein bekannt. Weniger bekannt ist es aber, dass doch häufig Fälle vorkommen, in welchen ein bis dahin üppiger Haarwuchs nachträglich sich nicht wieder in alter Weise einstellt und die Patienten, Knaben sowohl wie Mädchen, frühzeitig einer seborrhoischen Alopecie mit allen ihren Consequenzen auch für die nichtbehaarte Haut des Körpers (dauernde Ekzemgefahr, Rosacea seborrhoica etc.) verfallen. Wenigstens ist die Anzahl derjenigen Fälle von seborrhoischer Alopecie, in welchen

diese sich im Anschlusse an acute Exantheme entwickelt haben soll, nicht unbedeutend. Auch hier handelt es sich wohl meistens um solche Fälle, in denen in lentescierender, kaum merklicher Weise seborrhoische Ekzeme des Kopfes bereits bestanden und nur durch die Auflockerung der Oberhaut im Verlaufe des Exanthems an Stärke und Boden gewannen. Die habituelle Einfettung mit schwachen Schwefel- oder Resorcinpomaden ist auch hier das richtige Mittel, um drohende Alopecien dieser Art zu verhindern.

War bei dieser Gruppe die Verbesserung des Nährbodens das auslösende Moment für das Entstehen oder die Verschlimmerung von Ekzemen, so lässt sich dieses Moment bei einer zweiten Gruppe präekzematöser Dermatosen zwanglos definieren als eine Beförderung der Einimpfung. In dieser Gruppe möchte ich alle lange bestehenden Continuitätstrennungen, wie Ulcera und Rhagaden, mit den meisten juckenden und zu erfolgreichem Kratzen führenden Dermatosen vereinigen; denn die acuten Kratzeffecte schliessen sich jenen chronischen Continuitätstrennungen in Bezug auf die Wirkung ebenbürtig an. Unter diesen Dermatosen ragen an Wichtigkeit vor allen anderen hervor die spastischen Oedeme: Urticaria und Lichen urticatus der Kinder mit Einschluss der Prurigo mitis, die Stauungsdermatosen: Varicen der Unterschenkel und Hämorrhoiden des Afters und die Scabies, bei welcher sich die von der Milbe erbohrten Stollen der Hornschicht mit dem Jucken und nachfolgendem Kratzen zu einer so stark die Ekzemimpfung befördernden Trias vereinigen, dass eigentlich nur sehr reinliche Individuen der Complication mit Ekzem entgehen.

Ulcera bilden eigentlich nur dann spontan den Ausgangspunkt weiterkriechender Ekzeme, wenn die umgebende Hornschicht durchfeuchtet und erweicht ist. Zu einer solchen Schädigung der Umgebung ist aber häufig Gelegenheit gegeben, theils durch übermässig starke Wundsecretion, theils durch Behandlung mit feuchten oder impermeablen Verbänden. Es sind deshalb auch meistens nur grössere, stark secernierende Unterschenkelgeschwüre, die von Laien selbständig behandelt werden, von denen Ekzeme ausgehen, die nicht durch Kratzen erzeugt sind. Dieselben können selbst unterhalb beständig getragener Verbände entstehen. Als noch die Martin'sche Gummibinde gegen Ulcera cruris mehr im Gebrauche war, hatte man öfter Gelegenheit, die Entstehung derartiger Ekzeme zu beobachten; sie haben mit dem Gebrauche der Zinkleimbinde erheblich abgenommen. An die Ulcera kann man in diesem Sinne auch die Hieb- und Stosswunden, besonders des Kopfes und Unterschenkels anreihen, welche allerdings nur in seltenen Fällen als Ausgangspunkt von Ekzemen angegeben werden. Ich stehe dieser Laienangabe ziemlich skeptisch gegenüber. Oft sind es gar keine Ekzeme, sondern leichter zu übertragende

Dermatosen, wie Impetigo vulgaris und Impetigo circinata, um die es sich in solchen Fällen handelt. Wo wirklich einmal das Ekzem eine solche einfache Entstehung aufweist, wird man bei genauerer Nachforschung immer noch andere begünstigende Factoren auffinden, z. B. feuchte Umschläge, die in sorgloser Weise auf die Wunde appliciert werden.

Die Prophylaxe des Ekzems hat mithin in allen diesen Fällen nur die möglichst trockene Ueberhornung der Wunden anzustreben, bei Neigung zu starker Secretion impermeable Verbände zu vermeiden und im allgemeinen den Pudern, Pasten und Leimen bei der Behandlung den Vorzug vor Salben und Pflastern zu geben.

Unter den Fissuren und Rhagaden bilden die häufigsten Ausgangspunkte für Ekzeme die Fissuren an den Händen und hinter den Ohren, die Rhagaden des Afters, der äusseren Augenwinkel und der Mundwinkel. Um letztere sieht man öfters trockene Ekzeme in genau symmetrischer, halbkreisförmiger Ausbreitung sich bilden, die sehr hartnäckig sind. Ebenso am After. Die Fissuren schliessen sich am raschesten unter Zinksalbenmullen und -Pflastermullen. Für die Rhagaden ist die beste Behandlung die Aetzung mit Chromsäure (1—10%) oder spirituöser Höllensteinlösung.

Die Urticaria tritt nicht nur als präekzematöse Dermatose auf, die schon längst verschwunden sein kann, wenn das eingekratzte Ekzem in der Blüte steht, sondern macht sich fast noch unangenehmer zuweilen als ekzembefördernde Complication im Verlaufe des Ekzems geltend, indem sie neue Hautregionen geradezu für die Invasion des Ekzems präpariert. Es ist dann wirklich manchmal wichtiger, die Urticaria zunächst allein zu bekämpfen, und man erreicht dieses gewöhnlich prompt durch salicylsaures Natron (2·0—3·0 pro die) oder Ichthyol (2·0 pro die) innerlich oder beide Medicamente zusammen. Praktisch aber ist es jedenfalls, die äusserliche Behandlung so einzurichten, dass sie gleichzeitig gegen das Ekzem und die Urticaria von Nutzen ist, wozu sich am besten eine Zinkschwefelpaste mit Zusatz von 2—5% Ichthyol eignet. Dieselbe Behandlung wirkt auch curativ und prophylaktisch gegen Ekzeme beim sogenannten Lichen urticatus der Kinder. Die beste Ekzemprophylaxis bei Varicen der Unterschenkel und Hämorrhoiden ist die möglichst frühzeitige Beseitigung beider. Wo keine Operation beliebt wird, ist nach meiner Erfahrung die Zinkichthyolleimbinde und der innerliche Ichthyolgebrauch bei den Varicen und der innere Schwefel- oder Ichthyolgebrauch neben Regulierung des Stuhlganges und dem äusseren Gebrauche von Ung. Chrysarobini comp. oder Ung. Resorcini comp. das beste bei den Hämorrhoiden. Ein grosser Theil des durch Scabies inducierten Ekzems weicht der Anwendung der gewöhnlichen balsamischen und schwefel- oder naphtholhaltigen Antiscabiosa. Doch wird man bei einiger Ausbreitung des Ekzems

noch regelmässig Reste desselben finden, die dieser Behandlung getrotzt haben und eine energische Beseitigung mittels eigentlicher antiekzematöser Mittel erheischen, wie Chrysarobin, Pyrogallol, Resorcin, Theer. Einzelne sogenannte Scabiesrecidive sind in Wirklichkeit Ekzemrecidive, werden als solche verkannt und heilen erst bei entsprechender Ekzembehandlung.

Selbstverständlich ist für alle zum Kratzen einladenden juckenden Dermatosen die peinliche Sauberkeit der Fingernägel erstes Erfordernis. Wo es geht, lasse man die Nägel so weit beschneiden, wie es überhaupt möglich ist, und kläre die Patienten über den Unterschied des Kratzens mit sauberen Nägeln und mit solchen auf, die eben erst andere Ekzemstellen zerkratzt oder die Flora der Kopfschuppen in den Unternagelraum aufgenommen haben. Wenn sie das begriffen haben und darnach handeln, wird ihnen das Kratzen auch nicht mehr so gefährlich werden. Eine Ausnahme bildet das Kopfekzem der Säuglinge, einerseits weil diesen noch jede Beherrschung gegenüber dem kleinsten Juckreiz fehlt, und andererseits weil die stets dabei eintretende Wallungshyperämie der gesammten Kopfhaut unverhältnismässig schwere Folgen für die Ausbreitung des Ekzems nach sich zieht. Hier muss das Kratzen auf alle Weise vermieden werden, und es dient dazu am besten ein permanenter Streckverband der Aermchen, den man durch festes Einbinden der Ellbogen mit einer steifen Manschette erzielt, sowie der beim crustösen Ekzem näher zu beschreibende Kopfverband. Auch beim Erwachsenen sind feste Verbände der juckenden Partien ein ebensowohl curatives wie prophylaktisch wirkendes Mittel, und besonders leistet der Zinkleim zusammen mit Binde und Watte zu diesem Zwecke Ausgezeichnetes. Aber hier treten auch die juckstillenden Medicamente in Formen von Spiritus, Salben und Pflastern in ihr volles Recht, vor allem der Theer, die Carbolsäure, Ichthyol, Tumenol, Perubalsam, Menthol, Salicylsäure, Aq. laurocerasi, sodann die Hitze in Form des heissen Wassers oder Plätteisens. Das Jucken eben geheilter Ekzempartien beseitigt am besten die Gelanthcrême oder Coldcream oder spirituöse Waschungen.

In einer dritten Gruppe präekzematöser Dermatosen vereinigen wir die Gewerbeschädigungen der Haut mit den medicamentösen Schädigungen derselben. Sie haben das Gemeinsame, dass durch sie eine Hautpartie für die Einimpfung des Ekzems geeignet gemacht und das Ekzem selbst durch Autoinoculation von einem schon bestehenden Herde her auf diese Partie übertragen wird. War in der letzten Gruppe nur die Scabies eine ekzemähnliche Dermatose, so stehen wir bei dieser Gruppe jeden Augenblick der Frage gegenüber, wo die artificielle Dermatitis aufhört und das Ekzem anfängt, und diese Frage ist wegen der Ekzemähnlichkeit der ersteren nicht immer leicht und sicher zu beantworten. Ekzemähnlich sind diese Affectionen allerdings eigentlich nur für

denjenigen, welcher, befangen in der bisherigen, historisch nicht gerechtfertigten Lehre, jede vesiculöse Dermatitis und jede abnorme, rissige Beschaffenheit der Oberhaut mit Schwellung und Röthung für ein Ekzem hält. Wer sich von dieser Anschauung befreien will, behandelt am besten das Gewerbeekzem einfach expectativ bei Unterlassung des schädigenden Gewerbes und höchstens mit Anwendung so einfacher Mittel wie Coldcream, welche eine entzündliche Reizung wohl, aber kein Ekzem beseitigen; er wird dann sehr bald sich dem Ekzem allein gegenüber befinden und dessen Charaktere rein studieren können. Wir erhalten eben nur sehr selten die präekzematöse Dermatitis rein für sich zur Beobachtung; die Handwerker beachten dieselbe wenig, da sie kommt und geht, nicht besonders stark juckt, und da bald entweder Gewöhnung oder eine Abhärtungsreaction in Form einer schwieligen Oberhaut sich einstellt; erst wenn sich ein Ekzem darauf pflanzt, dauerndes Jucken und Fortschreiten auf nicht geschädigte Hautstellen hinzukommen, suchen sie den Arzt auf. So insbesondere bei den „nicht reinlichen“ Gewerben der Maurer, Buchdrucker, Krämer, Polierer, deren Hände dann stets ein gemischtes Bild zeigen von Handwerksläsionen: Bläschen, Papeln, nässenden und hyperkeratotischen Stellen, Schwellung und Fissuren. Eher schon trifft man die artificielle Dermatitis allein bei den Wäscherinnen, Köchinnen, den „reinlichen“ Gewerben, wo Alkalien und Seife das einzig schädigende Moment sind, die Haut sich in einem permanenten Zustande übermässiger Entfettung befindet, aber der dauernde Gebrauch reinigender Mittel auch die Ansiedlung des Ekzems lange hinausschiebt, so dass die höheren Grade der Dermatitis sich ungestört entwickeln können. Dann ist die Haut der ganzen Hände roth, glänzend, aufs äusserste gespannt, unelastisch und an sämmtlichen natürlichen Falten mit schmerzhaften Einrissen versehen. Theils zur Erleichterung der Spannung, theils aus Furcht vor neuen Einrissen werden die Hände halb geschlossen gehalten mit Einwärtskrümmung sämmtlicher Finger, so dass das Arbeiten so gut wie ausgeschlossen ist. Ueber Jucken wird nicht geklagt, wohl aber über Schmerz und Hitze. Eine dritte Form der artificiellen Dermatitis — sie entspricht so ziemlich dem „Eczema solare“ von Willan — tritt auch relativ rein auf, da sie stets mit so stürmischen Symptomen einhergeht, dass die des Ekzems — und das Ekzem ist hier meistens vorher in umschriebener Form vorhanden — darunter verschwinden. Dann sind die Hände unförmlich geschwollen, besonders am Rücken der Hand und der Finger mit zahllosen confluierenden Bläschen bedeckt, denen weitgehende Unterwühlungen der Hornschicht der Palma nachfolgen. Bei geeigneter Behandlung, z. B. Einbinden der ganzen Hand in einen kleinen Mehlsack, geht die Entzündung rasch zurück, die meisten Bläschen trocknen ein, die Haut der Hohlhand schuppt sich in grossen Lamellen ab, und an Stelle der Unzahl klarer,

organismenfreier Bläschen entdeckt man jetzt vereinzelte geröthete, verdickte Hautstellen mit Bläschen darauf, welche nicht zurückgegangen sind, und deren Inhalt sich inzwischen getrübt hat. Dieselben entsprechen den wenigen vorher schon bestehenden Ekzemstellen und enthalten ebenso wie die Schuppen bekannte Ekzemorganismen.

Diese Dermatitiden, welche meistens acute Verschlimmerungen eines Ekzems bei unzweckmässiger Behandlung einleiten, entstehen vorzugsweise durch plötzliche starke chemische Einwirkungen, starke Säuren, giftige Pflanzensäfte, Medicamente, unter diesen vor allem durch starke reducierende Mittel, und endlich durch die chemischen Sonnenstrahlen.

Im allgemeinen spricht für artificielle Dermatitis und gegen Ekzem der mit der bekannten reizenden Ursache synchrone Verlauf, die rasche Abheilung bei einmaliger, das langsame Ansteigen bei wiederholter Einwirkung und der spontane raschere oder langsamere, aber stetige Rückgang beim Fortfall der schädigenden Ursache. Sodann zweitens die örtliche Uebereinstimmung zwischen Schädlichkeit und Dermatitis. Sind Flüssigkeiten die Ursache der letzteren, in die die Hände eingetaucht sind, wie Seifenwasser, so sind die ganzen Hände befallen bis über das Handgelenk. Ist die Ursache staubig, wie beim Krämer, so wird die zartere Haut des Handrückens eher befallen als beim Schriftsetzer, wo das Lettermetall die Hohlhand directer angreift u. s. f. Ein dritter wichtiger Punkt ist das Verharren am Orte der Schädigung; wenn die Entzündung sich von der Hand einer Wäscherin in zerstreuten rothen, schuppenden Flecken auf die Vorderarme ausbreitet, so haben wir es nicht mehr mit der Dermatitis allein, sondern sicher mit Ekzem zu thun. Eine vierte Differenz liegt in den Empfindungen, die bei allen Arten artificieller Dermatitis verschieden, aber doch nur unangenehm, spannend, heiss und mehr oder weniger schmerzhaft und mit dem intensiven und dauernden Jucken des Ekzems nicht zu vergleichen sind. Das letztere bildet einen guten Indicator für das Hinzutreten des Ekzems zur Dermatitis. Von den Läsionen selbst ist die einfache Röthe und Glätte der Wäscherinnenhand mit der schuppenden Röthe des Ekzems nicht zu verwechseln, und ebensowenig sind es die Fissuren; denn während sie bei jener Dermatitis alle Gelenke ziemlich gleichmässig befallen, beschränken sie sich beim Ekzem nur auf vereinzelte stark verdickte Herde der Hohlhand und Finger. Auf die Unterschiede der Bläschen, die sowohl bei der Dermatitis artificialis wie beim Ekzem vorkommen, ist schon hingewiesen; massenhaftes, rasches Auftreten, Fehlen von Jucken, Gleichmässigkeit der Form und Grösse, leichte Confluenz und langsames spontanes Eintrocknen charakterisiert die Bläschen der Dermatitis. Die Klarheit des Inhaltes der Bläschen im Anfange und der Mangel an Mikroorganismen ist kein verwertbares Symptom, da auch

beim Ekzem die Bläschen klar und organismenfrei sind (mit Ausnahme des folliculären Impfbläschens des Ekzems) und beide Bläschenarten später sich trüben und Organismen enthalten können.

Aehnlich wie mit den Bläschen ist es mit der Hyperkeratose. Auch diese kommt sowohl beim Ekzem vor, wie bei der artificiellen Dermatitis, und doch ist sie bei beiden sehr verschieden. Beim Ekzem ist die Hyperkeratose proportional mit der Dauer desselben und der Höhe des Juckens und Kratzens ausgebildet (s. callöses Ekzem). Bei der Dermatitis entspricht sie den beruflichen Gewohnheiten, trägt den Schwielencharakter und juckt nicht. Die Hyperkeratose des Ekzems kommt schon wegen der Dauer, die sie zu ihrer Ausbildung braucht, bei den Gewerbeschädigungen selten zur Beobachtung; viel öfter an den wohlgepflegten Händen derjenigen Patienten, welche kein Handwerk treiben.

Zwei Symptome des chronischen Ekzems fehlen der artificiellen Dermatitis aber immer und machen daher, wo sie vorkommen, die Diagnose des Ekzems eo ipso gewiss: die Epithelwucherung (Akanthose) und die anomale Fettsecretion (Parasteatidrose).

Die Behandlung der Dermatitisformen ist leicht, wo der schädigende Beruf dauernd verlassen werden kann; unsere eigentliche Aufgabe liegt aber darin, die Oberhaut den Schädlichkeiten, die nicht zu umgehen sind, durch Milderung derselben und Abhärtung der Oberhaut anzupassen. Dazu ist ein sorgfältiges Eingehen auf die Art der physikalischen und chemischen Einwirkung derselben nothwendig. Bei den Wäscherinnen muss man für reichliche Einfettung sorgen, nachts ein Oelbad mit impermeabler Einwicklung geben und bei Tage mit dem Wachsstift vor und dem Einsalben nach jedem Waschen fleissig hantieren lassen. Beim Arbeiten mit ätzenden Alkalien, Kalk u. dgl., ist ein saurer Firnis, z. B. aus Collodium, Fettsäuren, rathsam und nach der unter Umständen mit Säuren (Essig) vorzunehmenden Reinigung ebenfalls gründliche Einfettung. Beim Arbeiten mit Säuren kommt umgekehrt ein Firnis von Wasserglas und das häufige Waschen mit alkalischer Seife zur Geltung; auch hier vollendet gründliche Einfettung die durch die Reinigung hervorgerufene Sprödigkeit. Im allgemeinen kann man den Grundsatz aufstellen: je mehr Fett, je besser. Ein nächtliches Oelbad macht die meisten Schädigungen des Tages und Reinigungsproceduren des Abends wieder gut. Die Fette und Salben haben aber noch weiter den Vorzug, dass sie zugleich als Vehikel für Medicamente dienen können, mit denen wir gleichzeitig die Oberhaut abhärten. Unter diesen verdient vor allem das Resorcin die allgemeinste Beachtung. Es desinficiert die Hornschicht und verwandelt dieselbe oberflächlich in eine sich an den Händen nur sehr langsam abstossende Schwarte, welche die Schädlichkeiten des Berufes zunächst in sich aufnimmt. Man beginnt mit schwach procentuierten Oelen oder Salben (2—5%) und steigt all-

mählich. Ich habe selbst eine 50%ige Salbe unter Umständen zu diesem Zwecke angewandt. Gleichzeitig ist bekanntlich Resorcin eines unserer besten antiekzematösen Mittel und beeinflusst daher die mit Ekzem complicierten Berufsschädigungen ebenfalls in günstigster Weise.

Nirgends besser hat der Arzt Gelegenheit, eine Dermatitis artificialis neben dem Ekzem zu studieren und gelegentlich sogar in ein Ekzem übergehen zu sehen; als wo er selbst Ekzeme mit starken äusseren Medicamenten behandelt. Insbesondere geeignet für dieses Studium ist das Chrysarobin. Aus der Chrysarobindermatitis, die mit einem tiefrothen, dann rothbraunen Hof der gesunden Haut an der Peripherie der ekzematösen Stellen beginnt, hat sich schon oft ein Ekzem entwickelt, womit dem Patienten, selbst wenn unterdessen ein altes Ekzem geheilt war, natürlich nicht gedient ist. Hierbei ebenso wie bei der Behandlung mit Pyrogallol heisst der erste Grundsatz: man lasse die Reaction der gesunden Umgebung nur eben sich entwickeln und heile sofort mit milden, eintrocknenden Mitteln (Zinkoxyd und Schwefel bei Chrysarobin, Ichthyol bei Pyrogallol) ab; nur dann arbeitet man rasch und sicher. Oft ist es auch nur die impermeable Bedeckung eines in voller Heilung, z. B. unter Zinkschwefelpaste befindlichen Ekzems, welche auf der gesunden Haut der Umgebung zuerst ein diffuses Erythem und eine Aufquellung der Hornschicht erzeugt. Beseitigen wir in diesem Momente die impermeable Bedeckung, so kann die Heilung ungestört bleiben; unterlassen wir es, so können sich vom heilenden Ekzemfleck aus Ekzempapeln und Bläschen zunächst an den Follikeln über die Umgebung ausbreiten, die sich dann vergrössern, zusammenfliessen und nun eine bleibende Ausdehnung des Ekzems zur Folge haben. Wer die Ekzembehandlung beherrschen will, muss auch unausgesetzt die gesunde Haut der Umgebung im Auge behalten und sie vor der präekzematösen Dermatitis bewahren. Die Mittel dazu sind verschieden, je nach der Beschaffenheit der Haut. Trockene und spröde Haut wird am besten mit Vaselin eingefettet, schwitzende und leicht geröthete eingepudert. Auch die Einleimung mit Zinkleim und Watte rund um die behandelten Ekzemstellen ist ein vorzügliches Mittel, um die Randdermatitis im Entstehen zu verhindern; man kann sie durch Gelanthcrême in vielen Fällen, so bei behaarten Individuen, ersetzen.

Wir haben nun zum Schlusse noch einige präekzematöse Dermatosen kurz zu besprechen, welche, ähnlich wie die Berufsschädigungen, direct in Ekzeme übergehen können und zum Theil auch von einigen Autoren selbst für Ekzeme gehalten werden. Daher ist auch hier eine genaue Differentialdiagnose wohl am Platze. Es sind die Hyperhidrosis pedum, die Intertrigo, die Miliaria und der Cheiropompholyx. Was zunächst die Hyperhidrosis pedum betrifft, so lassen sich, ehe man

die Affection mit Recht als eine ekzematöse bezeichnen kann, schon zwei gut geschiedene Perioden unterscheiden. Die erste unterscheidet sich in keiner Weise von der ungefähr ebenso häufigen und meistens auch mit ihr combinierten Hyperhidrosis oleosa manuum, bei der die Hände beständig blass, feucht und durch die übermässige Verdunstung kühl sind; es besteht weder Röthe, noch Jucken, noch Schmerz; kein unangenehmer Geruch macht sich bemerkbar. So würde es auch wohl bleiben, wenn die Füsse nackt getragen würden. Klima und Civilisation erfordern aber eine doppelte Bedeckung der schwitzenden Füsse mit Strümpfen und Stiefeln, welche jetzt an der Durchfeuchtung theilnehmen und dadurch der Haut der Sohle gefährlich werden, theils indem sie die erweichte Hornschicht mechanisch bearbeiten, theils indem sie einen stets mit Nährlösung getränkten guten Boden für Bacterien abgeben. Peinliche Sauberkeit und häufiger Strumpfwechsel vermögen daher die zweite Periode fernzuhalten. Wo sie eintritt, ist sie durch Maceration der Hornschicht auf den Contactflächen der Sohle mit Röthung und Empfindlichkeit beim Gehen gekennzeichnet. Dieselbe beginnt gewöhnlich auf der Hacke und zieht sich am Aussenrande der Sohle nach vorne bis auf die Plantarflächen der Zehen, fast immer in symmetrischer Weise. Das Nässen wird profus, zum Transspirat gesellt sich mehr und mehr seröses Exsudat, und die Affection fängt an, sich durch üblen Geruch bemerkbar zu machen. In einem beliebigen Zeitpunkte dieser zweiten Periode, häufig gleich anfangs, kann sich nun aber auch ein Ekzem an der Sohlenhaut einstellen und entweder allein seine eigenen Wege gehen oder mit der Hyperhidrosis am Fusse selbst, falls diese sich in höherem Grade ausbildet, zu einem einheitlichen Krankheitsbilde verschmelzen. Das Ekzem hat gewöhnlich den seborrhoisch-papulösen, seltener den nässenden Typus und beginnt im Gegensatze zur Hyperhidrosis meistens in der nicht zu den Contactflächen gehörigen Mitte der Fussohle, macht sich von Anfang an durch Jucken bemerklich, überschreitet nach aussen bald die Grenzen der Fussohle in der Richtung des Fussrückens und Unterschenkels und zeigt Schuppen-, Bläschen-, Krustenbildung, Epithelwucherung, Hyperkeratose und eventuell Parasteatidrose, je nach der vom Ekzem eingeschlagenen Entwicklungsrichtung. Ist gleichzeitig die zweite Periode der Hyperhidrosis stärker ausgebildet, so überwiegen an der Fussohle meist die ihr zugehörigen Erscheinungen, die macerierte Sohlenhaut stösst sich in grossen Lamellen ab und ist sehr empfindlich, während an der Peripherie die Proruptionen des Ekzems das Bild beherrschen, welches man in seiner Eigenheit rein am Unterschenkel zu sehen bekommt.

Diese Schilderung zeigt schon, dass wir die zweite Periode der Hyperhidrosis pedum trotz der überwiegenden Macerationserscheinun-

gen nicht als ein Ekzem nach unserer Definition ansehen können, sie ist eine präekzematöse Dermatose. Das Bindeglied zwischen ihr und dem eventuell secundär hinzutretenden Ekzem ist die Maceration der Hornschicht durch die Hyperhidrosis. Auch bei dieser finden sich constant eigenthümliche Organismen (Bacterium foetidum Thin), denen aber nicht die Fähigkeit innewohnt, die Affection über die Contactflächen hinauszutragen. Ausser dem Nässen und der Maceration der Hornschicht fehlen ausserdem alle Kriterien des chronischen Ekzems, vom Jucken bis zur Epithelwucherung. Das Nässen ist und bleibt grösstentheils die Folge übermässiger Transpiration; wie viel Serumbeimischung in den nicht mit Ekzem complicierten, reinen Fällen überhaupt vorhanden ist, muss noch genauer untersucht werden.

Die Behandlung der Hyperhidrosis vermag mit Leichtigkeit die lästigen Symptome der zweiten Periode in die der ersten zu verwandeln, theils durch Reinlichkeit, häufigen Wechsel und Desinfection der Strümpfe, schweissaufsaugende Mittel, Aetzung der ganzen Fussohle mittels Salicylsäure, Resorcin, Chromsäure, Höllenstein, Salpetersäure, Salzsäure u. s. f., aber es wird ihr sehr schwer, die vasomotorisch-functionelle Anomalie der ersten Periode zu beseitigen. Am meisten Erfolg habe ich in dieser Richtung zu verzeichnen gehabt mit nasskalten, zweimal täglich wiederholten Abreibungen der Haut der Füsse, Tragen von Senfmehl und ähnlich epispastischen Pudern in den Strümpfen, Application von Salben, die nach dem Schema der Frostsalben construiert sind, z. B. Ichthyol-, Terpentin-, Kampfersalben.

Nach der ausführlichen Betrachtung der Hyperhidrosis pedum kann ich mich in Bezug auf die Intertrigo umso kürzer fassen. Denn cum grano salis lässt sich alles Gesagte auf diese übertragen, die übermässige, vielleicht abnorme permanente Secretion von fettigem Schweiss besteht auch hier, die mechanische Läsion durch das Schuhwerk wird hier durch den Contact und die Reibung der Hautfalten gegeneinander ersetzt; auch hier besteht ein erstes inoffensives Stadium der stärkeren Secretion ohne alle Entzündungssymptome bei vielen Menschen zeitlebens. Dasselbe geht, am öftesten in der Afterfalte nach langen Märschen, zwischen Schenkel und Hodensack, in der Inguinalfalte und unter den Brüsten bei fettleibigen Personen, in die zweite Periode über, bei welcher dauernd die Haut maceriert und hyperämisch ist, genau soweit der Contact der Hautfalte reicht, Schmerz und foetider Geruch sich einstellt und die Haut für Einnistung von Ekzemen präpariert ist. Die Intertrigo ist aus denselben Gründen wie die Hyperhidrosis pedum eine präekzematöse Dermatose und kein Ekzem. Die sich an dieselben anschliessenden Ekzeme werden uns im Capitel des intertriginösen Ekzems eingehender beschäftigen. Man beseitigt die Intertrigo im zweiten Stadium am besten

durch Trockenhalten mittels Zinkoxyd-, Schwefel-, Ichthyolpudern, Watteeinlagen, Suspension des Hodensackes und der Brüste, in hartnäckigen Fällen durch Zinkschwefel-, respective Ichthyolpasten. Bei Säuglingen ist die Reinigung mit Oel statt mit Wasser vorzunehmen und am besten die stets feuchte Windel ganz fortzulassen. Die Mittel können und müssen hier, der viel dünneren Oberhaut entsprechend, milder sein als bei der Hyperhidrosis pedum.

Die Miliaria alba und rubra verlaufen acut, entstehen auf einmal in flächenhaft sehr ausgedehnten Schüben besonders am Rücken und Bauch und im Anschlusse an starke Schweissausbrüche, in Gestalt kleinster rother Papeln mit punktförmigen, wenig juckenden Bläschen auf der Spitze, welche ihren Inhalt nicht entleeren, nicht confluieren, die zwischenliegende Oberhaut nicht in Mitleidenschaft ziehen und in zwei Tagen spätestens mit Exfoliation abheilen. Diese Definition enthält in jedem Punkte einen triftigen Gegengrund, der uns verhindert, die Miliaria unter die Ekzeme einzureihen. Hebra konnte sie bloss auf Grund der bei ihr vorkommenden Bläschen zu seinem Ekzem stellen; in diesem Gemisch von Willanschem und Rayer'schem Ekzem hatte auch die acute Bläscheneruption der Miliaria Platz; ja, es hatte für Hebra sogar eine principielle Wichtigkeit, sie daselbst unterzubringen, da er sie als eine rein äusserliche Folge übermässiger Schweissecretion erkannt und sie daher definitiv von der mit ihr vermischten Crystallina getrennt hatte, wobei übrigens auch letztere ihren mystischen, metastatischen Nimbus verlor. Die Histologie hat dann in der Folge gezeigt, dass die Miliaria ihrem Bau nach zu den Impetigines gehört, mithin wahrscheinlich nicht durch chemischen Reiz beim Schwitzen entsteht, sondern durch einen Schweissorganismus, dass sie andererseits aber auch mikroskopisch nicht zum chronischen Ekzem gehört und nur eine gewisse Aehnlichkeit mit dem acuten Impfbläschen des Ekzems aufweist. Sie ist aber, da sie auf dem Boden einer durch Schweiss macerierten Hornschicht entsteht, sehr wohl imstande, dieselbe für Ekzemorganismen zu präparieren und daher eine präekzematöse Dermatose, die nicht selten in Ekzem übergeht. Dann heilen die meisten Bläschen der Miliaria durch Eintrocknung ab; nur an bestimmten Stellen, wo Ekzemorganismen sich eingenistet haben, vergrössern sich Papeln und Bläschen und confluieren unter Verdickung und Abschuppung der zwischenliegenden Haut zu juckenden, meist seborrhoischen Ekzemflecken. Die Behandlung der Miliaria mit eintrocknenden Pudern beugt stets der Entwicklung eines Ekzems aus derselben vor.

Sehr nahe durch ihre Beziehung zum Schwitzen steht der Miliaria eine andere Bläschenart, die Cheiropompholyx von Hutchinson (Pompholyx Robinson, Dysidrosis T. Fox), von welcher die Untersuchungen von Santi und Williams in meinem Laboratorium in Uebereinstimmung

mit Robinson gezeigt haben, dass sie eine serofibrinöse Impetigo und nicht, wie Tilbury Fox glaubte, eine Affection der Schweissdrüsen ist. Sie unterscheidet sich vom vesiculösen Ekzem der Hohlhand sehr beträchtlich. Die stark juckenden Bläschen haben ihren typischen Sitz an den in Contact befindlichen Seiten der Finger und weiterhin der ganzen Palmarfläche der Finger und Hand, sind klar, rundlich, sagokornähnlich, werden grösser, oft viel grösser als Ekzembläschen, ohne sich zu trüben und zu platzen, confluieren im Verlaufe von ein bis zwei Wochen, worauf die Affection durch Abstossung dicker Hornlamellen endet. Die Haut zwischen den Bläschen bleibt gesund, ist sogar meistens nicht einmal geröthet; die Oberhaut erweicht nicht, bildet keine Krusten und nässende Herde. Die Affection geht nicht auf den Handrücken über und zeigt keine der dem chronischen Ekzem eigenen Symptome der Akanthose, Hyperkeratose und Parasteatidrose; sie tritt bei dazu disponierten blassen, stark schwitzenden Individuen in längeren Intervallen auf und hat einen typischen spontanen Ablauf in zwei bis drei Wochen. Trotz aller dieser ekzemunähnlichen, höchst charakteristischen Züge wird sie, bloss auf die Existenz von Bläschen hin, von vielen Autoren noch zum Ekzem gerechnet, nach den Anschauungen Hebras ja mit Recht. Wo sie häufig vorkommt, wie in England, ist auch ihr Uebergang in einen universellen Ausschlag und in Ekzem beobachtet worden, was ich bisher allerdings nicht gesehen habe. Danach gehört sie zu den präekzematösen Dermatosen. Die Behandlung ist bisher noch ziemlich undankbar. Aufstechen der Bläschen, Seifenbäder und Pinseln mit spirituöser Höllensteinlösung haben sich mir noch am besten bewährt.

III. Ekzemtypen ohne bestimmten Gesammtverlauf.

A. Anfangstypen (Invasions- und Proruptionstypen).

1. Ekzema erythemato-squamosum.

Der rothe, schuppende Fleck ist der allerhäufigste Anfangstypus des Ekzems; er entspricht der geringsten Reizung durch den Ekzemorganismus und kann als solcher ebensogut ein rasch erledigtes Uebergangsstadium zu irgend einem Höhetypus darstellen, wie die einzige und bleibende Form des Ekzems bis zu seiner Heilung. Gewöhnlich, jedoch nicht immer sind die Flecke gegen die gesunde Haut gut abgesetzt; sie zeigen eine schwach röthliche Farbe und eine feinschuppige oder lediglich rauhe, abnorm trockene und rissige Beschaffenheit der Hornschicht. Wo letztere stellenweise abblättert, tritt eine dunklere, bläulichrothe, trockene oder feuchtglänzende Fläche zutage. Sie werden vom Patienten häufig lange

Zeit nicht bemerkt oder verrathen sich nur durch ein schwaches, periodisch einsetzendes Jucken.

Wo sie als Pioniere des Ekzems die bis dahin ekzemfreie Haut befallen, schliessen sie sich mit Vorliebe an solche Schädigungen der Haut an, die nur eine übermässige Entfettung, eine sogenannte spröde Haut herbeiführen, wie das berufsmässige Waschen, der übermässige Gebrauch von Seifen. Einer ihrer Prädilectionsorte ist daher das Handgelenk und der Vorderarm. Am Kopfe bevorzugen sie die weniger fettreichen Partien: Stirn, Schläfen, Augenlider, Ohr- und Halsgegend; an den Genitalien: Vorhaut und Scrotum. Wo sie als Proruptionen um ältere, im Höhestadium befindliche Ekzeme sich zeigen, sind dieses besonders verrucöse und callöse, sodann aber auch seborrhoische, pityriasiforme, papulierte und psoriatiforme Herde.

Hin und wieder bedecken sie in nahezu symmetrischer Weise grosse Strecken des Körpers, die Extremitäten öfter als den Rumpf, die Streckseiten öfter als die Beugeseiten, in grossen rundlichen, ziemlich scharf abgesetzten Herden; seltener fliessen sie zu einer ausgedehnten, gerötheten, schuppigen Fläche zusammen.

Das Ekzema erythemato-squamosum kann sich in sämmtliche, im Folgenden zu beschreibende Höhetypen umwandeln und an verschiedenen Theilen des Körpers verschiedene Umwandlungen eingehen. Es heilt durch Abblassen und Ersatz der schuppigen Oberfläche durch normale Hornschicht.

Histologisch ist es durch eine sehr geringe oberflächliche Dermatitis, ein parenchymatöses Oedem der Stachelschicht und Parakeratose der Hornschicht charakterisiert. Bacteriologisch habe ich öfters das Vorkommen des Triclimactericus eczematis tenuis, aber auch anderer Organismen in den Schuppen constatiert.

Zur Heilung genügen nicht immer milde Zinkoxydsalben und -Pasten. Man muss denselben häufig Resorcin, Ichthyol, Theer oder selbst Chrysarobin, allerdings nur in schwachen Dosen, zusetzen. Als gutes Vehikel hat sich im allgemeinen bei dieser Form der Gelanthcrême bewährt.

2. Eczema papulo-vesiculosum.

Eine höher ausgebildete Anfangsform des Ekzems stellt der papulovesiculöse Typus dar. Es treten scheinbar unregelmässig zerstreut, doch meist den Follikelmündungen genau entsprechend, allerkleinste, gerötheten Papeln auf, zwischen denen die Hautoberfläche nicht normal, sondern verdickt, etwas erhaben, feinschuppig oder trocken, rauh und rissig ist. Durch diese diffuse umschriebene Oberhauterkrankung werden gruppenweise zusammenstehende Papeln zu Ekzemflecken vereinigt, die ein unregelmässig höckeriges, röthliches oder grauröthliches Ansehen besitzen und in

denen die Follikelmündungen sich meistens noch als röthere und erhabene Punkte abheben. Sehr bald zeigen sich auf diesen Ekzemflecken unregelmässig zerstreut, bald den Rand, bald die Mitte bevorzugend und keineswegs den Follikelmündungen entsprechend, sehr kleine, eben mit blossem Auge wahrnehmbare, helle Bläschen, die eben so rasch, wie sie gekommen sind, wieder eintrocknen können, selten länger als einen Tag sichtbar sind. Sie hinterlassen beim Abtrocknen kleine Schüppchen oder Krüstchen, die durch ihre mehr weisse oder braune Färbung dem Ekzemfleck ein buntes Aussehen verleihen. Das Jucken dieser Flecke ist bedeutender als das der erythemato-squamösen Flecke.

Man findet diese Form, wenn es sich um bis dahin ekzemfreie Häute handelt, häufig im Anschlusse an Gewerbeschädigungen der unreinlichen Handwerksarten (Krämer, Maurer, Polierer etc.), in der Umgebung stark secernierender Ulcera, intertriginöser Hautstellen, nach feuchten Umschlägen, im Anschlusse an Otorrhoen, Diarrhoen der Kinder u. s. f. Wo sie als Proruption von bereits bestehenden Mutterherden ausgeht, sind dieses meistens nässende, crustöse, herpetoide, intertriginöse Ekzeme.

Eine besondere, rein vesiculöse Modification erleidet dieser Anfangstypus an der follikelfreien, mit dicker Hornschicht bedeckten Palma manus und Planta pedis. Statt der Papeln und Bläschen auf rauhen, schuppigen Flecken treten hier Gruppen von Bläschen auf, welche die dicke Hornschicht etwas vorwölben, während Papeln und Schuppen ganz fehlen. Diese Modification juckt gewöhnlich stark.

Histologisch ist das Eczema papulo-vesiculosum durch eine diffuse, aber von Punkt zu Punkt an Intensität wechselnde Parakeratose charakterisiert, die an den Follikelmündungen gipfelt. Die Dermitis ist gering, die Spongiose, verschieden stark ausgebildet, führt an einigen Stellen zur Bläschenbildung. Der Bläscheninhalt ist frei von Organismen, dagegen findet man solche regelmässig an Stelle der folliculären Papeln, am öftesten den Diclimactericus albus flavens.

Das Eczema papulo-vesiculosum bleibt, wenn es nicht alsbald abheilt, gewöhnlich nicht als solches bestehen, sondern wandelt sich in einen der feuchten oder trockenen Höhetypen um, insbesondere in ein Eczema crustosum, madidans, herpetoides oder callosum. Die Modification des Handtellers und der Fussohle geht in das Eczema palmare über. Nur selten verharrt es wie das Eczema erythemato-squamosum lange Zeit in statu quo; es sind das Fälle, die ausnahmsweise wenig jucken. Ein wesentlicher Factor bei der Umwandlung in einen der Höhetypen ist das Kratzen, welches ebensowohl die Vermehrung der Spongiose wie die der Hyperkeratose begünstigt.

Bei der Behandlung dieser Anfangsform sind die Zinkschwefelpaste und überhaupt austrocknende Mittel am Platze. Sie stillen hier das Jucken

besser als Theer. Vor allem ist Ichthyol als Zusatz zu Zinkpasten wirksam, aber auch das gelbe Quecksilberoxyd. Bei hartnäckigeren Fällen ist das Ung. resorcini compositum indiciert.

3. Acutes Impfbläschen des Ekzems.

Die Beschreibung der Anfangstypen des Ekzems wäre unvollständig ohne die Erwähnung des von mir sogenannten Impfbläschens des Ekzems, der einzigen unter allen ekzematösen Efflorescenzen, welcher der Titel eines „acuten Ekzems" von rechtswegen beigelegt werden könnte. Denn ihr Verlauf ist ein typischer, kurzer, in wenigen Tagen vollendeter; ausserdem fehlen ihr aber auch alle charakteristischen Symptome des chronischen Ekzems: die Parakeratose, Spongiose und Akanthose. Man könnte ihr daher mit Recht den Namen Ekzem überhaupt entziehen, mit welchem sie nur die ätiologische Einheit verbindet. Denn diese Bläschenart enthält regelmässig dieselben Organismen, welche man in den ihr benachbarten chronischen Ekzemflecken findet, und stellt sogar die einzige beim Ekzem vorkommende Bläschenart dar, welche in constanter und typischer Anordnung Organismen aufweist. Ausserdem kennen wir jetzt eine Gruppe von bläschenförmigen Oberhautkatarrhen, die von mir geschaffene neue Gruppe der Impetigines, in welche dieses „acute Bläschen beim Ekzem" genau genommen hineingehört, wenn man sich nur von den histologischen und bacteriologischen Kriterien leiten lässt, wie ich das auch schon bei der ersten Beschreibung desselben[1]) auseinandergesetzt habe. Wenn ich trotzdem den Namen Impetigo oder impetiginöses Ekzem grundsätzlich bei dieser Bläschenform vermieden habe, so geschah es, um die nach hundertjähriger Confusion endlich erreichte Klarheit in den Definitionen der Impetigines einerseits, des Ekzems andererseits, welchem der bequeme Ausdruck impetiginöses Ekzem so lange als Deckmantel hatte dienen müssen, nicht wieder durch eine ähnliche Namengebung von neuem heraufzubeschwören. Ausserdem besitzt das „acute Impfbläschen" des Ekzems keine Sonderexistenz als eine eigene Ausschlagsform, wie die übrigen Impetigines, die sich nur als solche fortpflanzen. Es existiert vielmehr nur im Anschlusse an ein schon bestehendes chronisches Ekzem, gemischt mit dessen Efflorescenzen, und als ein gefährlicher Pionier für die umliegende gesunde Haut; entweder geht es rasch zugrunde und heilt definitiv ab, oder es hinterlässt eine kleine coccenhaltige Schuppe, welche wiederum das Centrum eines späteren chronischen Ekzemfleckes werden kann. Es bildet also nur ein kurzes, vorübergehendes Intermezzo in dem sonst von Anfang an chronischen Ekzemprocesse. Da dieses so abweichende Bläschen aber nun doch einen Namen haben musste, benannte ich es mit dem

[1]) Histopathologie der Haut, S. 194.

nicht misszuverstehenden Ausdrucke „acutes Impfbläschen", nachdem ich gefunden hatte, dass es histologisch und bacteriologisch identisch ist mit dem durch Einimpfung von Ekzemorganismen auf der menschlichen Haut erzeugten Impfbläschen. In diesem Namen kommt der Gegensatz zum chronischen Ekzem durch das Beiwort acut, die parasitäre und zugleich traumatische Natur durch das Wort Impfbläschen zum Ausdrucke, und indem man vom Impfbläschen des Ekzems spricht, sagt man zugleich, dass es noch nicht selbst Ekzem sei. Nachdem ich vor zehn Jahren zuerst an einige Tage alten, senfkorngrossen Impfbläschen mit trübem Inhalte und ausgeprägtem Entzündungshofe den histobacteriologischen Status dieser Bläschen studiert, habe ich sehr vielfach Gelegenheit gehabt, dasselbe klinisch, histologisch, bacteriologisch und experimentell zu untersuchen. Ich konnte sogar zeigen, dass unter günstigen Umständen um einen durch künstliche Einimpfung mit Ekzemorganismen auf menschlicher Haut erzeugten papulösen Ekzemherd spontan an den umliegenden Follikeln Impfbläschen auftreten, die den Coccus des Mutterherdes in Reincultur enthalten.[1]) Bei der künstlichen Impfung, die natürlich mit mehr Coccen ausgeführt wird, als die Natur bei der spontanen Uebertragung gebraucht, tritt also das acute Impfbläschen zuerst als Invasions- und dann sehr bald als Proruptionstypus auf. Beim spontanen Ekzem sehen wir es nur als Proruptionstypus hin und wieder auftreten, und daher im allgemeinen selten. Auch diese relative Seltenheit des Impfbläschens beim chronischen Ekzem, die sie „pathologisch im hohen Grade interessant, aber durchaus nicht charakteristisch für den ekzematösen Status" erscheinen lässt, habe ich seinerzeit ebenso scharf betont, wie den Umstand, dass sie allein von allen Ekzembläschen Coccen enthalten. Ich war daher nicht wenig erstaunt, als ich aus den Arbeiten von Veillon[2]) und Kreibich[3]) ersah, dass diese Autoren die Thatsache, dass die Bläschen des chronischen Ekzems im allgemeinen coccenfrei seien, für eine neue hielten und mir gegenüber zur Geltung bringen zu müssen glaubten. So sehr ich ihre fleissigen und umsichtigen Arbeiten als solche anerkenne, kann ich ihnen den Vorwurf doch nicht ersparen, dass sie meine Darstellung der Bläschen des chronischen Ekzems sich nicht genügend angesehen haben, um dagegen zu polemisieren. Im Gegentheile kann ich mit ihrem Resultat gerade sehr zufrieden sein; denn ich habe zehn Jahre früher in einer noch

---

[1]) Unna, Ueber die ätiologische Bedeutung der beim Ekzem gefundenen Coccen. Monatshefte f. prakt. Derm. 1900, Bd. 31, und Demonstration auf dem Pariser Congresse (Präparate, Culturen und Abbildungen).

[2]) Veillon, Recherches bactériologiques sur l'eczéma. Annales de Derm. et Syph. 1900, p. 683.

[3]) Kreibich, Sur la nature parasitaire des eczèmes. Annales de Derm. et Syph. 1900, p. 569.

viel bacterienfroheren Zeit als heute allein durch mikroskopische Untersuchung gefunden, was niemand damals wusste und ahnte, ja nicht einmal a priori annehmen konnte, dass alle Bläschen des chronischen Ekzems bacterienfrei sind, und hatte das einzige Bläschen, bei dem ich im Gegensatze dazu fand, dass Coccen darin vorkämen, vorsichtigerweise von den gewöhnlichen Ekzembläschen durch Schilderung, Definition und Namen getrennt. Der einzige Unterschied zwischen Veillon und Kreibich einerseits und mir andererseits liegt also nur darin, dass ich diese besondere Bläschenart, deren besondere Stellung gerade ich kennen lehrte, immer wieder finde, während jene Autoren sie nicht finden. Um diesen Punkt aufzuklären, veranlasste ich Herrn Dr. Warde, das acute Impfbläschen zu studieren, und er hat im letzten Jahre bei allen geeigneten Fällen meiner Klinik und Poliklinik alle Bläschenarten des Ekzems bacteriologisch geprüft. Es hat sich dabei herausgestellt, dass alle kleinen hellen Bläschen mit klarem Inhalte, welche an Follikelmündungen liegen, vom ersten Momente an, wo sie sichtbar werden, bacterienhaltig sind. Herr Dr. Warde fand bei den verschiedenartigsten spontan mit Bläschenschüben fortschreitenden Ekzemen also dasselbe, was ich bei den spontan von einem künstlich erzeugten Ekzemfleck ausgehenden Bläschenschüben gefunden hatte. Will man hiernach das „acute Impfbläschen des Ekzems“ finden, so hält man sich am sichersten an die klar aufschiessenden, eben sichtbar werdenden folliculären Bläschen in der Umgebung eines älteren Ekzemfleckes. Diese Thatsache ist für die spontane Ausbreitung eines Ekzems sehr wichtig. Sie lehrt, dass in der Umgebung jedes Ekzems die Follikelmündungen, auch wenn sie normal erscheinen, verdächtig sind, bereits Ekzemorganismen zu enthalten, die nur einer Verbesserung des Nährbodens bedürfen, um ein Bläschen und ein coccenhaltiges Schüppchen zu bilden. Es ist ja auch sehr plausibel, dass die von einem Ekzem durch Kleiderreibung, den kratzenden Nagel etc. transportierten Organismen an den Follikeln der Umgebung am ehesten haften bleiben.

Klinisch geht das acute Impfbläschen des Ekzems nicht direct in einen der Höhetypen über, sondern es bildet sich unter günstigen Umständen an seiner Stelle zunächst eine der beiden chronischen Anfangstypen, ein Fleck des erythemato-squamösen oder papulo-vesiculösen Typus. Das am raschesten wirkende Heilmittel des Impfbläschens ist die Zinkschwefelpaste mit oder ohne Zusatz von Ichthyol.

B. Höhetypen (Acmetypen).

α) Ubiquitäre Höhetypen.

1. Eczema crustosum.

Das crustöse Ekzem ist die häufigste und wichtigste unter den nässenden Formen der kindlichen Haut; sie ist daselbst viel häufiger als beim Erwachsenen. Es erklärt sich das aus den Besonderheiten dieses Ekzemtypus, die in einer excessiven Ausbildung der serösen Exsudation und einer besonders raschen Gerinnung des Exsudates bestehen. Die rasche Gerinnung heftet das Serum an die Haut, häuft es hier zu dicken, geschichteten und nur durch spärliche Lagen von Hornzellen getrennten Massen, den Krusten, auf, die fest an der Oberhaut haften, da sie direct in ebenfalls geronnenes Exsudat der spongiös entarteten Stachelschicht übergehen. Mit diesen Ausläufern wurzelt die Kruste wie mit Füsschen fest in der erkrankten Stachelschicht; hebt man die Kruste gewaltsam ab, so sickert daher momentan Serum in grossen Mengen nach und bildet sofort eine neue Kruste. Am dicksten werden die Krusten dort, wo das Exsudat sich zwischen längere und steife Haare ergiesst und an diesen sich hinaufziehen kann, am behaarten Kopf, im Barte, den Augenbrauen. Auch deshalb sind behaarte Regionen der Lieblingsplatz dicker Krusten, da bei ihnen das Deckepithel relativ dünn ist und von einer starken Exsudation leicht durchbrochen werden kann. So finden wir denn das crustöse Ekzem fast regelmässig als Höhestadium sich aus den seborrhoischen Anfangs- und Höhetypen des Kinderkopfes entwickeln. Das crustöse Ekzem ist aber durchaus nicht allein an behaarte Regionen und das kindliche Alter gebunden; wo zartes Deckepithel mit starker Gerinnungsfähigkeit des Serums zusammentrifft, kann es überall sich ausbilden. Man trifft es bei jugendlichen Personen zuweilen in diffuser Verbreitung über den Handrücken, Vorderarme und Oberarme, Fussrücken und Unterschenkel, bei Säuglingen in Fortsetzung der Krusten des behaarten Kopfes über Gesicht und Hals verbreitet. Die letztere Form hat als Crusta lactea in älteren Zeiten eine traurige Berühmtheit erlangt und wurde, da ihre Behandlung Mühe erfordert, allzuoft zu einem Noli me tangere gestempelt. Thatsächlich gibt es aber viel schlimmere Formen, wo das crustöse Ekzem allmählich die gesammte Körperoberfläche mit Ausnahme der Handfläche, Fussohle und Gelenkbeugen überzieht, eine sehr hinfällige, zarte Oberhaut es nicht zu einer widerstandsfähigen Hornschicht kommen lässt, und die Kranken sowohl durch die grossen Serumverluste wie durch fast immer sich einstellende Furunkel und Lymphangitiden sehr geschwächt werden.

Die gewöhnlichen Fälle von umschriebenem crustösen Ekzem sehen aber bedeutend schlimmer aus, als sie es in Wirklichkeit sind. Die Krusten,

an und für sich honiggelb und transparent, färben sich durch blutende Kratzeffecte rothbraun, durch Einnisten von Eiterorganismen, insbesondere Streptococcen, unter Erweichung grünlichgelb, durch Schmutz und Medicamente in allen Farben, und aus diesen abschreckend hässlichen Masken schauen die Kinder meistens erstaunlich vergnügt in die Welt hinein. Ihr Leiden beginnt erst mit der Behandlung, die, wenn sie überhaupt nützen soll, nicht allzu zart sein darf. Denn unangerührt ist die Kruste zunächst für die kranke Oberhaut ein natürlicher Schutz. Man würde sie am besten sitzen lassen, wenn ihre Entfernung sich nicht nach zwei Seiten hin nothwendig machte. Denn einerseits verhindert sie die Einwirkung unserer Mittel auf die kranke Oberhaut, andererseits bildet sie selbst den natürlichen und daher vorzüglichsten Nährboden für die Organismen des Ekzems und die der Eiterung, die an den überall auftretenden Rissen und Spalten der Krusten sich üppig vermehren, der Wärme und Feuchtigkeit entgegen in die Tiefe wachsen und zur Verschlimmerung des Ekzems und zu Complicationen Anlass geben.

So zieht sich ohne erfolgreiche Behandlung der Verlauf des crustösen Ekzems in unbestimmter Weise in die Länge. Es nimmt seinen Ursprung meistens aus einem papulo-vesiculösen Flecke der Kopfhaut bei Kindern, des Bartes bei Erwachsenen. Ist einmal irgendwo der crustöse Typus erreicht, so schreitet — wahrscheinlich weil die Infectiosität der Organismen in den Krusten zunimmt — die periphere Verbreitung rascher fort, mehr sprungweise durch Autoinoculationen, die dann häufig auch den Typus des „acuten Impfbläschens“ zeigen, als durch continuierliches Fortkriechen. Bei diesen Proruptionen werden bestimmte Gegenden, so die leicht hyperämische Gegend der Wangenmitte, bevorzugt, andere Gegenden, die schwer beim Kratzen zu erreichen sind (Rücken), gegenüber den leicht erreichbaren (Handrücken) gemieden. Beim allmählichen Fortschritt auf leicht schwitzende Regionen, wie die Gelenkbeugen, den Hals, ändert sich auch meistens der Typus zum nässenden oder intertriginösen, wenn das Ekzem nicht vor denselben stille steht. Mit einer solchen Umwandlung ist stets eine grössere Hartnäckigkeit und leichteres Recidivieren verbunden. Die bösartige Form des universellen, crustösen Ekzems stellt sich der Regel nach nur nach langem Bestande umschriebener Formen und bei geschwächten Individuen mit besonders zarter und vulnerabler Oberhaut ein. Beim Abheilen des crustösen Ekzems bleiben mit grosser Regelmässigkeit umschriebene Reste in Gestalt der gewöhnlichen Anfangstypen zurück.

Die Diagnose macht eigentlich nur gegenüber der Impetigo vulgaris wirkliche Schwierigkeiten, so lange es sich, z. B. am Kopfe oder Barte, um vereinzelte, runde, in weiten Abständen getrennt stehende Krusten handelt. Auch die Krusten der Impetigo vulgaris können alle genannten

Farben- und Consistenzverschiedenheiten zeigen, in ihrer Nähe befinden sich hin und wieder rasch vergehende Impfbläschen, die denen des Ekzems entsprechen und ähnlich sind. Für Ekzem spricht es in allen Fällen: 1. wenn die Affection an einer Stelle sich diffus ausbreitet, und 2. noch mehr, wenn sie in andere Formen, wie die papulo-vesiculöse, die erythemato-squamöse, die fissurierte, die nässende, übergeht. Auch schon das blosse Vorkommen dieser oder anderer Ekzemformen an anderen Körperstellen spricht zu Gunsten der ekzematösen Natur der Krusten; denn die klinische Erfahrung hat in Uebereinstimmung mit der bacteriologischen Analyse der letzten Jahre gezeigt, dass die wirkliche Mischung beider Affectionen viel seltener ist, als man gemeinhin annimmt. Positiv für Impetigo vulgaris spricht es: 1. wenn die Krusten die Prädilectionsstellen dieser Krankheit: Gesicht, Umgebung der Schleimhauteingänge, Finger- und Handrücken, einnehmen, 2. das polycyklische Zusammenfliessen der Krusten mit scharfen, regelmässigen Contouren, 3. die auffallende, regelmässig vorhandene und überall gleichmässig ausgebildete Röthe nach Abfall der Krusten, 4. das Fehlen des Juckens, 5. das Vorhandensein weicher, stark geschwollener Drüsen. In allen Fällen wird die Diagnose mit der Zeit klar, indem der acute oder subacute Verlauf und das Verharren an den Prädilectionsstellen die Impetigo vulgaris, der chronische Verlauf und diffuse Ausbreitung das Ekzem beweisen, bei einer eventuellen Mischinfection auch nur das letztere mit seinen besonderen Symptomen übrig bleibt. Die bacteriologische Differentialdiagnose wird natürlich in Zukunft in allen Fällen die letzte Entscheidung geben; zur Zeit ist dieses Hilfsmittel noch allein in den Händen weniger, hierin geschulter Specialärzte.

Ausser der Impetigo vulgaris ist beim crustösen Ekzem des Kopfes diagnostisch noch das Vorkommen von Kopfläusen zu beachten, da diesen früher allgemein und jetzt noch in manchen Lehrbüchern ein Antheil bei der Erzeugung des Ekzems zugeschrieben wurde, und man also Ekzeme mit Läusen von solchen ohne dieselben sorgfältig unterschied. Die Pediculi capitis bilden nur eine harmlose Complication des crustösen Ekzems, besonders bei ärmeren Patienten weiblichen Geschlechtes. Sie nisten sich gewöhnlich dann am Hinterkopfe ein, wenn wegen der Krustenbildung daselbst die Haare nicht gut gekämmt werden und sich zu einem schützenden Gehäuse für sie verfilzen. Sie wandern in demselben unablässig umher und heften ihre Nisse an die Haare am Fusspunkte derselben an, so dass man an der Höhe des Sitzes der Nisse später die Zeit abmessen kann, welche seit der Invasion der Pediculi verflossen ist. Sie erzeugen weder Ekzem, noch eine vesiculöse Krankheit eigener Art, analog der Krätze, und sondern nicht einmal eine reizende, juckende Substanz ab. Ihre ganze Harmlosigkeit studiert man am besten, wenn einmal in der praxis aurea gelegentlich eines längeren Krankenlagers und vernachlässigter Kopfpflege

sich Pediculi capiti ohne jedes Ekzem eingestellt haben; solche Fälle erzeugen gewöhnlich in der Umgebung eine Panik, die der Komik nicht entbehrt. Die Furcht vor den Läusen hat aber im allgemeinen das Gute, dass diese Fälle wenigstens rasch und energisch behandelt werden und selbst das Abschneiden des langen Kopfhaares nicht gescheut wird. Die darauf gegebenen Begiessungen und nächtlichen Oelbäder des Kopfes mit impermeabler Kappe und einer Mischung von Petroleum und Oel (1 : 4) tödten allerdings die Läuse, beseitigen die Borken und wirken zusammen mit den täglichen Seifenwaschungen auch ekzemheilend. Aber wer sich die Mühe gibt, nach dieser Behandlung die Kopfhaut genauer anzusehen, wird an einzelnen Stellen die Ekzemreste in Form der gewöhnlichen Anfangstypen wahrnehmen, von denen dann auch oft genug das Ekzem allein von neuem seinen Verlauf beginnt.

Die Therapie des crustösen Ekzems richtet man am besten nach Art der soeben beschriebenen ein. Je mehr Oel und Fette zugeführt werden, um so besser. Am Kopfe ist bis zum Abfalle der Krusten ein Oelbad mit Badekappe nöthig. Wo bei Säuglingen die Haare nicht genieren, kann man sofort den Zinkichthyolsalbenmull applicieren, am besten ebenfalls unter Guttaperchapapier oder Badekappe. Im Gesichte und an den Ohren, am Barte nach dem Rasieren wird Zinkichthyolsalbenmull aufgebunden. Das crustöse Ekzem der Naseneingänge, des äusseren Gehörganges erfordert Einlage von Salbenmullröhrchen. Wo die Haare dick und lang sind und nicht entfernt werden dürfen, wie bei Frauen am Kopfe, bei Männern im Schnurrbart, muss eine weiche Paste, z. B. eine Zinkoxydmehl-Vaselinpaste mit Ichthyol- oder Schwefelzusatz eingerieben und darüber — wenigstens nachts — in Oel getränkte Watte impermeabel niedergebunden werden. Am Mons pubis appliciert man ölgetränkte Watte über solcher Paste und eine mit Guttaperchapapier an der betreffenden Stelle gefütterte Schwimmhose. An Händen und Füssen ist Einbindung mit Salbenmull das beste. Es ruft bei den Laien jedesmal Erstaunen hervor, wie rasch unter einer solchen mit viel Fett, Compression und milden eintrocknenden Mitteln operierenden Behandlung crustöse Ekzeme von abschreckendster Form und langem Bestande abheilen; die verhältnismässig leicht zu erreichende Heilung ist für den Arzt der Beweis, dass es sich bei dieser Form in der That nur um leichte Oberhautveränderungen, eigentlich nur um eine zu grosse Zartheit der Oberhaut handelt, und dass die Schwierigkeit der Behandlung bei den nun folgenden Höhetypen in der excessiven Ausbildung anderer Symptome, wie der Spongiose, Akanthose, Hyperkeratose, zu suchen ist. Immerhin ist auch die rasch zu erreichende Heilung des crustösen Ekzems nur eine vorläufige, wenn man den Ekzemresten nach derselben keine genügende Beachtung schenkt.

2. Eczema madidans.

Mit Eczema madidans, als einem nicht misszuverstehenden und von altersher gebräuchlichen Namen, bezeichne ich jenen Höhetypus des Ekzems, der nach F. Hebra und Auspitz meistens Eczema rubrum genannt wird. Aber an diesen Ausdruck knüpfen sich so viele verwirrende historische Reminiscenzen, dass man ihn besser vermeidet, denn er ist vollkommen entbehrlich. Die Röthe tritt beim Ekzem unter so verschiedenen Umständen und in so vielen Formen auf, dass man eine ganze Reihe verschiedener Zustände desselben durch diesen Titel auszeichnen könnte. Wie wir schon im Capitel der allgemeinen Symptomatologie sahen, hat Willan, dessen Dermatitisarten ja F. Hebra in sein Ekzem einschliesst, darunter eine acute, erythematös-papulöse und vesiculöse Quecksilberdermatitis verstanden. Devergie wollte dagegen andere, besonders die rothe Form des Rayer'schen Ekzems so nennen, die wir gelegentlich des verrucösen Ekzems besprechen werden. Bei der hier gemeinten Form ist die Röthe mithin gar nicht das bezeichnendste Symptom, sondern ein permanentes Nässen mit geringer oder ganz fehlender Krustenbildung.

Das Nässen tritt von Anfang an flächenhaft, diffus, gleichmässig und häufig ganz allmählich auf, und demgemäss entwickelt sich das Eczema madidans auch gewöhnlich — doch durchaus nicht immer — aus dem erythematös-squamösen Anfangstypus. Ein anderer trockener Typus, mit dem es sich zuweilen combiniert, ist der verrucöse Höhetypus; diese flächenhaft erhabene Form des nässenden Ekzems ist dann erheblich dauerhafter und schwieriger zu behandeln. Unter den feuchten Höhetypen gibt nur das Eczema intertrigo öfter eine Quelle ab. Sehr gewöhnlich ist der Uebergang der verschiedenen seborrhoischen Höhetypen, speciell des Eczema erythemato-pityrodes und papulatum confluens, in das Eczema madidans, seltener der des Eczema psoriatiforme. Die mit starker Verhornungstendenz einhergehenden Typen, wie das Eczema callosum, palmare und prurigino sum, nässen nur sporadisch und an vereinzelten Stellen und gehen direct nicht in das Eczema madidans über.

Das klinische Kriterium des Nässens und der mangelhaften Gerinnung und Krustenbildung finden wir mikroskopisch wieder in dem Excess der Spongiose. Dieser Zustand, der sonst vorübergehend vielerwärts das chronische Ekzem auszeichnet, ist hier permanent geworden. Es ist leicht einzusehen, dass, wo er eine gewisse Höhe einmal erreicht hat, die Heilungstendenz des Ekzems nahezu aufgehoben ist. Denn da es sich nicht um eine Degeneration der Stachelschicht, um einen Epithelverlust handelt, welcher sofort dringend einen Ersatz durch Neubildung fordert und findet, sondern nur um ein Uebergewicht des Lymphbahnsystems über das Parenchym, so können die allzu reichlich von Lymphe umspülten und ausein-

andergedrängten Epithelien sich nicht von selbst wieder nähern, den Saftstrom eindämmen und die schwammige Oberhaut durch eine feste ersetzen. Die Verhornung geht ruhig ihren Gang, aber die Hornzellen hängen nur lose zusammen, und da das beim crustösen Ekzem die Heilung einleitende rasche Gerinnen des Exsudates fehlt, sind die hie und da sich bildenden Krusten morsch, dünn, sitzen lose auf und werden vom Lymphflusse alsbald fortgeschwemmt. Der schwache Punkt ist also beim nässenden Ekzem nicht eine besondere Dünne der Oberhaut, sondern eine übergrosse Porosität derselben in den höheren Schichten.

Wie man sieht, bedarf es nur geringer äusserer Umstände, um diesen Zustand, der in jedem Ekzem schlummert, zu wecken und zu erhalten. In praxi gibt es deren besonders zwei: die Varicenbildung und die Maceration der Hornschicht. Die Senkungshyperämie disponiert einen besonderen Hautabschnitt des Unterschenkels, nämlich den mittleren Theil der Innenseite desselben, in hohem Grade zu dieser Ekzemform. Erst im unteren Viertel des Unterschenkels, oberhalb der Fussknöchel, communicieren die Hautvenen reichlich mit den tiefen Venen der Musculatur. Bis hierhin geht daher für gewöhnlich auch nur die Senkungshyperämie der Hautvenen mit ihrem Gefolge der Varicosität hinab; so weit liegen eben die Venen ausserhalb der zusammen mit den Klappen als Pumpe wirkenden periodischen Compression durch die Musculatur des Unterschenkels. Auf diesem Hautbezirke mit verlangsamter Circulation hat jede kleine Wunde die Neigung, zu einem Ulcus cruris, einem Dauergeschwür, und jedes Ekzem, zu einem nässenden Dauerekzem auszuarten. Stehende Lebensweise mit ihrer Ueberfüllung der beim Gehen sonst wenigstens entlasteten Muskelvenen, Tragen von Strumpfbändern, Gravidität, Herzschwäche und alle sonstigen Ursachen, welche die Circulation der Haut der Mitte des Unterschenkels verschlechtern, wirken in diesem Sinne begünstigend. Die Varicosität führt auf verschiedene Weise das Ekzem herbei; sie bewirkt zunächst beständiges Jucken und durch das Kratzen Einimpfung der Ekzemcoccen, sie erleichtert sodann durch Herabsetzung der Vitalität der Haut, speciell der Epithelregeneration, die Haftung der Ekzemerreger und erschwert ihre Beseitigung, sie prägt durch Verstärkung des Lymphflusses und Herabsetzung seiner Gerinnungsfähigkeit dem entstehenden Ekzeme von vornherein den Stempel des Eczema madidans auf. Sie thut aber noch mehr, indem sie durch Kratzen und andere Traumata zu schwer heilenden Geschwüren Anlass gibt, in deren langwierigem Verlaufe, sei es durch Breiumschläge, feuchte Compressen, die Martin'sche Gummibinde oder sonstige macerierende Heilmittel, die Haut in der Umgebung des Geschwüres sehr häufig consequent erweicht wird. Mit dieser Maceration wird aber das letzte natürliche Gegenmittel, das die Haut dem Lymphstrom entgegensetzen kann, beseitigt. Daher

sieht man so oft nässende Unterschenkelekzeme, die circulär um das ganze Glied gehen und oben und unten genau dort mit gerader Linie abschneiden, wo die unvermeidlichen Bleiwassercompressen aufhören.

Es sind Varicen mithin treue Begleiter der nässenden Ekzeme des Unterschenkels; die dauernde Spongiose, welche letztere charakterisiert, könnte man die Lymphvaricen der Stachelschicht nennen. Aber an diesen Prädilectionsort ist das nässende Ekzem nicht gebunden, es ist ubiquitär; nur dass, wo Varicen als begünstigender Umstand fortfallen, der zweite Factor, die Maceration, in den Vordergrund tritt. Viel öfter als man gemeinhin annimmt, werden Ekzeme anderer und gutartiger Typen erst durch die Behandlung mit erweichenden Mitteln, wo sie nicht hingehören, zu nässenden. Es brauchen das gar nicht reizende, Erythem herbeiführende Mittel zu sein. Auf gewissen Oberhäuten werden einfache Fette sehr schlecht vertragen, besonders die zäheren, Wollfett und Bleipflaster enthaltenden; auf anderen wiederum Guttaperchapapier und sonstige Impermeabilien; unter Pudern, Pasten und Leimen würden solche Ekzeme rasch abheilen, unter Fettsalben fangen sie an, über die ganze Fläche gleichmässig zu nässen, und erkennt man den Zusammenhang nicht alsbald, so erzeugt man selbst erst jenen bedenklichen Grad von Porosität der Oberhaut. Ein Prädilectionsort für diese Form ist die Brustwarze. Im allgemeinen ist das Eczema madidans ein Vorrecht des Erwachsenen; es nimmt entschieden an Häufigkeit mit dem Alter zu. Man muss also besonders bei alten Leuten mit der Anwendung erweichender Mittel beim Ekzem vorsichtig sein.

Bei keinem Ekzem ist die bacterielle Flora so mannigfaltig und von geringer Bedeutung wie beim nässenden, denn während die ursprünglichen Ekzemherde mit ihren Organismen längst fortgeschwemmt sein können und das Nässen durch die Spongiose und Maceration allein unterhalten wird, nisten sich je nach der angewandten Reinlichkeit und Behandlung auf dem besonders feuchten Boden secundär Saprophyten in sehr verschieden starker Masse ein. Trotzdem habe ich in einigen Fällen den für das Ekzem wichtigsten Parasiten: Diclimactericus albus flavens unter den abgehobenen, spärlichen Krusten auch hier gefunden.

Je nachdem das Nässen mehr oder weniger stark ausgebildet ist, stellt sich die Ekzemfläche etwas verschieden dar. Ist es, wenn auch permanent, doch nicht reichlich, sodass auf der Fläche verstreut noch viele trockene Inseln von Hornsubstanz sich halten können, so ist die Farbe hellröthlich bis grauroth und mit dunkelrothen, oft deutlich vertieften Punkten besetzt, die den ihrer Decke beraubten elementaren Bläschen oder Bläschengruppen der Spongiose entsprechen. Dieser Zustand stellt den Status punctatus von Devergie dar und lässt sich, wie jener Autor bereits zeigte, an den meisten zur Zeit nicht nässenden Ekzemen

durch Maceration künstlich herstellen, wenn man die Oberfläche energisch mit einer Kalilösung abreibt. Die secernierende Fläche liegt im Niveau der umgebenden gesunden Haut und ist meistens von derselben ziemlich scharf abgesetzt. Mit der höheren Ausbildung des Nässens schwindet dieses relativ bunte Bild und macht einer einförmigen dunklen Röthe Platz; die Oberfläche ist glatt, sammtartig geschwellt und erhebt sich über das Niveau der umliegenden Haut, da die Compression der normalen Hornschicht fehlt. So präsentieren sich die nässenden Ekzeme der Brustwarze, des Nabels, die aus intertriginösen Ekzemen hervorgegangenen Formen. Am Unterschenkel findet man noch weitere Abwandlungen dieses Typus, indem zu der Spongiose eine Wucherung der Stachelschicht hinzutritt. Dann erhebt sich die dunkelrothe, nässende Fläche steil, oft wallartig über die umgebende Haut, nässt in profuser Weise, ist etwas empfindlich und blutet leicht; sie gewinnt dadurch eine gewisse Aehnlichkeit mit breiten, syphilitischen Condylomen. Hier am Unterschenkel findet man auch häufig als Combinationen: Pigmentvermehrung und elephantiastische Verdickung der ganzen Haut. Beides sind natürlich Symptome, die nicht vom Ekzem abhängen, sondern von der begleitenden Varicosität, aber sich mit dem nässenden Ekzem und etwaigen Unterschenkelgeschwüren zu charakteristischen Bildern vereinigen können. Die Pigmentierung ist eine dunkelbraune, fleckige, netzförmige oder diffuse und oft mit blauen und violetten Tönen untermischt; sie nimmt auch meistens die mittleren und inneren Theile der Unterschenkel ein, umgibt zuweilen die nässenden Ekzemflecke ringförmig und pflegt sich regelmässig nach Abheilung derselben über die ganze Fläche zu verbreiten. Die Entwicklung der Elephantiasis ist für Unterschenkelekzeme eine viel belangreichere Complication, da die sie auszeichnende Hypertrophie aller Gewebe einerseits die Acanthose der nässenden Flächen begünstigt, andererseits die stärkere, arterielle Durchblutung der Haut sich zur Senkungshyperämie addiert und die Heilung des Status spongoides durch Compression ausserordentlich erschwert. Wenn das nässende Ekzem sich unter zweckmässiger Behandlung zur Heilung anschickt, so bedeckt sich die Fläche erst inselförmig, dann in immer grösserer Ausdehnung mit einer zunächst dünnen, mit flachen Krusten untermischten Hornschicht, aus der dunkelrothen wird eine getüpfelt rothe, feuchte, dann grauröthliche, schuppende, trockene Fläche. War das Nässen durch stärkere Acanthose compliciert, so entstehen zunächst dicke, unregelmässig höckerige Platten, die ebenfalls abschuppen und dadurch allmählich auf das normale Niveau der Haut, wenn auch nur sehr zögernd, absinken. Es ist ein ganz gewöhnliches Ereignis bei jeder von diesen Formen, dass die Heilung nur eine scheinbare ist, die Schuppen plötzlich in toto abgeworfen werden und zum ärgerlichen Erstaunen von Arzt und Patient die

nässende Fläche wieder in alter Weise sich darstellt. Dazu genügt oft eine ganz geringe Veränderung der Behandlung, das Fortlassen einer Binde, eine Einfettung, ein Bad. In diesen Fällen war die Spongiose nicht geheilt, das Ekzem nur anscheinend geschwunden, die Hornschicht hatte zu früh die poröse Stachelschicht gedeckt, ehe diese durch einen völlig gesunden Nachschub ersetzt war. Die häufigste Ursache des Ekzemrecidivs an solchen Stellen, wo es bis zum Nässen gekommen war, ist diese „larvierte Spongiose". Für die Genese dieser sonst fast unerklärlichen Recidive in voller Ausdehnung des früher innegehabten Terrains ist die Erkenntnis wichtig, dass der spongoide Status so sehr den Grund seiner Fortdauer in sich trägt, dass er selbst unter einer anscheinend normalen Hornschicht sich noch lange erhalten kann.

Die Diagnose des nässenden Ekzems ist nicht schwer. Doch kann immerhin zuweilen die Unterscheidung von nässenden syphilitischen Efflorescenzen Schwierigkeiten bereiten, besonders wenn die betreffenden Stellen an solchen Orten vorkommen, die sowohl vom Ekzem wie von der Syphilis bevorzugt werden, wie die Contactflächen z. B. der Achselhöhle, der Afterkerbe. Zumal wenn beim Ekzem die Acanthose stärker ausgebildet ist, kann die Aehnlichkeit mit condylomatösen Papeln auffallend gross werden. Der Uebergang in andere Efflorescenzen und das Nebenhergehen solcher vom ekzematösen oder syphilitischen Habitus, die Geschichte des Falles und das Vorhandensein oder Fehlen von Jucken sichert die Diagnose in den meisten Fällen. Hin und wieder, wo diese Kriterien im Stiche lassen, unterscheidet das Resultat der Behandlung. In allen Fällen aber achte man auf die Möglichkeit, dass eine Complication der Syphilis mit Ekzem, und zwar hauptsächlich mit dem seborrhoischen Typus desselben vorkommt. Möglicherweise hat man in allen Fällen von ausgebreiteten Condylomfeldern mit dieser Combination zu rechnen. Bezeichnend hiefür ist es, dass ausser den Contactstellen fast nur noch am behaarten Kopfe solche fragliche, für Ekzem ebenso wie für Syphilis sprechende nässende Flecke von grosser Hartnäckigkeit vorkommen, und dass dieselben am raschesten einer Behandlung weichen, welche beide Möglichkeiten gleichzeitig berücksichtigt.

Ausser der Syphilis kommt nur noch, und zwar nur für die weibliche Brustwarze nebst Warzenhof, die Differentialdiagnose mit Pagets Krankheit in Betracht. Eine Verwechslung beider Affectionen im Anfange ist sehr verzeihlich, denn auch bei dem von Paget beschriebenen eigenthümlichen Anfangsstadium eines Brustdrüsencarcinoms findet sich eine rothe, gewöhnlich scharf begrenzte, zuerst die Warze und den Warzenhof, dann grössere Theile der weiblichen Brust einnehmende, juckende und schmerzende Fläche, welche ein reichliches hellgelbes Secret absondert und sich hier und da mit lockeren Krusten bedeckt — ganz

ähnlich einem hochgradigen nässenden Ekzem der Brustwarze, das sich z. B. bei stillenden Frauen von Schrunden der Warze durch Saugen, Maceration und unzweckmässige Behandlung entwickelt hat. Auch dass die Fläche zeitweise trocken schuppig ist und dass die Warze eingezogen zu sein pflegt, klärt die Sachlage nicht auf; denn beides kommt auch beim Ekzem vor. Zunächst jedoch muss es Verdacht erregen, wenn eine solche Affection ohne Zusammenhang mit Lactation bei älteren Frauen nach dem Climacterium auftritt; weiter wenn die nässende Fläche nicht bloss gut umschrieben, sondern über dem Niveau der Umgebung erhaben ist, eine deutliche Randacanthose und im Zusammenhange damit eine gewisse elastische Härte und Resistenz aufweist. Denn diese Symptome, die wohl beim nässenden Unterschenkelekzem vorkommen, sind dem Ekzem der Brustwarze fremd. Ebenfalls spricht es gegen Ekzem, wenn die Oberfläche dunkel, glänzend roth, sammtartig oder feinkörnig und auf der ganzen Fläche von gleichförmiger Beschaffenheit ist. Denn das Ekzem der Brustwarze pflegt auch bei längerem Bestande nur den Status punctatus und ein ungleichförmiges Aussehen darzubieten. Den Ausschlag gibt in allen Fällen das gänzliche Versagen aller antiekzematöser Mittel bei Pagets Krankheit. Die Aehnlichkeit derselben mit einem durch Acanthose complicierten Eczema madidans liegt in der Analogie der grobanatomischen Verhältnisse, dem Zusammentreffen von Porosität mit Wucherung der Stachelschicht, wobei die feinen histologischen Verhältnisse allerdings so verschieden sind, dass ein Schnitt genügt, um Pagets Erkrankung (Epitheldegeneration, Plasmazellenwall) vom Ekzem (Spongiose, Abwesenheit eines Plasmazellenwalles) zu unterscheiden.

Bei der Behandlung des nässenden Ekzems hat man, je länger es besteht, und je stärker demzufolge die Spongiose ausgebildet ist, umso weniger auf eine rasche Ueberhornung zu sehen, wenn man vor Rückfällen sicher sein will. Hierin unterscheidet sich eben das Eczema madidans principiell vom Eczema crustosum, das bei leichterer Behandlung eine bessere Prognose gibt. Wo beim Abheilen eines einfach crustösen Ekzems einzelne Stellen hartnäckig recidivieren, kann man sicher sein, dass sich unter der Kruste eine schwammige Beschaffenheit der Stachelschicht ausgebildet hat, wie schon oben erwähnt wurde. Die wirkliche Heilung der Spongiose bedarf, wenn man nur Trockenmittel und Compression anwendet, längerer Zeit. Rascher und sicherer geht die Heilung vor sich, wenn man die Oberhaut zur Erneuerung zwingt. Hierzu passen unsere zugleich schälenden und reducierenden Mittel der Phenolreihe (Resorcin, Pyrogallol, Salicylsäure) besser als die hauptsächlich nur reducierenden (Ichthyol, Chrysarobin). Immerhin wird man bei starkem Nässen zunächst mit eintrocknenden Mitteln und Compression beginnen, um erst einmal eine vorläufige Trockenlegung und damit eine ungeniertere

Anwendung jener stärkeren Mittel zu ermöglichen. Dazu eignen sich am besten Zinkoxyd, Kieselgur, Schwefel und ichthyolhaltige Puder und Pasten, vor allem die Zinkschwefelpaste. Dieselben müssen, wo es irgend angeht, nicht bloss aufgestrichen, sondern mit fein ausgezogener Watte belegt und mit Mullbinden fest niedergebunden werden. Da die nässenden Ekzeme meistens an den Extremitäten sitzen, so lässt sich dieses leicht ausführen, ebenso am Kopf und an der weiblichen Brust. Adstringentien in Form wässeriger Umschläge werden besser vermieden; ohnehin haben die meisten Patienten, um nur palliative Linderung zu gewinnen, bereits Umschläge mit Bleiwasser, Kamillenthee oder essigsaurer Thonerde gemacht; aber die davon unzertrennliche Maceration verschlimmert nur den Zustand; höchstens kann man schwache, wässerige Ichthyolumschläge oder Alkoholdunstverbände zulassen. Ist eine vorläufige Abtrocknung und vielleicht sogar schon anscheinende Heilung hiedurch erreicht, so zögere man nicht, sofort eine milde Schälung der betreffenden Hautstelle anzuschliessen, für welche die nächtliche Application des Ung. resorcini comp. gewöhnlich ausreicht. Beim nässenden Unterschenkelekzem kommt man sowieso mit einfacher Trockenlegung nie aus. Hier empfiehlt sich eine stärkere Weiterbehandlung mit Ung. chrysarobini compos. oder pyrogalloli compos. unter Fortsetzung der Einbindung, und wenn darnach die Haut des Unterschenkels ganz weich, blass und normal geworden ist, noch der längere Gebrauch der Zinkleimbinde, die nur alle acht Tage gewechselt zu werden braucht. Man kann auch direct nach der Trockenlegung einen regulären Zinkleimverband, wie für Varicen allein, anlegen, muss dann aber Sorge tragen, bei jedesmaligem Verbandwechsel auf die überhornte Ekzemstelle ein Mittel zu bringen, welches zugleich etwas schält und die Haut desinficiert. Hiefür eignet sich eine spirituöse Lösung von Resorcin (5—10 %) oder Höllenstein (5 %) und auch reines Ichthyol. Es versteht sich, dass bei elephantiastischer Beschaffenheit der Haut die Zinkleimbinde noch lange nach Heilung des Ekzems gebraucht werden muss. Bei nässenden Ekzemen der Brust und des Hodensackes ist die Suspension dieser Theile, am besten mittels der Mullschärpe, unerlässlich.

Grössere Schwierigkeit bereiten der Behandlung zuweilen die nässenden Ekzeme der Achselhöhle, des Nabels und der Unterbauch-, einschliesslich der Inguinalgegend, die gewöhnlich aus intertriginösen Ekzemen hervorgehen. Denn sie werden nicht nur durch die nebenher fortdauernde Intertrigo unterhalten, sondern lassen sich auch schwerer behandeln, da eine Compression mit Binden so gut wie ausgeschlossen ist. In diesen Fällen hat mir eine mit je 5 % Ichthyol und Chrysarobin verstärkte Zinkschwefelpaste fast regelmässig gute Dienste gethan und complicierte Verbände unnöthig gemacht. Doch muss dieselbe häufig und lange Zeit appliciert und in ihrer Wirkung eventuell durch spirituöse Waschungen

oder Pinselungen mit spirituöser Höllensteinlösung ergänzt werden. In Fällen von verzweifelter Hartnäckigkeit endlich wird man sich auch zu der von F. Hebra empfohlenen Aetzung mit Kalilösung (5 : 10) verstehen, nach welcher dann eintrocknende Mittel wie Zinkschwefelpaste indiciert sind und die Heilung gewöhnlich rasch herbeiführen.

3. Eczema herpetoides.

An praktischer Wichtigkeit kann sich dieses Höhestadium des Ekzems mit den beiden beschriebenen feuchten Formen des krustösen und nässenden Ekzems nicht messen, schon da es relativ selten ist und der Behandlung keine neuen Probleme liefert. Umso wichtiger ist es in diagnostischer und ätiologischer Beziehung. Es ist kurz gesagt die Combination eines umschriebenen papulo-vesiculösen oder krustösen Ekzems mit einem localisierten starken, entzündlichen Oedem. Das entzündliche Oedem als ein traumatisches Accedens in diffuser Ausbreitung und von rasch vorübergehendem Verlauf wird uns bei dem Eczema erysipelatoides noch zu beschäftigen haben. Hier handelt es sich um etwas ganz anderes, um eine dauernde, genau auf den Ort des Ekzems selbst beschränkte, nicht von aussen hinzugekommene, sondern als Theilerscheinung des Ekzems mit diesem kommende und gehende entzündliche Gefässtörung, die über die gewöhnlich beim Ekzem eingehaltene, mässige Dermitis weit hinausgeht. Hiedurch schwellen die betreffenden Ekzemstellen polsterartig an, sind stark geröthet, jucken heftig, und die rasch aufschiessenden Bläschen sind prall gespannt, oft ungewöhnlich gross, dabei aber anfangs ebenso durchsichtig klar wie die gewöhnlichen, kleinen Bläschen des papulo-vesiculösen Ekzems.

Zu diesem Symptom gesellt sich klinisch ein zweites, ebenso wichtiges, welches diesem Ekzem seinen Namen gegeben hat. Es tritt nämlich nicht in diffuser Weise, mit Vorliebe an bestimmten Regionen und in grosser Ausdehnung wie die beiden vorhergehenden feuchten Formen auf, sondern in Gestalt ganz umschriebener, weit voneinander entfernter, kleiner Bläschengruppen von Mark- bis Thalergrösse und zeigt dabei eine auffallende Symmetrie. Wenn nämlich bei allen anderen Formen des Ekzems ein annähernd symmetrisches Auftreten häufig zur Beobachtung gelangt, sodass das Befallenwerden des einen Handrückens beispielsweise das des anderen mit ziemlicher Sicherheit, wenn auch durchaus nicht immer und fast nie in gleichem Grade nach sich zieht, so hat diese annähernde, regionäre Symmetrie für eine parasitäre Erkrankung durchaus nichts Auffallendes. Wissen wir doch, dass die Scabiesmilbe trotz der grossen Wanderungen, die sie dazu anstellen muss, mit unfehlbarer Sicherheit die Interdigitalfalten beider Körperhälften findet und die grossen Hautpartien dazwischen zunächst meidet, ebenso die weit auseinander,

aber symmetrisch liegenden vorderen Achselfalten und weiblichen Brüste. Ebenso symmetrisch pflegt sich die Pityriasis versicolor auszubreiten. Ja selbst die pedieuli pubis halten von der Ferse bis zu den Augenbrauen eine erstaunliche regionäre Symmetrie bei ihrer Vertheilung inne. Es sind eben überall die Bodenverhältnisse, deren feinere Differenzen uns noch durchaus entgehen, welche die Vertheilung bestimmen und sich in ganz derselben Weise nur zweimal am Körper, nämlich an regionär symmetrisch liegenden Stellen wiederholen. Dabei ist aber für die parasitären Affectionen die Ansiedlung innerhalb dieser Regionen durchaus nicht genau symmetrisch, sodass wir beispielsweise an beiden befallenen Stellen die sich genau entsprechenden Arterien- und Nervenäste voraussetzen könnten. Die Symmetrie ist in Bezug auf Gefässe und Nerven vielmehr nur annähernd symmetrisch, sie ist nicht vaso- und neurogen, sondern eben nur regionär. Hier treffen wir nun einmal beim Ekzem ausnahmsweise eine viel genauer eingehaltene Symmetrie von spärlich vertheilten Effloreseenzen derart z. B., dass ganz genau in der Mitte der Vorderfläche beider Obersehenkel oder Vorderarme je ein Ekzemfleck von ziemlich gleicher Grösse und Form fast gleichzeitig aufschiesst. Bei Erwachsenen habe ich diese eigenthümliche Form fast nur auf den Extremitäten gesehen, und hier lässt sie gerade diejenigen Orte frei, welche andere Ekzemformen mit Vorliebe einnehmen, wie die Beugestellen, die Gegend des Handrückens zwischen den Metacarpi des Daumens und Zeigefingers. Bei Säuglingen kann man jene übrigens seltenen Dentitionsekzeme hierher zählen, bei welchen die ersten Spuren des Ekzems im Gesichte aus kleinen Bläschengruppen bestehen, die rasch, symmetrisch und gleichzeitig auf beiden Wangen aufschiessen. Unwillkürlich wird man bei Beobachtung dieser Ekzemformen an jene seltenen doppelseitigen, genau symmetrischen Herpes- und Zosterfälle erinnert, die gleichsam eine Brücke von diesen Ekzemen zur Gruppe der Herpeserkrankungen bilden.

Diese Aehnlichkeit wird drittens noch dadurch erhöht, dass es eben Bläschengruppen auf stark entzündlicher Basis sind, die relativ rasch aufschiessen, wenn sie dann auch unbestimmte Zeit, abtrocknend und sich erneuernd, verharren.

Endlich trägt zur Herpesähnlichkeit oder, besser gesagt, zur Annahme, dass bei Entstehung dieser Ekzeme centrale Gefäss- und Nervenstörungen irgendeine Rolle spielen, zuweilen der Umstand bei, dass, nachdem die Ekzemflecke hartnäckig verschiedenen Heilungsversuchen getrotzt, sie rasch bei anscheinend geringfügigen Veränderungen oder spontan schwinden können, um später ebenso plötzlich wieder aufzutauchen.

Ich gestehe, dass es hauptsächlich diese seltene Ekzemform war, die mich veranlasst hat, in früheren Zeiten und Arbeiten für das Bestehen eines „Eczema nervosum“ einzutreten, allein gestützt auf die an-

gegebenen klinischen Gründe und ehe ich selbst dem histologischen und ätiologischen Studium des Ekzems näher getreten war. In Anlehnung an die Arbeiten von Bulkley, Leloir u. a. habe ich dann dem „nervösen Ekzem“ eine zu grosse Ausdehnung gegeben und so manche Ekzeme hinzugerechnet, in welchen nur eine „nervöse“ Veranlassung, ein Nervenchoc, ein Trauma, allgemeine nervenerregende Vorgänge, wie Dentition, Lactation, Climacterium u. s. f. vorhanden war, ohne dass das Ekzem gerade ein „herpesähnliches“ Auftreten zeigte. Schrittweise bin ich von einer solchen Auffassung, die heute noch von bedeutenden Forschern wie Bulkley, Brocq vertreten wird, zu Gunsten einer parasitären Entstehung zurückgekommen. Vor allem zeigte sich, dass bei histologischer Untersuchung gerade der Fälle von herpetoidem Ekzem das allgemeine histobacteriologische Bild des Ekzems in besonders exquisiter Weise und die Abhängigkeit der Parakeratose und Spongiose von der unmittelbaren Nähe der Coccenherde in den Schuppen und Krusten geradezu handgreiflich hervortrat. Die so beweiskräftigen Präparate, welche in den Fig. 22, 23, 24, Taf. VII, und 28, 29, Taf. VIII meines histologischen Atlas abgebildet sind, entstammen solchen herpetoiden, symmetrischen, mit Bläschen und Krusten bedeckten, stark angeschwollenen Ekzemherden beider Vorderarme. Hieraus ging zur Evidenz hervor, dass, wenn überhaupt die klinischen Eigenthümlichkeiten für eine Mitbetheiligung der Nervencentren bei dieser Ekzemform sprachen, dieselbe nur als eine Verbesserung des Nährbodens vermittels secretorischer oder circulatorischer Einflüsse in Betracht kommen konnte. Damit entschwand für mich die letzte Möglichkeit, ein „nervöses“ Ekzem im alten Sinne, d. h. Ekzeme verschiedenster Form mit supponierter nervöser Ursache, aufrecht zu erhalten, und erwuchs zugleich die Pflicht, das herpesähnliche Ekzem aus dieser unbestimmten früheren Ekzemgruppe abzusondern und es klinisch, histologisch und bacteriologisch so gut wie möglich zu definieren. Den klinischen und bacteriologischen Befund habe ich schon angegeben. Histologisch ist bei Definition dieser Form hauptsächlich die Differenz gegenüber der ähnlichen Bläschenform von Duhring's Krankheit (Dermatitis herpetiformis oder Hydroa) ins Auge zu fassen. Klinisch wird zwischen einer vesiculösen Hydroa und einem herpetischen Ekzem die Diagnose nicht lange schwanken können, obwohl auch bei ersterer unter starkem Jucken Gruppen heller Bläschen an verschiedenen Körpertheilen gleichzeitig aufschiessen, denn ihnen fehlt die stark entzündliche, geschwollene, gemeinschaftliche Basis der Bläschengruppen, sie kommen meist in grösserer Anzahl zerstreut ohne genaue symmetrische Vertheilung, sie zeigen Uebergänge zu Papeln, Pusteln und kleinen Blasen, und die einzelnen Bläschen sind im Gegensatze zu den Ekzembläschen sehr verschieden gross, meist stark prominierend, dickschalig, leicht confluierend und von längerer Dauer. Also nicht so

sehr in praktischer Hinsicht, wohl aber in theoretischer ist der verschiedene Bau der Bläschen der beiden Dermatosen wichtig, denn er zeigt, dass die beiden Gruppen der Ekzeme einerseits, der Hydroakrankheiten andererseits selbst in ihren klinisch sich am meisten nähernden vesiculösen Formen durch eine unüberbrückbare Kluft getrennt werden. Bei den zu Gruppen vereinigten Hydroabläschen ist, auch wenn sie noch so klein sind, die ganze Oberhaut vom Papillarkörper passiv abgehoben; diese dem herpetoiden Ekzem ähnlichen Blasen sitzen mithin im Gegensatze zu den Ekzembläschen zwischen Epithel und Cutis. Es besteht keine Akanthose der Stachelschicht, keine Mitosenbildung wie beim Ekzem. Dagegen ist das Oedem und die zellige Infiltration des Papillarkörpers viel bedeutender, und es erscheinen, zuweilen massenhaft, eine eigene Art von weissen Blutkörperchen sowohl im Papillarkörper wie in der Blasenflüssigkeit — die dem Ekzem vollkommen fremden eosinophilen Zellen. Es genügt mithin ein einziger Schnitt durch eine fragliche Efflorescenz, um die Diagnose sicherzustellen.

Der Verlauf des herpetoiden Ekzems ist meistens so, dass nach einem rasch vorübergehenden papulo-vesiculösen Anfangsstadium sofort der Höhetypus sich entwickelt. Die Papeln verwandeln sich in Bläschen, die zuerst flache Basis derselben schwillt polsterartig an, röthet sich stark und juckt bedeutend, die Bläschen nässen oder bilden Krusten. Dieser Zustand des einzelnen Ekzemherdes kann längere Zeit anhalten; aber es bildet sich alsbald an der symmetrischen Körperstelle ein fast congruenter. Diesem folgt eventuell, wenn der erste z. B. mitten auf dem rechten Vorderarme sass, ein ebensolcher mitten auf dem rechten Unterschenkel, dann ein entsprechend situierter auf dem linken Unterschenkel u. s. f. Nachdem im Laufe von ein bis zwei Wochen sich so vier bis acht und mehr einzelne, isolierte, mark- bis thalergrosse Ekzemherde gebildet haben, kann die ganze Affection abheilen und ohne Residuen verschwinden. Würde der Verlauf sich immer so gestalten, so hätten wir allen Grund, das herpetoide Ekzem als eine bestimmte Ekzemart aus der losen Masse der Ekzemtypen ohne bestimmten Gesammtverlauf herauszuheben. So einfach und klar liegt die Sache aber nicht. Man findet Ekzemherde von ganz demselben Bau öfter zwischen anderen Herden, die dem einfachen crustösen Typus angehören, und sie treten auch zuweilen im Verlaufe des seborrhoischen und in den früheren Stadien des pruriginösen Ekzems auf, gemischt mit den diese Formen charakterisierenden Efflorescenzen und zweifellos sich aus denselben entwickelnd. Zuweilen lässt sich dann auch noch bei ihnen eine Tendenz zum Uebersprungen auf symmetrische Hautstellen nachweisen. Wir haben es mithin bei dem oben charakterisierten Bilde nur mit einem Extrem von besonders einfacher, reiner Art zu thun und müssen vorderhand das herpetoide Ekzem als einen bestimmten

Höhetypus noch unter den Ekzemen ohne bestimmten Gesammtverlauf lassen.

Die Abheilung geht ebenso glatt vor sich wie beim Eczema crustosum und ohne eine der polsterartigen Schwellung entsprechende höckerige Beschaffenheit der Haut zurückzulassen. Am besten appliciert man eine Zinkschwefelpaste mit 2—5% Chrysarobin. Nach Abtrocknung der Bläschen genügt auch oft die einfache Einleimung mit Zinkichthyolleim. Da gerade diese umschriebene und polsterartig erhabene Form sich besonders zum Studium des histobacteriologischen Status eignet, mag die Bemerkung Platz finden, dass auf eine flache Abtragung der mit Aethylchlorid vereisten Herde mittels Rasiermessers rasch narbenlose Heilung folgt.

4. Eczema verrucosum.

Wir haben schon bei dem nässenden Ekzem des Unterschenkels eine Abart kennen gelernt, die sich durch besonders starke Ausbildung der Akanthose auszeichnet, wodurch die Ekzemfläche platten- und wallartig über das Niveau der umgebenden Haut anschwillt und der Heilung besonders starken Widerstand entgegensetzt. Der Excess der Akanthose, mit welchem Ausdrucke man zweckmässigerweise beides, die Hyperplasie und Hypertrophie der Elemente der Stachelschicht, zusammenfasst, prägt aber noch anderen Formen des Ekzems seinen eigenthümlichen Stempel auf, feuchten sowohl wie trockenen, und zuweilen so dominierend, dass wir in diesen Fällen einen besonderen Höhetypus, das verrucöse Ekzem, anzuerkennen haben. Die Akanthose ist von allen Symptomen des Ekzems bisher wohl am schlechtesten davongekommen. Eingeklemmt zwischen Hornschicht einerseits und Cutis andererseits, wie es die Stachelschicht nun einmal ist, wurde ihre Wucherung und excessive Betheiligung am Symptomenbilde des Ekzems — ich möchte sagen — grundsätzlich von den Klinikern verkannt und entweder einer besonders starken „Infiltration“ der Cutis mit zelliger Neubildung oder zelligem Exsudat oder einer Wucherung der Papillen in die Schuhe geschoben oder andererseits bei auffallender Trockenheit kurzweg als eine excessive Verhornung, eine Schwielenbildung, aufgefasst. Erst die histologische Untersuchung liess erkennen, dass es nicht sowohl eine besonders starke Infiltration der Cutis ist, sondern eine erhebliche Akanthose, welche die Ekzemfläche über das Niveau der gesunden Haut allmählich anschwellen lässt, welche dem tastenden Finger einen Mangel an Elasticität und eine Vermehrung der Härte kundgibt, welche eine starke Verdickung der emporgehobenen Falte und eine gelbgraue Nuance des diaskopischen Bildes mit sich bringt, welche von allen Ekzemsymptomen am unregelmässigsten und spätesten zu verschwinden pflegt. Dieser wichtige gewebliche Factor wird in Zukunft

besser berücksichtigt werden müssen; die durch ihn ausgezeichneten Ekzeme müssen einen Namen erhalten, der bezeichnend und nicht missverständlich ist, besonders aber nicht dem alten Irrthume Vorschub leistet, als wäre eine „Infiltration“ der Cutis bei ihnen das wesentliche Moment. Daher sei an dieser Stelle eine Bemerkung über die Nomenclatur des Gegenstandes im allgemeinen eingeschoben.

Diese Bemerkung bezieht sich zweckmässigerweise gleich mit auf den demnächst zu besprechenden Höhetypus, das callöse Ekzem, welches in derselben Weise durch eine excessive Verhornung ausgezeichnet ist wie das verrucöse Ekzem durch eine excessive Wucherung der Stachelschicht. Wir wissen aus der allgemeinen Pathologie der Haut, dass Epithelwucherung und übermässige Verhornung zwei von einander vollständig unabhängige Processe sind, wenn auch natürlich zu einer Hyperkeratose secundär Akanthose und zur Akanthose secundär Hyperkeratose sich hinzugesellen kann. Wie aber beispielsweise beim spitzen Condylom die Stachelschicht stets dick und die Hornschicht dünn und wie es beim Clavus stets gerade umgekehrt ist, so kommen auch beim Ekzem Formen vor, die sich nur durch einen Excess entweder von Akanthose oder von Hyperkeratose auszeichnen und demgemäss sich auch klinisch durchaus verschieden verhalten. Die hyperkeratotischen Ekzeme haben besonders im letzten Jahrzehnte in Frankreich ein erhöhtes Interesse gefunden, und unter der Aegide von Brocq hat sich für dieselben bereits der Name der „lichenificierten“ oder „lichenisierten“ Ekzeme und für den ganzen Process der der „Lichenification“ oder „Lichenisation“ daselbst eingebürgert. So wenig ich es gutheissen kann, wenn man mit Namen wie Acne, Ichthyosis eine Menge der verschiedensten Folliculitiden und Hyperkeratosen bezeichnet, sondern es bei dem schweren Stand unserer Nomenclatur für unsere Pflicht halte, wenigstens jene guten alten Namen, die an und für sich keine Gattungsbegriffe sind, nicht künstlich zu solchen zu machen und sie im Gegentheile mit einer so festen und eng umgrenzten Definition wie möglich auszustatten, und so sehr ich mit den meisten Fachcollegen deshalb den Entschluss des Pariser Congresses im Jahre 1889 begrüsste, den Namen Lichen fortan nur für den Wilson'schen Lichen planus und dessen Modalitäten zu reservieren, für so wenig vortheilhaft halte ich es, durch den Ausdruck Lichenisation wieder die Begriffe Lichen und Ekzem miteinander zu verquicken. Thatsächlich ist denn auch ein lichenisiertes Ekzem von einem wahren Lichen planus histologisch und klinisch himmelweit verschieden, und war es auch gar nicht Brocqs Absicht, an diesen Lichen dabei zu erinnern, sondern an den davon ganz verschiedenen Lichen simplex Vidals. Da nun Brocq inzwischen selbst in richtiger Erkenntnis, dass es besser ist, die Bezeichnung von Vidal aufzugeben, für die betreffende Affection den neuen Namen: Neurodermitis circumscripta chro-

nica eingeführt hat, so würde es nur consequent und für die Ekzemlehre von guten Folgen sein, wenn auch der damit zusammenhängende Ausdruck Lichenisation wieder verschwände. Thatsächlich wird er Ekzemen gegeben, die entweder nur Hyperkeratose im Uebermass zeigen oder ausser derselben noch Akanthose, aber doch nicht solchen, wo die Akanthose allein dominiert; er ist daher an einen Excess der Hyperkeratose gebunden. Nun hatte ich gleichzeitig und unabhängig davon die hyperkeratotischen Ekzeme, da sie zugleich im höchsten Grade mit Jucken behaftet sind und bei universeller Ausbildung histologisch genau und klinisch fast genau den Zustand der Haut herbeiführen, den wir von der echten Prurigo Hebra höchsten Grades kennen, mit dem Ausdrucke „pruriginöse Ekzeme“ gekennzeichnet und von einem „pruriginösen Status“ der Haut gesprochen, welcher der „Lichenisation“ fast in allen Stücken entspricht. Es liegt daher am nächsten, auch die umschriebenen Ekzeme mit Hyperkeratose und obligatem starken Jucken in Anlehnung daran pruriginöse Ekzeme zu nennen. Zwei Gründe bestimmen mich aber, hievon Abstand zu nehmen. Erstens sind wir in der glücklichen Lage, dass wir bereits ein universelles pruriginöses Ekzem mit bekanntem Gesammtverlauf aus der Menge loser Einzeltypen herausheben können, und dieses mit der Summe seiner klinischen Eigenheiten verdient vor allem den Namen „pruriginöses Ekzem“. Sodann tritt die umschriebene Hyperkeratose als Höhetypus wieder in verschiedenen Modalitäten auf, je nachdem sie sich an verschiedene andere Höhetypen anschliesst oder allein steht. Würden wir alle diese Formen durch das Beiwort „pruriginös“ auszeichnen, so würden nicht bloss diese verschiedenen klinischen Charaktere verschleiert werden, sondern auch die irrthümliche Anschauung entstehen, dass der Gesammtverlauf stets derselbe wäre wie beim universellen pruriginösen Ekzem. Für das Höhestadium umschriebener hyperkeratotischer Ekzeme bedürfen wir mithin eines Beiwortes, welches klinisch nur dasselbe und nicht mehr aussagt als die Hyperkeratose in histologischer Beziehung. Erasmus Wilson hatte dafür die Bezeichnung „sclerotisches Ekzem“ vorgeschlagen; dasselbe wäre zutreffend, wenn wir nicht heutzutage unter Sclerose im allgemeinen gewisse Verhärtungen des Bindegewebes verständen. So bleibt wohl keine andere Benennung übrig als das Wort callös, schwielig, mit welchem jeder Arzt nur die zutreffende Vorstellung einer Verdickung der Hornschicht verbinden kann, und welches auch insofern passt, als die Schwielen meistens durch äussere Traumen entstehen und das callöse Ekzem ebenfalls regelmässig durch das Trauma des Kratzens entsteht und unterhalten wird. Dass mit diesem Beiwort das betreffende Ekzem nicht einem Callus gleichgesetzt wird, sondern, wie der Name sagt, im übrigen ein Ekzem mit allen klinischen und histologischen Kennzeichen bleibt, ist selbstverständlich.

Sehen wir uns nun nach einem Beiworte um, welches in ebenso einfacher Weise den Excess der Akanthose bezeichnet, so haben wir unter den populären Formen der Akanthome eigentlich nur zwischen dem spitzen Condylom und der gewöhnlichen Warze als Analogien zu wählen. Besser als durch condylomatös könnte man eigentlich die reine Akanthose nicht bezeichnen. Dieses Beiwort hätte aber den Nachtheil, dass es missverständlicherweise für eine Complication mit secundärer Syphilis gehalten werden könnte, mit der es unnöthigerweise von jeher associiert wurde. So bleibt wohl nur das Beiwort verrucös, warzig, übrig, welches auch bereits von Wilson und seitdem öfters in diesem Sinne verwendet wurde. Allerdings würde genau genommen „verrucös" nur diejenigen Ekzeme bezeichnen, bei welchen neben der dominierenden Akanthose auch ein gewisser Grad von Hyperkeratose ausgebildet ist, und dieses ist in der That bei einer Form des verrucösen Ekzems der Fall. Aber da jeder Dermatologe weiss, dass es keine harte Warze ohne erhebliche Wucherung der Stachelschicht gibt, so ist eine solche Ausdehnung des Begriffes „verrucöses Ekzem" auf alle Ekzeme mit dominierender Akanthose wohl gerechtfertigt und praktisch durchzuführen. Jedenfalls wüsste ich keine andere Bezeichnung, die ebenso kurz und zugleich nicht missverständlich wäre.

Während die bisher besprochenen feuchten Höhetypen, auch wenn sie sich aus verschiedenen Anfangstypen herleiteten, ein ziemlich einheitliches Bild aufweisen und daher eine einheitliche Beschreibung zulassen, zeigt das verrucöse Ekzem, obwohl es im allgemeinen seltener ist, doch noch erhebliche Unterschiede der Form und des Auftretens, die eine weitere Eintheilung nothwendig machen. Diese Mannigfaltigkeit im Gegensatze zu den feuchten Formen liegt theils darin begründet, dass hier die verschiedenen Zustände der Oberhaut nicht wie bei den feuchten Formen durch reichlich auf die Oberfläche ergossenes Exsudat maskiert und verähnlicht werden, theils aber auch an einer Vielheit der Ekzemerreger, deren Züchtung und Uebertragung schon F. Hebra (1874) ganz richtig als „eine schöne Aufgabe für unsere Nachkommen" bezeichnete. Immerhin sind allen verrucösen Ekzemen gewisse Eigenschaften vermöge der dominierenden Akanthose gemeinsam, die ich der Beschreibung der einzelnen Formen voranstelle. Zunächst ist die Haut auffallend verdickt, was sich bei sonst glatter und straff gespannter Haut, wie etwa am Unterschenkel, durch starke, 1—2, ja selbst 3*mm* hoch gehende Prominenz der Herde ausprägen kann, wenn diese scharf abgesetzt sind, sonst aber leicht durch Aufheben einer Falte und Vergleich einer Falte der gesunden Umgebung zu constatieren ist. An Stellen mit schlaffer, faltiger Haut, wie am Hodensack, an den Beugestellen seniler Haut pflegt die Verdickung hauptsächlich diese natürlichen Falten und besonders deren äussere Umschlagsstelle zu betreffen, an der auch die Entzündungssymptome gewöhn-

lich am meisten ausgeprägt sind. Weiter sind die verrucösen Ekzeme in der Regel von dunkler, gesättigter, gleichmässiger Röthe, insbesondere an den Contactstellen. Denn mit dem Wachsthum des Leistensystems der Oberhaut geht stets eine Verdickung und Verlängerung der Papillen und eine Erweiterung der Papillargefässe einher. Nur wo ein gewisser Grad von Hyperkeratose mit im Spiele ist, nehmen die verrucösen Flächen, Platten und Falten eine blassere, grauröthliche bis gelbgraue Farbe an. Manchmal tritt hierbei der Status punctatus von Devergie, dunkelrothe Punkte auf graurother Fläche, exquisit in die Erscheinung. Ein dritter gemeinschaftlicher Charakterzug ist das Fehlen von Bläschen, Krusten und von starker seröser Absonderung. Stärkere Exsudation ist nur zeitweilig und stellenweise vorhanden und verdeckt, wo sie zu einem permanenten Symptome wird, den Habitus des verrucösen Ekzems, wie wir das bei dem mit Akanthose complicierten Eczema madidans gesehen haben. Dagegen ist die freie Fläche des verrucösen Ekzems sehr häufig feucht, zuweilen sogar klebrigfeucht, besonders am After, am Hodensack, unter herabhängenden Brüsten, in der Achselhöhle und an anderen Contactstellen, indem dem spärlichen Exsudat macerierte Hornzellen und Drüsensecret sich beimischen. Wo die Oberfläche trocken liegt, ist sie gewöhnlich rauh oder feinschuppig und mit unregelmässig verstreuten rothen, punktförmigen Erosionen oder dementsprechenden sehr kleinen Serum- und Blutkrüstchen bedeckt. Charakteristisch ist ferner ein langer, einförmiger Bestand des verrucösen Ekzems. Es gibt viele Fälle, in welchen das einmal erreichte Höhestadium jahrelang, selbst jahrzehntelang ohne wesentliche Aenderung und ohne jede Tendenz zu spontaner Heilung bestehen bleibt, eine Eigenthümlichkeit, die sich auch in einer grossen Hartnäckigkeit gegenüber der Behandlung und der Neigung, nach der Heilung local zu recidivieren, wiederspiegelt. Das Jucken ist beim verrucösen Ekzem kein so hervorstechendes Symptom wie bei anderen Formen; nur die Combination mit Hyperkeratose erzeugt stark juckende Ekzeme. In den rein akanthotischen und besonders den oberflächlich feuchten Formen der Contactstellen tritt das Jucken nur periodisch stärker hervor neben einer andauernden Schmerzhaftigkeit und Berührungsempfindlichkeit, die wieder den meisten anderen Ekzemen fremd ist. Wahrscheinlich nimmt mit der Wucherung der Stachelschicht die Anzahl der Epithelnervenenden derselben auch zu, ohne dass dieselben hier in normaler Weise geschützt sind.

Man theilt das verrucöse Ekzem am besten nach seiner Vertheilung über die Hautfläche in drei Hauptformen ein: die stabile, die progrediente und die universelle. Unter den stabilen Formen sind zwei besonders beachtenswert, eine diffuse und eine scharf umrandete. Die Stabilität beider wird durch eine eigene Localisation hervorgerufen.

Das diffuse verrucöse Ekzem hat seinen typischen Sitz an den Genitalien und am After. Es geht fast immer aus einer einfachen Intertrigo hervor und wird durch die Maceration und Wärme der Contactstellen unterhalten. Das Hinzutreten stärkerer Akanthose zu den gewöhnlichen Ekzemsymptomen: der Dermitis und Parakeratose, gibt sich klinisch durch eine auffallende Verdickung der natürlichen Hautfalten des Hodensackes, insbesondere der Raphe, sodann des Perineums und Afters zu erkennen. Beim Weibe schwellen besonders die grossen Labien an. Die elastische, dünne und leicht verziehbare Haut des Scrotums und Afters ist in hochgradigen Fällen in eine unverschiebliche Masse dicker, dichtgedrängter, feuchter, rosaroth gefärbter Wülste verwandelt, unter welcher die Penishaut nahezu verschwindet; durch die entsprechende Verdickung der radiären Afterfalten und der grossen Labien klaffen After und Vulva. Die stets feuchte, gedunsene, aufgelockerte Oberfläche ist gegen Berührung, z. B. beim Reinigen nach der Defäcation, empfindlich, aber nicht immer der Sitz starken Juckens; sie trägt jedoch gewöhnlich Kratzspuren in Form kleiner Blutkrusten, welche von periodischen Juckanfällen herrühren. Letztere haben ihren Ausgangspunkt von umschriebenen, stärker verhornten Stellen, z. B. an der Raphe, der vorderen Commissur der Vulva. Aber es werden während der Anfälle gewöhnlich nicht nur diese Stellen gekratzt, sondern die Regionen in toto gescheuert, wodurch die Schwellung und Röthung jedesmal sich der ganzen Genital- und Analgegend mittheilt. Das Ekzem in der verrucösen Form breitet sich jedoch nicht über den Bereich der warmen und feucht gehaltenen Contactstellen aus, wodurch der Einfluss der letzteren auf diesen Typus deutlich hervorgeht. Wo es sich in diffuser Weise auf die Oberschenkel, Hinterbacken, die kleinen Labien, den Penis allmählich zu verbreiten Gelegenheit hat, nimmt das Ekzem andere Formen an, wie die erythemato-squamöse, papulo-vesiculöse, nässende.

Die einfachen Trockenmittel sind nicht imstande, diese Form des Ekzems zu heilen. Aber es ist zweckmässig, damit man die nothwendigen stärkeren Mittel anwenden kann, zunächst die Oberfläche trockenzulegen und dieses wiederum mittels kühlender Trockenmittel zu thun. Das beste Mittel in allen schweren Fällen ist für diesen Zweck die Pasta Zinci mollis, eventuell mit Zusätzen von Carbolsäure (2%) und Ichthyolsulfon, oder Tumenol (2—5%). In milderen Fällen genügt eine mit diesen Zusätzen oder Aq. laurocerasi, Aq. Menthae, Liq. plumbi subacetici hergestellte Kühlpaste, deren Grundlage Zinksalbe, Ung. Cerussae oder Coldcream ist. Stets muss die ekzematöse Fläche mit feinausgezogener Watte bedeckt und durch die Mullschärpe oder Schwimmhose fest verbunden werden. Die Reinigung nach dem Stuhlgange und vor dem Zubettgehen wird am besten mit einer Mischung von Leinöl und Kalkwasser vorge-

nommen. Ist die entzündliche Schwellung und Feuchtigkeit vermindert, sodass die verdickte Haut fest und trocken sich darstellt, so muss man sofort zu den stark reducierenden und abschälenden Mitteln vorgehen, unter denen Chrysarobin als 2—5%iger Zusatz zu Zinkpasten und eine mit Vaselin verdünnte Resorcinschälpaste (1 : 5—10) obenan stehen; auch Theer in Form der Caseïnsalbe, sowie eine durch Salicylsäure oder Seife oder beides verstärkte Hebra'sche Salbe sind, in milden Fällen, von guter Wirkung. Letztere wird durch Einlage von Guttaperchapapier oder Salbenmullen (Zinkichthyol-, Bleicarbol-) in den Verband noch verbessert. In sehr alten Fällen sind noch stärkere Mittel, wie Ung. Chrysarobini comp. oder Pyrogalloli comp., indiciert. Stets muss man die Behandlung lange fortsetzen und sie nicht plötzlich abbrechen, sondern allmählich ausschleichen lassen, wenn man vor Rückfällen sich sichern will. Diese gehen stets von Resten verdickter Falten, z. B. an der Raphe, an der Grenze zwischen Perineum und After aus; auf die gründliche Beseitigung solcher Reste ist daher sehr zu achten.

Das scharf umschriebene, verrucöse Ekzem bildet eine Art des von F. Hebra sogenannten Eczema marginatum. Es ist die stabile Form desselben, welche auch unter Mithilfe einer Maceration ursprünglich zustande kommt, später aber nach Fortfall derselben in infinitum weiterbestehen kann, speciell wenn der Druck von Kleidungsstücken, Bandagen auf den Ekzemstellen lastet. Der Lieblingsplatz ist heutzutage an den seitlichen Partien des Halses unterhalb der militärischen Halsbinde. In vergangenen Zeiten hatte man Gelegenheit, grosse Exemplare rund um den Thorax zu sehen, genau die Form von längere Zeit applicierten Neptunsgürteln nachahmend. Jetzt erinnern daran kleinere derartige plattenartige Ekzeme, welche in ihrer Ausdehnung und ihren geradverlaufenden Rändern genau die Stelle macerierender Pflaster und feuchter Binden markieren, die zur Heilung der betreffenden Ekzeme angewandt waren. Hieraus geht schon hervor, dass diese Ekzemform sich zuweilen aus anderen, hartnäckigen, besonders trockenen umschriebenen Ekzemen unter unzulänglichen Heilversuchen erst entwickelt, mithin sehr verschiedene Anfangstypen besitzen kann.

Das ausgeprägte Eczema verruco-marginatum bildet vorspringende, trockene Platten von rother bis gelbgrauer Farbe, höckeriger oder durch grobe Furchen zerklüfteter Oberfläche, die, an der Luft trocknend, feine Schüppchen aufweist, unter dem Einflusse intertriginöser Maceration glatt, glänzend und hier und da feucht wird. Mit der Zeit sinkt die Mitte etwas ein, und die Randpartie erhebt sich dann nach beiden Seiten, nach aussen steil, nach innen sanft abfallend. Das Jucken ist nicht sehr bedeutend. Vesiculation, Spongiose, Krusten und Nässen stellt sich nur sporadisch bei neu hinzukommenden Reizen ein und fehlen für gewöhnlich

gänzlich. In dieser Weise können die Platten und Scheiben des verrucomarginierten Ekzems viele Jahre unverändert bestehen. Die Fälle mit gelbgrauer, trockener, zerklüfteter Oberfläche erinnern geradezu an einen Herd dichtstehender Warzen. Die auffallend lange Dauer bei fehlenden Entzündungserscheinungen und das prompte Recidivieren nach anscheinender Heilung lassen diese Form mehr als eine epitheliale Wucherung, eine Nachkrankheit des Ekzems erscheinen als wie als ein echtes Ekzem selbst, und in der That stellt sie auch histologisch eine äusserst einseitig ausgebildete Form des Ekzems dar: hochgradige Akanthose neben schwacher Dermitis, geringgradiger, zerstreuter Parakeratose und fehlender Spongiose. Dass es sich aber doch um ein echtes Ekzem handelt, daran mahnt nicht nur das periodische Jucken, sondern das beweist vor allem die Möglichkeit, dass nach jahrelangem Bestande als trockene Scheibe sich auf der letzteren und von ihr ausgehend in der Umgebung ein nässendes, papulo-vesiculöses oder selbst crustöses Ekzem entwickeln kann. Bacteriologisch habe ich in den Schüppchen dieser Ekzeme mikroskopisch und culturell nur die auch sonst vorkommenden Coccen gefunden, aber niemals trichophyton-ähnliche Fadenpilze. Wenn die Einwürfe, welche Hebra selbst schon mit Recht Köbner und seinen Schülern Pick und Kaposi gegenüber in Bezug auf deren Identificierung des Eczema marginatum mit der Trichophytie erhob, noch heute im allgemeinen Geltung besitzen, so bestehen sie doch in ganz besonderem Grade für diese stabile Form zu Recht, für welche niemals bisher diese Art des Trichophyton als Erreger mit Sicherheit nachgewiesen wurde. Soweit die Lanugohärchen auf den Platten des Eczema verruco-marginatum erhalten bleiben, sind sie in ihrer Structur normal und frei von Fadenpilzen.

Die Behandlung dieser allerdauerhaftesten Form des trockenen Ekzems erfordert von vorneherein die Einwirkung von Chrysarobin und Pyrogallol in Form von Pflastermullen oder componierten Salben unter Guttaperchapapier, oder die Aetzung mit Kalilösung und darauf folgende Abheilung unter Zinkschwefelpaste, oder die Abschälung mit dem Salicylcannabispflastermull. Chrysarobin beseitigt rasch die plattenförmige Erhabenheit, aber es treten mit fataler Regelmässigkeit sofort Recidive in der alten Ausdehnung auf. Pyrogallol wirkt langsamer, aber sicherer; man kann es gut nach einem raschen Anfangseffect mit Chrysarobin oder nach dem Salicylpflastermull brauchen. Neuerdings habe ich auch gute Resultate erzielt durch Combination von Chrysarobinsalben oder -Pflastern mit täglich einmal vorgenommener Einschäumung von Na_2O_2-Seife (1—10%). Diese Mittel sind weniger schmerzhaft und unangenehm als der von F. Hebra empfohlene Schmierseifencyklus.

Unter den fortschreitenden verrucösen Ekzemen ist die wichtigste die serpiginös, in Kreisen und Ringen sich ausbreitende Form, die ihr

gewöhnliches Centrum in der Contactfläche zwischen Bein und Scrotum besitzt, aber auch anderswo an macerierten Hautpartien beginnen kann. Das Eczema verruco-marginatum serpiginosum hat der Hauptsache nach F. Hebras Beschreibung des Eczema marginatum zugrunde gelegen. Es zeigt erheblich viel stärkere Entzündungserscheinungen als die stabile marginierte Form, beginnt als papulo-vesiculöser Fleck, der sich zu einer Scheibe verdickt, und breitet sich langsam und unaufhaltsam unter stetigem Jucken über grosse Flächen aus, deren Durchmesser zuweilen 20, ja 30 *cm* und mehr beträgt. Der Rand fällt in Form eines continuierlichen, $1^1/_2$ bis 3 *cm* breiten Wulstes von rother Farbe steiler in die gesunde Umgebung, langsamer nach dem Centrum zu ab und ist in unregelmässiger Weise mit Schuppen und Bläschen oder punktförmigen Erosionen bedeckt. Das Centrum kehrt, oft unter tiefer Pigmentierung, zur Norm zurück oder bleibt an einzelnen Stellen, meist Haarfollikeln entsprechend, erkrankt. Von diesen Resten gehen alsdann neue Scheiben und eventuell sogar neue Ringe des verrucösen Ekzems aus.

Die genannten Symptome verleihen dieser Form des marginierten Ekzems allerdings eine gewisse Aehnlichkeit mit der Trichophytie, z. B. der equinen, des unbehaarten Körpers des Erwachsenen. Auf diese Form bezog sich auch wohl zumeist die Pick'sche Theorie (1869), welche besagt, dass es sich dabei um eine Combination von Trichophytie mit intertriginösem Ekzem handle, eine Theorie, die Hebra discussionsfähig und wahrscheinlich richtig erschien. Aber Hebra betonte schon damals mit Recht den besonders trägen, chronischen Verlauf ohne Spontanheilung, das hartnäckige Recidivieren, das starke Jucken, das Freibleiben der Haare, die Pigmentierung des Centrums, die Nothwendigkeit eines macerierten Bodens zur Ansiedlung, die besondere Localisation und den Mangel eines epidemischen Vorkommens, alles Symptome, die für ein Ekzem und gegen Trichophytie sprechen, und er beliess demzufolge sein Eczema marginatum bei den Ekzemen. Diesem Urtheile muss ich mich noch heute mit weiteren Gründen anschliessen. Denn wir haben neuerdings eine Form von Trichophytie kennen gelernt, die durch eine eigenthümliche, besondere Art von Trichophyton erzeugt wird und so ziemlich alle Charaktere von Hebras serpiginösem Eczema marginatum an sich trägt: einen derben, 3 *cm* breiten, stark entzündlichen Rand mit Schuppen und Bläschen, der sich, von den Inguinalfalten ausgehend, auf die Schenkel, den Bauch, das Gesäss und den Rücken in riesigen Kreisen ausbreitet und ein freies Centrum hinter sich lässt. Aber diese Erkrankung erweist sich auch schon ohne mikroskopische und culturelle Beweise dadurch als Trichophytie, dass sie äusserst rasch in einer bis zwei Wochen diesen Verlauf nimmt, mehr schmerzt als juckt, nach der leicht zu erreichenden Heilung nicht recidiviert und epidemisch auftritt. Eine kleine Epidemie

konnte ich vor mehreren Jahren in einer Männerbaracke des Hamburger allgemeinen Krankenhauses verfolgen. Einer der Insassen hatte sie mitgebracht und inficierte im Laufe von zwei Wochen vier seiner Mitkranken mit derselben Affection. Bei einem bildeten sich die Kreise nicht zuerst in der Inguinalgegend, sondern auf dem Rumpfe. Hiernach wird man in Zukunft mit der Annahme einer Trichophytie bei monate- und jahrelangem Bestande ähnlicher Kreise vorsichtig sein und den in den Schuppen befindlichen Coccen mehr Beachtung schenken müssen als bisher.

Die Behandlung des serpiginösen Eczema verruco-marginatum führt rascher zum Ziele als die des stabilen. Gewöhnlich genügt schon das Einreiben von Ung. resorcini comp. oder das Bedecken mit einem Resorcin- oder Chrysarobinpflastermull. Einpinselungen von Jodtinctur, Theertinctur, Tinct. Kalina mit nachfolgender Bedeckung mit Zinkpflastermull sind in älteren, indolenten Fällen empfehlenswert.

Es gibt aber noch eine andere fortschreitende Form des verrucösen Ekzems, die sich nicht in continuierlichen Ringen, sondern in zerstreuten Herden ausbreitet und auffallenderweise in den neueren Lehrbüchern wenig genannt wird, obschon Devergie ihr bereits eine classische Beschreibung widmete und sie gar nicht zu den seltensten, wohl aber zu den hartnäckigsten Ekzemformen gehört. Ich meine Devergies: „Eczema rubrum“ und will die Beschreibung lieber mit seinen eigenen Worten geben.

„Dans l'eczema rubrum, c'est par plaques arrondies, ovoïdes, boursouflées, saillantes, agglomérées les unes à côté des autres, chacune d'elles de la largeur de 1 à 2 centimètres et en nombre indéterminé, de manière à former de groupes de bosselures très rouges et sécrétant en abondance la sérosité. Ces groupes s'affaissent peu à peu, mais sans jamais disparaître complètement et en conservant une certaine saillie même après la guérison; puis dans le voisinage des premiers, apparaît une nouvelle série de groupes, de sorte que toute la surface antérieure de la jambe, car c'est presque constamment sur cette partie que se développe l'eczema rubrum, finit par être bosselée. Or la maladie ne sécrète que là où apparaît une bosselure recouverte de vésicules et parfaitement dessinée d'ailleurs; et comme leur récidive a lieu sans ordre, on distingue très bien celles qui sont nouvelles de celles qui se sont anciennement développées. Dans cette variété les démangeaisons sont plus vives, plus incessantes, la chaleur est forte, la rougeur des plus marquées, le frottement est douloureux, le grattage impossible; tandis qu'il est agréable, quoique un peu cuisant, dans l'eczema simplex. Enfin, dans cette espèce l'état aigu persiste avec une grande intensité: il est difficile à l'apaiser; les émollients ordinaires sont impuissants pour le combattre et la durée de l'affection avec son acuité est souvent de deux à trois mois.“

Zu dieser prächtigen Darstellung möchte ich nur noch erläuternd hinzufügen, dass unter Acuität ja selbstverständlich bei einer monatelang dauernden Affection hier nur die Stärke der entzündlichen Erscheinungen und die Empfindlichkeit der knotigen und scheibenförmigen Herde verstanden sein kann. Die letztere war in der That auch bei meinen Fällen auffallend, und ich möchte sie auf ihren Sitz an der Vorderseite des Unterschenkels zurückführen. Auch mit seiner Bemerkung, dass die Stellen nicht viel gekratzt werden, hat Devergie Recht; es sind vielleicht die einzigen Ekzemstellen, welche für den Patienten ein Noli me tangere darstellen, da ihr Kratzen lange andauernde Schmerzen nach sich zieht. Weniger stark war in meinen Fällen das Nässen und die Krustenbildung ausgeprägt, obwohl sie hier und da vorkamen. Ich würde sonst diese Form als eine acanthotische Abart zu dem Eczema crustosum gestellt haben; ich fand jedoch die Acanthose beiweitem stärker entwickelt als die Vesiculation und Spongiose, sodass die trockenen, dunkelrothen, wenig schuppenden, meist glatten, höckerigen Scheiben auffallend genug aussahen und Devergies Ausdruck: Eczema rubrum verständlich machten.

In einigen Fällen hatte ich Gelegenheit, diese Form des verrucösen Ekzems in der Bildung begriffen zu finden, und zwar war es entweder ein Ulcus cruris oder ein Ekzem der Fussohle, welches den Ausgangspunkt vorstellte. Von diesen Stellen breitete sich zunächst ein follikuläres, papulo-vesiculöses Ekzem über den Unterschenkel aus, dessen papulöse Erhabenheiten sich concentrisch zu kleinen Scheiben verdickten. Die grossen thaler- bis kinderhandgrossen Platten entstanden durch Confluenz vieler kleiner Scheiben und hatten einen unregelmässigen Contour und eine unregelmässig höckerige Oberfläche.

Das verrucöse Eczema rubrum Devergie ist den anderen verrucösen Ekzemen gegenüber gekennzeichnet durch seine Ausbreitung in vielen tropfen- und scheibenförmigen Herden, sein Vorkommen hauptsächlich an der Vorderseite der Unterschenkel, unabhängig von Contactstellen, seine Berührungsempfindlichkeit und auffallende Röthe. Am meisten Aehnlichkeit besitzt es mit gewissen knopfförmigen, stabilen, ebenfalls sehr empfindlichen, rothen Ekzemherden der Achselhöhle, die zum Typus des intertriginösen Eczema verruco-marginatum gehören.

Die Behandlung des Devergie'schen Eczema rubrum verlangt zuerst feste Einbindung der Unterschenkel mit Zinkschwefelpaste, bis grössere Indolenz eingetreten ist, und sodann Einreibung mit Ung. chrysarobini comp. ebenfalls unter Beihilfe von Bindeneinwicklung.

Das verrucöse Ekzem kommt endlich auch als maligne, universelle Form vor und wird dann entweder als Pityriasis rubra oder Dermatitis exfoliativa aufgefasst; gewöhnlich geht es unter ersterer Benen-

nung, besonders in England, obwohl F. Hebra unter Pityriasis rubra ein vollkommen ekzemfreies Krankheitsbild verstanden wissen wollte. Es bildet sich aus einem universell gewordenen Ekzem im Laufe der Zeit dadurch aus, dass die Röthe permanent wird, das Schuppen und die Vesiculation an den meisten Körperstellen vollständig aufhören und das Jucken geringer wird, während die Oberhaut flächenhaft sich verdickt. An den Streckseiten der Extremitäten bildet sich eine unregelmässig höckerige, feste, aber nicht stark verhornte, durch den kratzenden Nagel leicht zu erodierende und daher auch vielfach verwundete Fläche. An den Beugeseiten, am Halse, Brust und Bauch bilden sich durch Hypertrophie der Stachelschicht parallele, den Spaltungsrichtungen folgende Wülste aus. Die Lanugobehaarung schwindet völlig; der ganze Körper ist mit einer oberflächlich verdickten, aber nicht callösen, ziemlich gut beweglichen, wenn auch unelastischen, blaurothen, fein abschuppenden Haut bedeckt; die Inguinaldrüsen sind stark angeschwollen, es besteht ein beständiges Frostgefühl, Abmagerung, und schliesslich stellt sich Kräfteverfall und Marasmus ein. Bildet sich die verrucöse Form des malignen Ekzems aus einem ausgebreiteten seborrhoischen Ekzem heraus, so schwinden auch die specifisch seborrhoischen Symptome, die dickblätterige Beschaffenheit und der starke Fettgehalt der Schuppen, die massenhafte Neubildung derselben und der Geruch nach Fettsäuren.

Die Behandlung dieser seltenen Fälle hat mit milden Mitteln: Vaselinum adustum saponatum, Ichthyolvaselin, weichen Zinkpasten mit Ichthyol, Pyraloxinsalben oder Tintenbädern zu beginnen, bis die Röthe nachlässt und die Hornschicht sich verdickt. Dann führt zuweilen ein verdünntes Ung. resorcini comp. oder chrysarobini comp. zum Ziele, wenn die Kräfte des Patienten eine derartige energische Behandlung zulassen. Innerliche Gaben von Eisen (Pil. kerat. ferri sesquichlorati), Chinin und Salzsäure sind stets anzurathen. Die Prognose ist in jedem Falle eine höchst zweifelhafte. Nur die consequente, monatelange Anwendung der als vortheilhaft im Einzelfalle erkannten milden Mittel ohne häufigen Wechsel der Behandlung gewährt Aussicht auf schliesslichen Erfolg.

5. Eczema callosum.

Ueberblicken wir die bisher beschriebenen Höhetypen, so sehen wir in jedem derselben ein Symptom quasi zur Alleinherrschaft gelangen, welches im Wesen des Ekzems liegt, zu seinen histologischen und klinischen Cardinalsymptomen gehört, wie: die seröse Exsudation, die Spongiose, die Dermitis superficialis, die Akanthose. Die beiden jetzt folgenden Höhetypen führen Symptome ein und bringen sie zu dominierender Geltung, welche nicht im Wesen des (Rayer-Devergie'schen) Ekzems liegen, sondern demselben geradezu aufoctroyiert wurden und so gewisser-

massen das Wesen desselben verschleiern. Es harmoniert mit dieser Auffassung, dass beide Typen durch äussere physikalische, chemische, mechanische Traumen herbeigeführt und unterhalten werden, die wir nicht als zureichende Ursache des Ekzems ansehen können, und es ist weiter auch leicht verständlich, dass gerade diese Typen in Bezug auf ihre Zugehörigkeit zum Ekzem häufigem Zweifel und den verschiedensten Deutungen begegnet sind. Es handelt sich um die beiden Symptome der Hyperkeratose und des diffusen entzündlichen Oedems. Wir könnten beide Typen in eine Unterabtheilung der „traumatisierten Ekzeme" bringen. Ich habe es vorgezogen, ihnen einfach die beiden letzten Plätze unter den ubiquitären Höhetypen anzuweisen.

Das schwielige Ekzem zeigt gewisse Unterschiede je nach der Art des Ekzemtypus, aus dem es sich entwickelt, aber auch gewisse durchgehende Merkmale, die eben die Aufstellung eines einheitlichen Höhetypus: callöses Ekzem rechtfertigen. Ganz wesentlich und von grosser Einförmigkeit ist das ätiologische Moment des Kratzens und Reibens. Bei jedem Ekzem dieser Art besteht ein Circulus vitiosus darin, dass das zugrunde liegende Ekzem juckt, das Jucken Kratzen herbeiführt, das Kratzen Hyperkeratose erzeugt, verstärkt und unterhält, und die Hyperkeratose wieder das Jucken vermehrt. Durch diesen schädlichen Zirkel können aus höchst unbedeutenden Ekzemen, z. B. des erythemato-squamösen oder pityriasiformen Typus, mit der Zeit derbe callöse Ekzeme entstehen, welche bis ans Lebensende dauern. Es sind also nur stärker juckende Ekzeme, welche zu callösen werden. Mit dieser Entstehungsart hängt es auch zusammen, dass die schlimmsten und ausgeprägtesten Formen nur beim Erwachsenen und im höheren Lebensalter vorkommen. Sodann ist es begreiflich, dass es Stellen am Körper gibt, wo diese Ekzeme nicht vorkommen, nämlich diejenigen, an die der kratzende Finger nicht hingelangt, die mittlere Schweissrinne des Rückens, die Gegend zwischen den Schulterblättern. Unter den übrigen Regionen sind die behaarten Körpergegenden auch ziemlich immun, da bei ihnen die Oberhaut normalerweise sehr dünn und wenig geneigt zur Schwielenbildung ist, kommt es aber in ihnen zur Ausbildung des callösen Ekzems, wie z. B. an der Aussenseite der grossen Labien, am Mons pubis, so schwinden unter der Hyperkeratose auch wiederum die Haare. Umgekehrt sind diejenigen Regionen für diese Ekzemform prädisponiert, welche von Natur mit dickerer Hornschicht begabt sind, also die Extremitäten besonders nach dem distalen Ende zu, und ebenso diejenigen Individuen, die wir oben allgemein als solche mit keratophiler Haut charakterisiert haben (s. allg. Aetiologie). Andererseits sind aber wieder die Gegenden mit normaler Hypertrophie der Oberhaut, die palma manus und planta pedis ausgenommen, wo das callöse Ekzem gewöhnlich in das wesentlich verschiedene palmare und

plantare übergeht. Mit dem dominierenden Einflusse des Kratzens stehen sodann noch einige Besonderheiten feinerer Art im Zusammenhange, auf die ich die Aufmerksamkeit lenken möchte. Es muss auffallen, dass die Ekzemschwielen, an so verschiedenen Plätzen sie sitzen mögen, nicht unter eine gewisse Grösse herabgehen und untereinander eine ähnliche, runde oder ovale Form besitzen. An dem Rumpf, an Arm und Beinen haben sie gewöhnlich einen Durchmesser von 8—12 *cm*, und zwar sind sie um so kleiner, je distaler sie sitzen; am kleinsten, bis zu 2 *cm*, an Hand- und Fingerrücken. Beide Umstände scheinen mir mit dem Kratzen zusammenzuhängen; denn wenn dasselbe nicht planlos umherirrend, sondern hartnäckig und schliesslich gewohnheitsgemäss auf dieselbe Hautstelle sich richtet, beschreibt die hin- und herfahrende Hand dabei aus leicht erklärlichen Gründen eine schmale Ellipse von mehreren Centimetern Durchmesser, deren längere Achse den grösseren Durchmesser der Schwiele vorzeichnet, und natürlich wird diese Kratzellipse um so kleiner, je geringer der Umfang des gekratzten Körpertheiles ist. Andererseits deutet die ovale und am Rande meist verwaschene Form der Ekzemschwiele darauf hin, dass nicht der einzelne Kratzeffect als solcher keratosiert wird (analog der Lichenisierung der Kratzstellen beim Lichen planus), sondern die gekratzte Stelle als Ganzes eine Neigung zur Hyperkeratose erhält, sodass die letztere in der Mitte culminiert und am Rande abklingt.

Das ausgebildete callöse Ekzem zeigt keine Bläschen und Krusten, kein Nässen, und selbst das Schuppen ist auf ein Minimum reduciert. Die Farbe ist grauröthlich oder weisslich bei einigen Formen, gelbbraun bis dunkelbraun bei anderen, aber nie frisch gelbroth oder dunkelroth wie bei manchen verrucösen Ekzemen. Die Erhebung der befallenen Hautstellen über die Umgebung ist sehr verschieden und durchaus nicht, wie bei dem verrucösen Ekzem, stets in ausgeprägtem Grade vorhanden, denn eine Anzahl von Hornzellenlagen erreicht noch nicht den fünften Theil der Dicke einer gleichen Anzahl von Stachelzellenlagen. Die Prominenz der callösen Partien ist daher zumeist abhängig von der begleitenden Akanthose. Die Oberfläche ist stets durch eine grobe Oberhautfelderung ausgezeichnet, bei der unter Ausgleichung einiger Hornschichtfalten die übrigen vertieft erscheinen und sich zu abnorm stark ausgeprägten Furchen verbinden. Da die normale Elasticität der Oberhaut an den betreffenden Stellen verschwunden ist und dieselbe nur die nothwendigsten Biegungen und Streckungen der Haut mitmacht, ordnen sich diese groben Hautfurchen, besonders an den Gelenken, gern zu parallelen Linien von einer Richtung quer zur Hauptbewegung an. So geht die normale, feine und multanguläre Oberhautfelderung über in eine viel gröbere, quadranguläre oder parallelfurchige. Eine weitere und selbstverständliche Folge

der Hornschichtverdickung ist die derbe, harte, unelastische Beschaffenheit der Oberhaut, die man mit gewissen Ledersorten verglichen hat, und die an stark bewegten Hautstellen leicht durch Einrisse, Rhagaden, zerklüftet wird. Es gelingt nicht leicht und ist an dicken callösen Stellen sogar unmöglich, die Haut in einer Falte zu erheben. Ausser dem Schwunde der Lanugobehaarung gesellt sich an den betreffenden Ekzemstellen auch ein Schwund des Panniculus nach längerem Bestande hinzu.

Was die einzelnen Varietäten des callösen Ekzems betrifft, so fehlen, wie man sich denken kann, die Analoga der progredienten verrucösen Formen vollständig, denn zur Ausbildung der schwieligen Beschaffenheit gehört ein langdauerndes Verharren am selben Orte. Wir haben mithin nur regionär beschränkte, multiple und vereinzelte Fälle zu unterscheiden, von denen die ersteren diffuser, die letzteren schärfer umschrieben zu sein pflegen.

Ueber die Histologie und Bacteriologie des callösen Ekzems ist noch wenig bekannt. Ich hatte bisher nur Gelegenheit, mit stärkerer Akanthose complicierte Fälle zu untersuchen, und konnte in diesen ausser der starken Akanthose und Hyperkeratose noch Folgendes constatieren. Die Entzündung des Papillarkörpers war äusserst gering, seine Gestaltung verschieden. Die Papillen waren durch das wuchernde Leistensystem zum Theil verstrichen, zum Theil sehr verlängert; eine Hypertrophie und Vermehrung derselben war nicht vorhanden, ebensowenig Oedem, kolbenförmige Schwellung und erhebliche Dilatation der Blutgefässe. Die Leukocytenauswanderung war gering, auf einzelne Punkte beschränkt; ebenso die Parakeratose der Uebergangsschichten. Die Lymphspalten der Stachelschicht waren wohl verbreitert, aber eine ordentliche Spongiose war nirgends ausgebildet. Wir haben hiernach wohl anzunehmen, dass die übermächtige Hyperkeratose sowohl eine ausgedehnte Parakeratose wie eine Spongiose nicht aufkommen lässt und damit den feuchten Charakter des Ekzems vollkommen aufhebt.

Ganz im Unklaren sind wir noch über den histobacteriologischen Befund, und die culturellen Ergebnisse sind bisher ganz widersprechende. Obwohl wir uns gerade den Fortbestand dieser Form des Ekzems auf Grund eines ursprünglich parasitären Anfangstypus lediglich durch Kratzen und reactive Hyperkeratose sehr wohl erklären könnten, lässt das andauernde Jucken und die ebenso andauernden Kratzeffecte doch an ein Fortglimmen und ein beständiges traumatisches Anfachen einer parasitären Brutstätte denken. Jedenfalls verträgt sich das klinische Höhestadium der Ekzemschwiele ebensowohl mit einer rein traumatischen wie mit einer parasitären Aetiologie. Das Kratzen in dieser beständigen, gewohnheitsgemässen Art ist auch unter allen Traumen das einzige, das sich mit dem an sich chronischen Parasitismus vergleichen lässt; es wird als ätiologi-

sches Moment übrigens ja auch nicht zur Erklärung der eigentlichen Ekzemsymptome, sondern nur zu der der complicierenden Hyperkeratose herangezogen.

Die praktisch wichtigste Gruppe der callösen Ekzeme bilden die diffus verbreiteten und regionär beschränkten verruco-callösen Ekzeme der Genital- und Analgegend und die crusto-callösen der Gesichtshaut der Säuglinge. Im Gegensatze zu den rein verrucösen Formen der Genito-Analgegend sind die verrucös-callösen von starkem, ja unerträglichem Jucken begleitet. Die Oberfläche der grossen Labien, des Hodensackes ist graugelb, die der Analfalten weisslich verfärbt; die Verdickung der Falten ist durch die überlagernde verdickte Hornschicht theilweise wieder zur Fläche ausgeglichen; diese ist lederartig hart, trägt überall Kratzspuren und lässt sich an einzelnen Stellen kartenblattartig umgreifen und über die Umgebung emporheben. Besonders diese am stärksten der Hyperkeratose verfallenen Stellen sind der permanente Sitz des Juckens und widerstehen am längsten der Heilung; an den grossen Labien pflegen sie die vordere Commissur halbmondförmig zu umgeben, am Hodensack nehmen sie meistens die Gegend der Raphe ein; am After ist es eine oder die andere besonders verhärtete und verdickte Falte; auch das Perineum ist besonders oft Sitz dieser Schwielen.

Wie man aus dieser Darstellung ersieht, ist das callöse Genital- und Analekzem nur die Complication des verrucösen Ekzems mit der Hyperkeratose. Dadurch aber wird das Ekzem aus einem lästigen auch erst zu jenem unerträglichen Uebel, welches so viele Patienten zur Verzweiflung bringt. Ausser dem Kratzen und eventuell einer angeborenen Keratophilie der Oberhaut mögen noch andere chronische Reize, wie Fluor albus, Hämorrhoiden, Stuhlverstopfung zur Verschlimmerung des Leidens beitragen; Thatsache ist, dass dem Uebel die Spitze abgebrochen ist, sobald man die Hyperkeratose beseitigt oder auch nur gemildert hat. Doch soll auf die gleichzeitige Berücksichtigung jener Leiden, insbesondere des Fluor albus durch Injectionen (mit Ichthyol, Ichthargan, Holzessig etc.) hiemit hingewiesen werden.

In hochgradigen Fällen hat die Cur stets mit einer Abschälung der Ekzemschwarten zu beginnen, wozu sich am besten der Salicyl-Cannabis-Pflastermull, dann auch der Salicyl-Seifen-Pflastermull und die Resorcin-Schälpaste eignet. Sind nur einzelne callöse Stellen auf einer grösseren pruriginösen Fläche vorhanden, so bedeckt man jene mit Stücken des Pflastermulls und die ganze Region mit Blei-Carbol-Salbenmull unter Beihilfe eines Schwimmhosenverbandes. Ist die Abschälung gelungen, so folgt sofort die energische Behandlung der ekzematösen Flächen mit den stärksten reducierenden Mitteln: Ung. pyrogalloli comp., Ung. chrysarobini comp., Ung. caseïni mit Pyrogallol und Liantral, wobei die übermässige

Reaction nicht durch Zinkschwefelpaste wie gewöhnlich, sondern besser durch Blei-Carbol-Salbenmull gemildert wird, da man jede Eintrocknung und Verhärtung der Oberfläche zu meiden hat. Heisse kurze Seifenbäder, Compressen mit heissem Wasser sind bei intercurrenten Juckanfällen von Nutzen. Wo das Nervensystem der Patienten bereits sehr gelitten hat und Eile noththut, operiert man die juckenden Stellen am besten (unter Cocaininjection nach Schleich), indem man sie kräftig bis zur vollständigen Glättung aller Wülste und Falten mit dem breiten Ansatz des Paquelin abbrennt, worauf ein Verband mit Pasta Zinci mollis die Schmerzen beseitigt und die rasche und definitive Heilung einleitet. In milderen Fällen mit nur zeitweise stärkerem Jucken genügen hornschichterweichende Salben, welche man auch nach einer jener stärkeren Behandlungsmethoden zur Weiterbehandlung brauchen kann: z. B. Ung. Hebrae 10, Vaselini 10, Liantral 1, Extr. Cannabis 1.

Einer ähnlichen Verschlimmerung wie beim genitalen und analen Ekzem begegnen wir sehr häufig beim herpetoiden und crustösen Ekzem des Kinderkopfes, wenn sich eine stärkere Verhornung zu der Spongiose und serösen Exsudation hinzugesellt. Ich habe bei der Schilderung des crustösen Ekzems erwähnt, dass, so abschreckend die Gesichter der Kleinen der Umgebung erscheinen, sie selbst verhältnismässig wenig leiden. Das Jucken und Kratzen ist mässig und lässt sich leicht durch Application von Salben und Salbenmullen vollständig in Schranken halten. Wenn aber nun in einigen Fällen stärkeres Jucken auftritt, sei es, dass eine angeborene Keratophilie der Haut vorliegt, oder dass die Dentition anfallsweise stärkere Röthung und Schwellung der Kopfhaut verursacht, so tritt eine Veränderung im Aussehen der ekzematösen Flächen ein. Dieselben werden im allgemeinen trockner, bleiben aber dabei an vielen Stellen, besonders am Kopfe von Krusten bedeckt. Die Gegenden des stärksten Juckens, vor allem Stirn und Wangen, werden mit Aufbietung aller Kräfte mit den Händen und durch Scheuern des Kopfes am Kopfkissen oder der Brust der Wärterin gekratzt, die Haut ist stark geröthet, trieft von Blut und Serum und bedeckt sich nach jedem Juckanfall mit dünnen, blutigen Krusten. Das andauernde Kratzen führt allmählich an vielen Stellen des Gesichtes eine stärkere Verhornung herbei, unter welcher die seröse Exsudation zurücktritt; diese Verhornung bedeutet aber keineswegs eine Heilung, sondern vielmehr eine neue Complication des Ekzems. Das crusto-callöse Ekzem der Säuglinge erfordert eine etwas compliciertere Technik der Behandlung als das einfach crustöse. Zuerst werden die Arme des Kindes an den Leib gewickelt, dann wird der Kopf mit Zinkschwefelpaste und Zusatz von Theer oder Ichthyol (2—5%) bestrichen oder mit Zinkichthyol- oder Zinkoxyd-Quecksilberoxyd-Salbenmull belegt, fest mit Mullbinden eingewickelt und diese Binden von aussen

mit Zinkleim bestrichen und wattiert. Je nach der Durchtränkung findet nach 24 oder 48 Stunden unter denselben Vorsichtsmassregeln der Verbandwechsel statt. Die begleitenden Hand- oder Armekzeme erfordern dieselbe Behandlung mit Salbeneinbindung und äusserlicher Einleimung.

Eine zweite Gruppe der callösen Ekzeme bilden die multiplen Herde, die sich im Verlaufe länger dauernder Ekzeme von anderem Typus an gewissen Prädilectionsstellen bei vorhandener Keratophilie der Haut herausbilden. Am häufigsten sind es öfter recidivierende seborrhoische Ekzeme, welche diese partielle Umwandlung erleiden. Man findet dann die Herde, z. B. der Kniekehlen, Ellbeugen, des Handrückens, Vorderarmes, Handgelenkes, der Fussgelenksgegend, aber auch des Gesichtes, bei eintretenden Recidiven trockener, härter und pruriginöser als früher. Die Farbe ist aber noch ziemlich roth, es treten hie und da Bläschen und Krusten auf, das Kratzen ruft noch eine starke Schwellung und Röthung der ganzen Stelle hervor, kurz man merkt, dass sich hier auf der Basis eines langwierigen Restes des seborrhoischen Ekzems die Hyperkeratose eingenistet und die früheren Symptome — theilweise freilich nur — verdrängt hat. Die Oberhautfelderung ist oft nur in der Mitte grob und parallelfurchig und geht am Rande in die normale des Ortes über. Im Gesichte bildet das callöse Ekzem plattenförmige, von geradlinigen Furchen durchzogene, stark geröthete Verhärtungen.

Diese meistens die Extremitäten befallende multiple Form ist prognostisch wesentlich günstiger und weicht auch zweckmässiger Behandlung leichter als die genito-anale. Es genügt gewöhnlich schon die Application erweichender Salben (Ung. Hebrae oder caseini mit Theer, Seife, Chlorcalcium oder Salicylsäure) oder schwach schälender Mittel (Ung. resorcini comp.) unter impermeabler Bedeckung, um die Callosität prompt zu beseitigen, worauf Zinkschwefelpaste den Ekzemrest hinwegnimmt. In hartnäckigen Fällen wird man aber auch hier zu den salicylsäurehaltigen Pflastern zuerst seine Zuflucht nehmen. Das callöse Ekzem des Gesichtes erfordert Bleisalbenmulle oder Ung. resorcini comp. unter impermeablem Verbande.

Eine besondere Abart dieser Gruppe bilden gewisse trockene, sehr hartnäckige Ekzeme der Augenlider, des Hodensackes und der Vorhaut, genug solcher Hautstellen, wo die Oberhaut sehr dünn, die Cutis dünn und stark verschieblich und das Hypoderm fettarm ist. Dieselben gehören zu den flachsten und unscheinbarsten Formen des callösen Ekzems, sind aber trotzdem von grosser Hartnäckigkeit und Dauer. Man hat hier eigentlich den reinsten Typus der Callosität vor sich, da jede Spur von Akanthose fehlt und alle übrigen Symptome des Ekzems nur minimal ausgebildet sind. Die Farbe ist gewöhnlich bräunlich bis rothbraun, die Oberfläche trocken, kaum schuppend; die Haut ist in eine harte, dünne, schwer

faltbare Platte verwandelt, die dem Auge einen müden Ausdruck gibt, indem es mit einer gewissen Anstrengung den Bewegungen des Orbicularis folgt. Es besteht fortdauernd ein leises Jucken, das sich zuweilen zu heftigen Anfällen steigert. Diese sehr lästige und schwer heilbare Form bildet sich meist aus pityriasiformen Ekzemen des seborrhoischen Typus nach langem Bestande aus. Ung. resorcini comp. und der Resorcinpflastermull haben sich neben Theersalben noch am meisten dagegen bewährt.

Eine letzte Gruppe der callösen Ekzeme bilden jene ganz vereinzelt auftretenden Ekzemschwielen dunkler Herkunft, von denen es zur Zeit noch strittig ist, ob sie sich stets auf der Grundlage eines ekzematösen Anfangstypus entwickeln oder auch allein durch ein primäres, umschriebenes Jucken der Haut mittels jenes Circulus vitiosus des Kratzens und der Hyperkeratose, also ohne Ekzem, entstehen können. Die letztere Annahme wird von Brocq und Jacquet vertheidigt, welche daher eine „Neurodermite chronique circonscrite“ (Vidals Lichen simplex chronique) grundsätzlich vom Ekzem abtrennen und dieser Krankheit eine „Lichénification primitive et pure“ zuschreiben, im Gegensatze zu der „Lichénification secondaire“ (Hyperkeratose) der Ekzeme. Mir erscheint diese Deutung trotz der Angaben mancher Patienten zweifelhaft, da pityriasiforme und erythemato-squamöse Ekzeme leicht der Beobachtung entgehen und ich bei derartigen Patienten stets eine ekzematöse Vergangenheit nachweisen konnte. Immerhin kommen diese Ekzemschwielen zuweilen in der That an solchen Orten vor, die nicht gerade Lieblingsstellen der Anfangstypen des Ekzems sind, so an den vorderen Achselfalten, der Schulterhöhe, über der Achillessehne, mitten auf der Vorderfläche der Oberschenkel, über dem Hüftbeinkamm u. s. f. Die bessere Beobachtung der Anfangstypen des Ekzems und der Ekzemreste, die Emancipation von dem Vorurtheile, als müssten alle Ekzeme zu irgend einer Zeit einen feuchten Charakter offenbaren, werden auch in dieser Frage allmählich den wirklichen Sachverhalt erkennen lassen und die Genese dieser Schwielen aufklären.

Klinisch gehört diese Form zu den trockensten und am dunkelsten gefärbten. Ganz alte stellen sich zuweilen als braune, reibeisenähnlich höckerige, harte Schwielen dar, denen man allerdings kaum ausser dem Jucken etwas vom Ekzem anmerken kann. Ihre Beseitigung erfordert Salicylpflastermulle oder Kaliätzungen.

6. Eczema erysipelatoides.

Das erysipelähnliche Ekzem ist die zweite wichtige Form des traumatisierten Ekzems. Der Name passt allerdings nicht besonders gut, da man mit dem Erysipel heutzutage die Vorstellung einer infectiösen Cutiserkrankung verbindet und nicht einer traumatischen Dermatitis. Aber

er hat sich schon zu einer Zeit eingebürgert, als die Natur des Erysipels noch unbekannt war, und die Erysipelähnlichkeit bezieht sich mithin nur auf die klinischen Symptome, eigentlich nur auf das acut eintretende, entzündliche Oedem; hierzu kommt noch der Umstand, dass diese Form wie das Erysipel mit Vorliebe das Gesicht befällt und dann die Differentialdiagnose vom Erysipelas faciei auch heute noch in jedem einzelnen Falle zu stellen ist. Dieser Umstand erschien mir für die Beibehaltung des Namens ausschlaggebend zu sein. Ich würde ihn nur dann aufgeben, wenn wir für das acut entzündliche, diffuse Oedem, welches durch eine starke chemische Reizung der Haut entsteht, einen kurzen, prägnanten Ausdruck besässen, den wir bis jetzt nicht haben. Denn das Beiwort oedematosum allein genügt nicht, um eine Verwechslung mit dem spastischen Oedem einer das Ekzem begleitenden Urticaria, dem chronisch entzündlichen localen Oedem des Eczema herpetoides und dem plastischen Oedem eines Unterschenkelekzems auszuschliessen. So ist immerhin das Beiwort erysipelatoides noch am ehesten geeignet, die richtige Vorstellung vom Aussehen dieser Ekzemart wachzurufen; aber wohlgemerkt sind es auch nur die beiden Symptome des acuten Beginnes und des starken entzündlichen Oedems, welche beiden Affectionen gemeinsam sind, alle anderen Symptome lassen sie leicht und sicher unterscheiden. Es fehlen, um diesen Punkt gleich von vorneherein abzumachen, dem Eczema erysipelatoides des Gesichtes das Fieber, die Benommenheit des Sensoriums und das allgemeine Krankheitsgefühl, es fehlt das langsame stetige Fortschreiten der Randpartien mit zackigen Ausläufern, es fehlt häufig ganz und gar die Röthe, und statt der unregelmässig zerstreuten, oft grossen Blasenabhebungen des Erysipels finden sich Bläschen, die durch ihre Menge, Uniformität, gleichmässige Ausbreitung und Kleinheit auffallen.

Das erysipelähnliche Ekzem umfasst einen grossen Theil dessen, was die heutigen Lehrbücher nach F. Hebra als „acutes Ekzem“ zusammenfassen, jedoch nicht alles. Hebra zieht auch solche crustöse Ekzeme des Gesichtes hieher, die nur ausnahmsweise rasch verlaufen, sodann gewisse Fälle von Eczema madidans scroti, die beide ihrem Charakter nach besondere Höhetypen des chronischen Ekzems sind, und bemerkt auch, „dass jedes chronische Ekzem in den ersten Tagen seines Ausbruches auch ein acutes Ekzem repräsentiert“ und „jeder einzelne Ausbruch gleichsam wieder ein acutes Ekzem für sich darstellt“. Mit dieser Begründung wäre natürlich jede chronische Krankheit auch eine acute. Hebra musste eben ein Capitel „acutes Ekzem“ haben, da er glaubte, das Ekzem durch acute und chronische Reizung in allen seinen Formen künstlich erzeugen zu können, und er stattete es so reich wie möglich mit Krankheitsbildern aus. Dass es trotzdem etwas mager ausfiel und nur zu sehr an das kleine Ekzem-

capitel Willans erinnerte, wird ihm selbst nicht entgangen sein und führte ihn wohl in der Einleitung zu der sehr berechtigten Selbstkritik, dass es einen oder den anderen geben würde, „dem in der Aufstellung eines acuten Ekzems ein Widerspruch mit der Charakteristik des Ekzems im allgemeinen sich zu ergeben scheint, und der sich lieber zu der Ansicht hinneigt, dass man die acuten Ekzeme nicht hierher, sondern zu den acuten Hautentzündungen zu rechnen habe". Ziehen wir alles ab, was mit einem gewissen Zwange in das Capitel des acuten Ekzems gebracht ist, so bleibt aber doch immer noch etwas mehr darin als eine Reihe von artificiellen Dermatitiden, wie sie uns Willan kennen lehrte. Reducierte es sich nur auf diese, so brauchten wir dazu kein eigenes Capitel des erysipelähnlichen Ekzems und würden ihnen durch Erwähnung im Capitel der präekzematösen Dermatosen vollauf gerecht werden. So aber ist das Verhältnis zwischen acuter Dermatitis und chronischem Ekzem nicht. Es ist weder so innig, wie Hebra will, dass die erstere durch öftere Wiederholung oder allmählich direct in chronisches Ekzem übergeht, noch so lose, dass die Dermatitis über das Ekzem gleichgiltig hinwegzieht und das chronische Ekzem mit seinen früheren Erscheinungen zurücklässt. Die acute artificielle Dermatitis ist vielmehr einer der stärksten ekzembefördernden Factoren. Dass sie an sich vom Ekzem ganz unabhängig ist, lehren die häufigen Fälle, in denen die Dermatitis ohne weiteres acut abheilt, wie sie entstanden ist, und keinen Ekzemnachschub hervorbringt. Nach diesen Fällen ist sie im Capitel der präekzematösen Dermatosen in ihren verschiedenen Formen gezeichnet. Dort hatten wir sie dem Ekzem als etwas Fremdes gegenüberzustellen und die Differentialdiagnose zwischen beiden zu erörtern. In diesem Capitel hinwieder liegt es uns ob zu zeigen, wie sie vorübergehend mit dem Ekzem verwächst, dessen Ausbreitung befördert und ihm einen bestimmten Höhetypus aufprägt. Da ein wesentlicher Zug in dieser Mischung von Ekzem und Traumatismus — ganz im Gegensatze zum ebenfalls traumatisierten callösen Ekzem — in der rasch erreichten Höhe der Entzündung besteht, so ist es erklärlich, wie man dazu kommen konnte, den Beginn des Ekzems von diesem sinnfälligen Ereignis zu datieren, dasselbe mit zum Ekzem zu rechnen und deshalb zwischen einem „acuten" und chronischen Ekzem zu unterscheiden.

Das erysipelatoide Ekzem kommt seiner traumatischen Wurzel entsprechend hauptsächlich an den frei getragenen Körperstellen: Gesicht, Hals, Vorderarm, Handrücken, vor; hier sind es atmosphärische Traumen: die erste Frühlingssonne, sportliche Excesse, ein rascher Gang bei scharfem Wind, eine Wasserfahrt u. ä., welche in ein- bis zweimal 24 Stunden das überraschende Bild hervorzaubern. An der Haut der Hände allein spielen die Rolle des Excitans: reizende Stoffe des Handwerkes, zufällig berührte

Chemikalien und pflanzliche Gifte. Am Penis und Scrotum kommen gewöhnlich mehrere Traumata gleichzeitig in Betracht: Jucken durch Scabies und Pediculi pubis, Kratzen und Anwendung starker, speciell quecksilberhaltiger Salben. Alle diese Traumen können allein für sich jene im Capitel der präekzematösen Dermatosen beschriebenen stürmischen Entzündungen hervorrufen und bei geeigneter schützender und eintrocknender Behandlung ebenso rasch vorübergehen wie sie kamen. Anders verhält es sich aber, wenn an den Stellen des Traumas unbedeutende, umschriebene Ekzeme bis dahin still vegetierten (z. B. pityriasiforme Herde des Gesichtes, vesico-papulöse an den Händen der Arbeiter) oder in der nächsten Nachbarschaft ihren Stammsitz hatten (z. B. seborrhoische Ekzeme des Kopfes, intertriginöse der Genitalien). Zunächst überzieht die vesiculöse und ödematöse Dermatitis die gereizten Hautpartien und verdeckt dabei völlig die unscheinbaren Ekzemherde, die eventuell auf diesen sitzen, so dass man es nur mit einer Dermatitis zu thun zu haben glaubt. Erst nach einigen Tagen pflegt es aufzufallen, dass die Entzündung unter einfachen Trockenmitteln nicht rasch zurückgeht, dass beim Aufhören der schmerzhaften Spannung über Jucken geklagt wird, und dass sich plötzlich ausserhalb der Grenze der Dermatitis linsengrosse, erythemato-squamöse oder papulo-vesiculöse, juckende Proruptionen von ganz anderem Charakter einstellen. Inspiciert man nun genauer diese Gegenden, etwa Hals und Nacken bei Gesichtsentzündung, die Vorderarme bei Dermatitiden der Hände, so nimmt man wahr, dass unter dem Deckmantel der Dermatitis sich ein richtiges Ekzem von der Form einer der bekannten Anfangstypen rasch ausgebreitet hat, welches man jetzt schon von den rein ausgeprägten äusseren Herden bis in den Bezirk der Dermatitis verfolgen kann, wo der besondere Typus allmählich unter dem Oedem oder der allgemeinen Krustenbildung oder Abschuppung verschwindet. Fast niemals findet diese Ausbreitung so rasch statt, dass beim Abheilen der Dermatitis der ganze von ihr befallene Bezirk sich ekzematös erkrankt zeigte. Es sind fast immer nur einzelne grössere Herde von Ekzem, die im Anschlusse an die präexistenten kleineren sich inzwischen gebildet haben. Auch der Charakter derselben ändert sich bisweilen und fast immer in der Richtung, dass eine grössere Neigung zu seröser Exsudation sich geltend macht. Vorher trockene schuppende Herde entwickeln jetzt Bläschen, vorher papulo-vesiculöse Herde fortan crustösen, herpetoiden oder selbst nässenden Charakter, wenigstens eine Zeitlang. War vorher eine Spongiose mit Entwicklung klarer, kleinster Bläschen vorhanden, so findet man an deren Stelle nach Abheilung der Dermatitis häufig leukoseröse oder ganz eiterige, was entweder auf eine Leukotaxis der chemischen Reizmittel oder auf ein partielles Absterben der Ekzemorganismen bei Beginn der Dermatitis oder auf beides zurückgeführt werden kann.

Etwas anders verhält sich der Verlauf, wenn vorher auf den befallenen Bezirken selbst keine ekzematösen Eruptionen, sondern nur in der Umgebung oder sonst am Körper vorhanden waren. Von diesen findet dann eine Autoinoculation auf den durch die Dermatitis präparierten, aufgeweichten und überernährten Hautboden statt, wozu durch die Finger, Kleidungsstücke, Verbandzeug etc. hinreichend Gelegenheit gegeben ist. Dann finden sich, während die Dermatitis noch blüht, keine Proruptionen an deren Peripherie, und erst nach vollständiger Abheilung, manchmal erst nach Wochen, findet man sich einem echten Ekzem auf derselben Stelle gegenüber, welches dann fälschlich bisher stets als ein „Recidiv" des „acuten Ekzems" von mehr chronischem Charakter aufgefasst wurde, während es sich in Wirklichkeit um die Pioniere eines chronischen Ekzems auf dem neu eroberten Hautbezirke handelt, deren Keime von irgend einer alten Brutstätte des Ekzems während der Dermatitis hieher übertragen wurden. Dem alten Willan war offenbar schon der hierbei vor sich gehende Wandel im Charakter der Dermatose aufgefallen, als er berichtete, dass in solchen Fällen, wo das im Sommer entstandene Eczema solare sich ausnahmsweise bis zum Winter hinzöge, „die Krankheit die Form von Impetigo (d. h. des Rayer'schen Ekzems) annehme".

Für diese so naheliegende und so leicht in vielen Fällen zu bestätigende Deutung des Vorganges haben wir einen ganz parallel gehenden, jedem Arzt bekannten täglich vor Augen, welcher nur nicht genug in seiner experimentell-pathologischen Bedeutung gewürdigt wird. Dieses ist die künstliche Erzeugung von neuen Ekzemherden im Umkreise alter Mutterherde, wenn diese durch zu starke Mittel, besonders reducierender Art (Chrysarobin, Pyrogallol), übermässig behandelt werden und dabei sich in der Peripherie eine breite Zone entzündlicher Reaction entwickelt. Hier ist über die Präexistenz der Herde auf dem Felde der von uns selbst erzeugten Dermatitis kein Zweifel, ebensowenig daran, dass durch dieselben Mittel die nächste Umgebung präpariert wurde, und an Gelegenheit zur Uebertragung der Keime auf dieselbe während der Einreibung der reizenden Salben fehlte es natürlich auch nicht. Dass die Tochterproruptionen gerade dann in der Nachbarschaft auftreten, wenn wir durch unsere reizenden Medicamente die Mutterherde eben beseitigt haben, entspricht ebenfalls ganz dem natürlichen Verlaufe eines früher unscheinbaren, beschränkt vegetierenden und dann plötzlich nach Abheilung einer Dermatitis weit über den bisherigen Bezirk spontan hinausgeführten Ekzems. So liefert besonders die energische Behandlung des nummulären psoriatiformen Ekzems mit starken, entzündungserregenden Mitteln leider häufig dasselbe Bild wie das erysipelatoide Ekzem; nur durchschauen wir hier den Vorgang besser. Wenn wir auch nicht, wie Hebra meinte, durch Einpinselung von Crotonöl ein Ekzem machen können, so viel können wir

doch wenigstens, dass wir ihm, wo es vorhanden, mittels unserer Hautreizmittel die Bahn zu weiterer Ausbreitung vorzeichnen.

Ausser den genannten gewöhnlichen traumatischen Dermatitiden üben auch noch einige andere Einflüsse einen die „Acuität“ und das entzündliche Oedem mächtig befördernden Einfluss, allerdings nur in seltenen Fällen; dann tritt aber ebenfalls der erysipelatoide Typus in die Erscheinung. So gibt es eine extrem seltene Complication von gewöhnlichem seborrhoischen Ekzem mit Riesenurticaria, einem spastischen Oedem, bei welcher binnen wenigen Stunden z. B. in der Umgebung eines leichten trockenen Gesichtsekzems die Haut stark anschwillt, das Ekzem zu nässen beginnt und am nächsten Tage die ganze Kopfhaut in einer Weise angeschwollen ist, wie es selbst beim hochgradigsten Erysipel nicht häufig angetroffen wird. Ich beobachtete einen Fall von trockenem Ekzem beider Hände, das unter einer unzweckmässigen Behandlung sich nach den Vorderarmen zu ausgedehnt hatte. Als ich gerufen wurde, war das Ekzem am linken Arme plötzlich bedeutend schlimmer geworden, theilweise mit Bläschen dicht bedeckt, theilweise stark nässend und dabei der ganze Arm bläulichroth und bedeutend angeschwollen. Die Differenz der Arme brachte mich auf die Idee, die Kleidung näher zu prüfen, und es fand sich, dass nur der linke Arm durch ein zu enges Aermelloch stranguliert wurde, mit dessen Beseitigung alsbald das in diesem Falle nicht entzündliche Oedem und das erysipelatoide Aussehen des Ekzems schwanden. Zweimal habe ich es erlebt, dass toxische Dermatitiden den ganzen Körper überzogen und an vielen Orten Ekzeme anfachten, welche die Dermatitis lange überdauerten. In einem Falle ging die Dermatitis von einer mit Jodoform, im zweiten von einer mit Sublimat behandelten Wunde aus, und in beiden Fällen bestand eine Idiosynkrasie gegen diese Heilmittel. Vielleicht gehört Hebras „acutes universelles Ekzem“ in diese Kategorie.

Endlich darf auch nicht übersehen werden, dass dieselben traumatischen Dermatitiden, welche hier ekzembefördernd wirken, ebenfalls für andere Mikroorganismen die Eintrittsstelle bereiten können. Wir finden daher gar nicht so selten, dass bei Arbeitern, welche eine acute vesiculöse Dermatitis der Hände acquiriert haben mit weitgehender serös-eiteriger Unterwühlung der Hornschicht der Hohlhand, neben den ekzematösen Proruptionen auch noch eine Lymphangitis den Vorderarm hinaufkriecht. Ja es kann sich ereignen, dass nach Abheilung eines erysipelatoiden Ekzems des Gesichtes von der Nasenhaut oder Schleimhaut aus sich noch ein richtiges Erysipel nachträglich entwickelt.

Da das erysipelatoide Ekzem seinen Höhepunkt nur durch äussere Reize erlangt hat, muss die Behandlung sich alles dessen enthalten, was den geringsten Reiz ausüben kann. Daher ist die im allgemeinen beste Behandlung die einfache Eintrocknung unter Mehl. Bei Gesichtsekzem

wird der Patient auf den Rücken gelagert, die Augen und der Mund mit einem Wattebausch, die übrige Haut 1 *cm* hoch mit Mehl bedeckt und dieses mittels einer Mullbinde fest angedrückt, worauf von Augen und Mund die Watte entfernt wird. Die Hände und Arme und ebenso die männlichen Genitalien kommen in einen leicht herzurichtenden leinenen Sack, der mit Mehl gefüllt wird. Diese primitiven Verbände werden in dem Maasse erneuert, wie die Exsudation sie durchfeuchtet, und führen am schnellsten zur Beseitigung der Dermatitis und Klarlegung des restierenden Ekzems. Dieses will mit den mildesten Mitteln behandelt werden, um die Dermatitis nicht wieder anzufachen. Zinksalben und Salbenmulle mit Ichthyol passen fast immer. Hartnäckige Reste in späterer Zeit erfordern und vertragen stärkere Mittel je nach ihrer Art.

β) Regionäre Höhetypen.

1. Eczema intertriginosum.

Der regionäre Typus des intertriginösen Ekzems umfasst alle Ekzemformen, denen durch ihr Vorkommen an den Contactstellen zweier Hautflächen besondere Charaktere aufgeprägt werden. Im weitesten Sinne gehören zu diesen Regionen nicht nur die Cruroscrotal-, Crurolabial- und Analfalte, die Falten hinter dem Ohre und zwischen Vorhaut und Eichel, die Achselhöhle und der Nabel, sondern auch die Haut unter hängenden Brüsten, die Bauch-, Hals- und Kinnfalten fettleibiger Erwachsener und Kinder, sämmtliche Interdigitalfalten an Händen und Füssen und schliesslich auch solche Hautduplicaturen, welche erst durch anderweitige pathologische Processe geschaffen wurden, wie z. B. die Falten zwischen Finger und Hand, Vorderarm und Oberarm, Oberschenkel und Rumpf bei Contracturen, zwischen Haut und hängenden Geschwülsten u. s. f. Wir haben die den intertriginösen Ekzemen vorangehenden beiden Stadien der Intertrigo, das inoffensive und offensive, kennen gelernt. Das erstere, bestehend in stärkerer Secretion der Hautdrüsen, grösserer Feuchtigkeit der Duplicaturen und leichter Maceration der Hornschicht, kann bei gewöhnlicher Reinlichkeit zeitlebens ohne Beschwerden getragen werden. Erst das zweite Stadium fordert ärztliche Hilfe, wird aber, besonders in den ärmeren Schichten der Bevölkerung, oft genug auch zeitlebens als ein nothwendiges Uebel angesehen. Dann ist die Haut, so weit der Contact reicht, dunkelroth, beständig feucht, heiss und leicht schmerzend, besonders bei Bewegungen wie in der Afterkerbe, der Cruroscrotalfalte, die macerierte Hornschicht hat einen fötiden Geruch, welcher allerdings nie die Stärke wie bei der Hyperhidrosis pedum erreicht. In diesem Stadium besteht eine Aehnlichkeit mit gewissen Ekzemformen; denn auch hier

haben wir es mit einer chronischen, diffus verbreiteten, oberflächlichen, feuchten Hautaffection zu thun, bei der die Haut überdies stark geröthet ist. Aber es bestehen doch allzu wesentliche Unterschiede, als dass wir die Intertrigo selbst zu einem Höhetypus des Ekzems machen können. Vor allem ist die Feuchtigkeit der Hauptsache nach kein Product seröser Entzündung, sondern gesteigerter Drüsensecretion und mangelnder Schweissverdunstung, die Röthe kein Ausdruck hochgradiger Entzündung, sondern höherer Wärme der Contactstellen, fortdauernder Maceration und Verdünnung der Hornschicht. Sodann ist die Affection nur wenig von Jucken, dagegen fast immer von Hitze und Schmerz begleitet, breitet sich nicht in Proruptionen auf die Nachbarschaft aus und zeitigt vor allem nicht die dem Ekzem eigenthümlichen Symptome der Bläschenbildung, des profusen Nässens und der Akanthose. Besonders wo sich die letzteren Symptome der Progredienz, Vesiculation, Krustenbildung und Epithelwucherung zeigen, erkennt man leicht, dass sich auf den durch die Intertrigo präparierten Boden ein Ekzem verpflanzt hat, welches seine eigenen Wege geht. Aber auch dann noch ist der Contact der Hautflächen ein so dominierender Factor, dass er die entstehenden Ekzeme zum Theil umprägt und verähnlicht und auf diese Weise eben den Typus des intertriginösen Ekzems schafft.

Durch ihn zerfällt das Ekzem dann in zwei Zonen, eine im Contact und eine ausser Contact befindliche. Nur die erstere zeigt die specifischen Symptome des intertriginösen Ekzems, die Aussenzone zeigt die besonderen des inoculierten Ekzems, an denen wir die Art desselben erkennen können. Sieben Symptome sind es, deren Zusammentreffen die innere, specifisch intertriginöse Zone vor anderen Höhetypen des Ekzems auszeichnet: 1. eine dunkelrothe, gleichmässige, nicht punktierte, diffuse Röthung; 2. eine sehr dünne Hornschicht; 3. die Abwesenheit von Schuppen und Krusten; 4. die Abwesenheit von stärkerem Jucken und Kratzeffecten; 5. grössere oder geringere Berührungsempfindlichkeit, brennendes Schmerz- und Hitzegefühl; 6. eine relativ gute Einfettung, welche zuweilen sogar der Oberfläche spiegelnden Glanz verleiht; 7. Abwesenheit von ekzemfreien Hautstellen innerhalb der Zone des Contacts. Es ist leicht ersichtlich, dass in allen diesen Symptomen nur die Eigenschaften der Contactflächen zum Ausdrucke gelangen und so lange das Ekzem sich innerhalb der Contactzone hält, die Entscheidung sehr schwer machen, ob überhaupt ein intertriginöses Ekzem oder nur eine Intertrigo vorliegt. Erst wenn das Ekzem die Grenze des Contactgebietes überschreitet und damit das Jucken zunimmt, wenn die diffuse, rothe, scharf begrenzte Fläche am vorrückenden Rande in einzelne Proruptionen zerfällt, welche andere Typen des Ekzems aufweisen, ist die Diagnose des intertriginösen Ekzems gesichert. Wo diese Invasion der ausser Contact liegenden Haut fehlt, erkennt man

das Bestehen von Ekzem auf der Contactfläche durch die zwei Mittel, dass man den Contact durch Suspension, z. B. der Brüste, des Hodensackes, aufhebt, oder dass man die Intertrigo durch zweckmässige, aber milde Mittel beseitigt, wobei die stets hartnäckigeren Ekzemreste übrig bleiben.

Unter allen intertriginösen Ekzemen spielen die in den seborrhoischen Typus übergehenden die grösste Rolle, weil auch diese die Beugen bevorzugen; viel seltener finden wir nässende, verrucöse und palmare Ekzeme aus intertriginösen hervorgehen. Unter den seborrhoischen sind wieder die genitalen Ekzeme der Säuglinge allen anderen an Häufigkeit voran, doch sind auch die in der Falte hinter dem Ohre der Säuglinge localisierten und mit seborrhoischen Ekzemen des behaarten Kopfes in Zusammenhang stehenden recht häufig. Sie zeichnen sich meistens durch eine durch die gewöhnlichen Mittel schwer heilende Rhagade gerade am hinteren und oberen Rande der Ohrwurzel aus. Dieses intertriginöse Ekzem wird mit der Rhagade am raschesten durch Einbinden mit Zinkichthyolsalbenmull geheilt. Die genitalen intertriginösen Säuglingsekzeme werden nicht durch den Contact der Schenkel- und Scrotalhaut wie beim Erwachsenen unterhalten, obwohl sie auch meistens von dieser Falte oder von der Afterkerbe ausgehen, wohl aber durch den Contact mit nassen Windeln. Die Folge davon ist, dass sie sich weit über die Contactflächen der Haut verbreiten, bis zum Nabel und über das Kreuzbein hinauf und bis zu den Knien hinunter, nämlich genau so weit, wie die feuchte Einpackung mit Windeln reicht. Da dieser Contact aber nirgends ein gleichmässiger und genauer ist, so tritt an vielen Stellen das aufgepflanzte Ekzem deutlich in seiner Eigenart, z. B. als gelbrothe, schuppende, circinär angeordnete Papeln, hervor. Allerdings ist die Umgebung der kindlichen Genitalien theils durch Beschmutzung mit Urin und Fäces, mehr aber noch durch die Reinigungsproceduren und ungenügendes Trocknen nach denselben einer so fortdauernden Maceration unterworfen, dass in vielen Fällen und besonders bei reinlich gehaltenen Kindern überhaupt nur eine brennend rothe, feuchte Oberhaut die Stellen des Ekzems anzeigt, und man nur aus den begleitenden Ekzemformen an anderen Körperstellen, besonders am Gesicht, den Händen und am Kopfe, die Art des inoculierten Ekzems erkennen kann. Die erste Regel bei der Behandlung dieser Ekzeme muss daher sein, alle Feuchtigkeit so viel wie möglich zu meiden. Ich lasse nach den Stuhlgängen die Reinigung zuerst nur mit einem gut ausgedrückten Schwamme, der dann in Olivenöl oder Leinöl oder Linim. oleo-calcareum getaucht und noch einmal zum Reinigen benutzt wird, vornehmen. Nach jeder Reinigung wird der beschmutzte Schwamm unter der Wasserleitung mit Seife ausgewaschen und für die nächste Reinigung bereitgelegt. Hiedurch allein schon wird dem Fortschreiten des Uebels gesteuert. Im Sommer

und in der gut geheizten Stube lässt man die Windeln überhaupt fort und in bestimmten Intervallen die Bettunterlage auf Durchfeuchtung prüfen; jedenfalls dürfen nasse Windeln der Haut nicht längere Zeit anliegen. Nach jeder Reinigung wird die Haut mit Pasta Zinci sulfurata oder Pasta Zinci mollis reichlich bestrichen, so weit das Ekzem reicht. Wo Eiterpusteln concurrieren, setzt man der P. Zinci sulfurata 5% Ichthyol zu. Bei der alsbald rasch erfolgenden Heilung achte man auf die besonders an den Rändern befindlichen hartnäckigeren Ekzemreste und unterbreche die Behandlung nicht früher, als bis auch diese beseitigt sind. Da die Haut bei der Heilung leicht spröde wird, ersetze man obige Pasten mehr und mehr durch Vaselin, Borsalbe oder Gelanthcrême. Dieselbe Behandlung — Reinigung mit Oel oder Leinöl-Kalkwasserliniment, Zinkschwefelpaste mit oder ohne Ichthyol — gilt auch für die intertriginösen Ekzeme der Erwachsenen. Bei diesen ist der besondere Typus des inoculierten Ekzems gewöhnlich leicht zu bestimmen. Von den seborrhoischen trifft man an den Oberschenkeln besonders das bunte papulo-vesiculöse, das confluierende papulierte und das psoriatiforme, in der Umgebung der Mamma häufig das petaloide, während hinter den Ohren ein Uebergang in das pityriasiforme und weiterhin auch in nässende und crustöse Ekzeme die Regel ist. Aufhebung des Contacts durch Suspension der Brüste und des Hodens mittels Mullschärpe und Suspensorium, durch Einlegen von Zinkichthyolsalbenmull in die Afterkerbe und Ohrfalte ist erstes Erfordernis. Dann kann man sofort nach Beseitigung der entzündlichen Reizung stärkere Mittel, wie Ung. resorcini comp. abwechselnd mit Zinkschwefelpaste, brauchen lassen. Der Uebergang zu noch stärkeren Mitteln (Pyrogallol, Chrysarobin) ist selten nöthig. Anders ist es mit dem Uebergang der Intertrigo in ein nässendes Ekzem, den ich besonders häufig an der Achselhöhle und am Hodensack, seltener am After, den Beinen und der Vulva angetroffen habe. Auch eine schlimmere Form der Balanitis ist nichts weiter als ein nässendes intertriginöses Ekzem. Während dabei das innere Vorhautblatt gewöhnlich nur die Zeichen hochgradiger Intertrigo, Röthung und eine dicke Schicht macerierter Epithelien zeigt, bildet sich an einigen Stellen der Glans die Spongiose der Stachelschicht so weit aus, dass recht hartnäckiges Nässen und leichtes Recidivieren nach der Heilung die Folge ist. In diesen Fällen ist eine schwache, 1—2%ige Pyrogallol-Caseïnsalbe oft von rascherer Wirkung als die Zinkschwefelpaste. Hier ist auch eine Pinselung mit spirituöser Höllensteinlösung und nachherige Application von Zinkpaste zu empfehlen.

Ziemlich selten, aber von grosser Hartnäckigkeit ist ein Uebergang der Intertrigo in ein verrucöses Ekzem, wie es nach langem Bestande ersterer hin und wieder an der Achselhöhle und bei älteren Frauen auch unter den Brüsten vorkommt. Es erheben sich dann rothe, ziemlich

trockene, derbe Wülste auf der intertriginösen Fläche, die zuweilen mit einer schmierigen, fötiden Epithelschicht bedeckt sind. Die dabei sich entwickelnde Akanthose lässt sich rasch nur mit Chrysarobin als componierte Salbe oder als Zusatz zur Zinkschwefelpaste beseitigen, worauf man zum Schutz gegen Rückfälle am besten noch eine schwache Pyrogallolbehandlung nachfolgen lässt.

Nicht ganz so selten endlich ist eine Erkrankung der Haut der Interdigitalfalten, die sowohl an der Hand wie am Fusse, und hier ganz unabhängig von etwaigem Schweissfusse, auftreten kann und einen Uebergang der Intertrigo dieser Stelle in ein palmares Ekzem eigener Art darstellt. Die Falten jucken etwas, werden roth, feucht, mit rasch sich erneuernden Lagen rein weisser, macerierter Hornschicht bedeckt, nach deren Abfall der Grund der Interdigitalfalte dunkelroth und empfindlich erscheint. In der nächsten Umgebung, nach dem Rücken der Finger und der Hand zu, aber noch innerhalb der Grenze der dicken Hornschicht, schiessen periodisch kleine Bläschen in Gruppen auf, die ziemlich stark jucken und entweder bald eintrocknen oder ihre Hornschicht abstossen. Die Krankheit zieht sich mit spontanen Besserungen und Verschlimmerungen lange hin, ergreift bald die eine, bald die andere Interdigitalfalte, seltener alle zugleich, und erfordert eine ziemlich energische locale Behandlung, da die Zinkschwefelpaste hier ausnahmsweise im Stiche lässt. Pinselungen mit spiritnöser Höllensteinlösung, Chromsäure (10%) oder Jodtinctur mit nachfolgender Application von Zinkpuder oder Zinkpaste führen die Heilung wohl am raschesten herbei.

Ich habe mich bei dieser Form des Ekzems auf das Klinische beschränken müssen, da uns sichere Daten über die Histologie und Bacteriologie derselben noch fehlen.

2. Eczema palmare et plantare.

Das reinste Gegenstück gegen das intertriginöse Ekzem mit seiner verdünnten, macerierten Hornschicht bildet das Ekzem der Hohlhand und Fussohle mit ihrer schon normalerweise hypertrophischen Epidermis. Auch hier machen wir wieder dieselbe Erfahrung, dass den Ekzemen verschiedenster Form, die sich von Arm und Handrücken auf die Hohlhand oder Unterschenkel und Fussrücken auf die Fussohle fortpflanzen, bloss durch die Eigenthümlichkeit dieser Regionen ein so entschiedener und gleichmässiger Stempel aufgedrückt wird, dass hier ausnahmsweise die Benennung und Classification bloss nach der Localisation vollkommen gerechtfertigt erscheint: Das palmare und plantare Ekzem stellt einen eigenen, durch die Localisation bedingten Höhetypus dar, welcher genau in derselben Weise bei keinem Ekzeme an anderen Orten wiederkehrt,

selbst wenn bei denselben eine pathologische Schwielenbildung auftritt. Es ist interessant und lehrreich, in dieser Beziehung das callöse Ekzem mit dem palmaren (und plantaren) zu vergleichen. Jenes hat mit diesen gemein, dass Krustenbildung und Nässen nicht vorkommt, und dass ein beständiges und oft sehr lästiges Jucken dasselbe begleitet. Dagegen finden wir beim palmaren Ekzem nichts von jener groben, übertriebenen Oberhautfelderung, sondern die letztere ist verwischt oder normal. Die Hornschicht, die beim callösen Ekzem nur wenig abschuppt, zeigt beim palmaren Typus eine ganz eigene grossblätterige Abstossung, die sich aus dem vielschichtigen, gleichmässig lamellösen Bau der palmaren Hornschicht erklärt. Durch denselben werden ja auch sonst noch eine ganze Reihe von Affectionen in ihrem Aussehen beträchtlich modificiert. Die am übrigen Körper bläschenförmigen Impetigines z. B. werden hier zu grossen flachen Eiterspalten zwischen den Blättern der Hornschicht. Der feste und weitgehende Zusammenhalt der palmaren Hornschicht bedingt es, dass überall, wo durch Einlagerung von Bläschen die Continuität der Stachelschicht gelitten hat, bei der darauf folgenden Abschuppung ein relativ viel grösserer Bezirk der Hornschicht in Mitleidenschaft gezogen wird. Dieses hat bei dem geschichteten Bau der letzteren eine ganz verschieden weitgehende Betheiligung der einzelnen Schichten zur Folge, so dass jedes palmare Ekzem uns eine ganz unregelmässige Aufdeckung des Schichtenbaues zeigt, hier eine nach der Tiefe zu fortschreitende Verkleinerung der Hornschichtdefecte, dort eine Vergrösserung mit breiter Unterwühlung des überhängenden Randes, und man aus dem Sitz und der Grösse dieser Exfoliationen keinen Schluss auf Sitz und Grösse des ekzematösen Herdes in der Tiefe der Oberhaut ziehen kann. Wenn auch die hypertrophische Hornschicht des callösen Ekzems etwas weniger dehnbar und nachgiebig ist als die Hornschichtbedeckung anderer Ekzeme, sodass sie an stark bewegten Orten, wie an den Kniegelenken, leicht Risse bekommt, so gehört doch die Rhagadenbildung beim callösen Ekzem keineswegs zu den häufigen und typischen Symptomen desselben. Auch dieses ist bei dem Eczema palmare ganz anders. Hier ist die Hornschicht im Verhältnis zur örtlichen Mächtigkeit der Stachelschicht gar nicht übermässig ausgebildet, dagegen aber abnorm stark entfettet und daher in hohem Grade unelastisch. Sie reisst deshalb bei jeder raschen Bewegung der Hohlhand leicht ein, zeigt stets mehr oder minder tiefe und meistens sehr schmerzhafte Fissuren, die daher zum typischen Bilde eines jeden palmaren Ekzems gehören und für das Ekzem der Hohlhand so charakteristisch sind, dass sie häufig zuerst und fast allein auf die Existenz eines Ekzems hinweisen. M'Call Anderson hat daher nicht ohne Grund dieses Ekzem das fissurierte, das Eczema rimosum genannt, ein Vorschlag, dem ich Folge leisten würde, wenn ich es principiell nicht vor-

zöge, die regionär bedingten Höhetypen nach den entsprechenden Regionen zu benennen. Dagegen ist das mit dem Eczema rimosum häufig synonym gebrauchte: Eczéma fendillé von Devergie von diesem Autor auf eine ganz andere Ekzemform der Arme und Beine bezogen worden, wo ohne jede Hornschichtverdickung im Zickzack verlaufende Rhagaden eine eigenthümliche grobe Felderung wie bei spröder Haut hervorrufen. Das Bild von Devergies Eczéma fendillé ist mir nur bei sehr reinlichen Leuten vorgekommen, welche ihre chronischen Ekzemflecke durch mehrmaliges tägliches Waschen zu bessern suchten.

Ein letzter wesentlicher Unterschied des palmaren Ekzems vom callösen ist das häufige Vorkommen von Bläschen, und zwar besonders schön ausgebildeten, verhältnismässig grossen, klaren Bläschen, welche unter der dicken, aber durchsichtigen Hornschicht der Hohlhand wie unter einer Glastafel erscheinen, lange bestehen bleiben und sich vergrössern, ohne aufsteigen und eintrocknen zu können, und daher meistens auch nicht über die Oberfläche hervorragen. Diese wie alle anderen besprochenen Differenzen beweisen aber, dass das palmare Ekzem nur ein beliebiges, feuchtes oder trockenes Ekzem, im Aussehen verändert durch die dicke, aber normale Hornschicht der Hohlhand und Fussohle ist, während das callöse Ekzem einen durch eine neu hinzutretende, pathologische Hyperkeratose wesentlich charakterisierten Höhetypus darstellt. Oft genug kommt es bei Handekzemen vor, dass nebeneinander ein palmares und ein callöses Ekzem des Handrückens oder Handgelenkes oder der Streckseiten der Fingergelenke zur Beobachtung gelangen. Dann hört an der Grenze der dicken Hornschicht der Hohlhand gewöhnlich die Hyperkeratose des callösen Ekzems auf, um der normalen Hornschicht Platz zu machen, sodass, besonders wenn beim callösen Ekzem noch eine Akanthose hinzukommt, die Herde des letzteren dicker und höher sind als die der Hohlhand. Erst nach sehr langem Bestande kommt, besonders durch vieles Kratzen, auch an der Hohlhand der callöse Typus zum Durchbruch, sodass sich dann zur physiologischen Hyperkeratose eine pathologische gesellt. Dann entstehen allerdings auf der Hohlhand besonders derbe Ekzemschwielen von höckeriger Oberfläche und grosser Hartnäckigkeit. Ausser dem callösen Ekzem können so ziemlich auch alle anderen Typen sich auf die Hohlhand fortpflanzen, immer unter dem typischen Bilde des palmaren Ekzems; besonders thun es natürlich diejenigen Formen, die am Handrücken und Vorderarme häufig vorkommen, so verschiedene seborrhoische Herde, dann aber auch herpetoide und selbst nässende. Bei letzteren kommt es vor, dass auch an der Hohlhand das Symptom des Nässens etwas zur Geltung kommt, indem oberhalb einer spongoiden Stachelschicht eine rosenrothe, durch Erosionen punktierte, feuchte Fläche zutage tritt; nie kommt es jedoch an der Hohlhand zu profusem Nässen.

Bei einer solchen erzwungenen Uniformität der klinischen Symptome kommen nicht viele verschiedene Bilder des palmaren Ekzems zur Beobachtung. Immerhin kann man einfache und compliciertere Formen, schwächere und stärkere Grade unterscheiden. Die einfachste Form zeigt eine umschriebene, unregelmässige lamellöse Abschuppung mit deutlicher Trockenheit, etwas Jucken und Neigung zur Rhagadenbildung. Lieblingsplätze sind die Mitte der Hohlhand und Fussohle, die groben Furchen des Handtellers und die Fingerspitzen. Hin und wieder befällt diese schwächste Form auch die ganzen Hohlhände, seltener die Fussohlen. Ein höherer Grad entsteht durch das Hinzutreten von Bläschen, die sich in der geschilderten, auffallenden Weise, meistens in Gruppen und mit Vorliebe an den Fingerenden, den Seitentheilen der Finger und Hohlhand localisieren und zu grösseren und tieferen Exfoliationen Anlass geben. Diesen ziemlich glatten und unschuldig aussehenden Formen gegenüber machen die höheren Grade des palmaren Ekzems einen schlimmen und Mitleid erregenden Eindruck. Die Hohlhand und die palmare Fläche der Finger ist mit Fetzen theils macerierter, theils trockener Hornschicht in unregelmässigster Weise bedeckt, zwischen denen tiefere, mehr oder weniger geröthete und weiche, durch Bläschenbildung wie durchlöcherte oder wurmzerfressene Hornschichtlagen sichtbar sind. Die zwischen diesen Inseln übriggebliebene noch unversehrte Hornschicht zeigt Unterminierungen durch Bläschengruppen, durch die sie auch stellenweise höckerig aufgetrieben ist, und an allen Falten seichte oder tiefgehende Rhagaden. Sie ist aufs äusserste gespannt und wird aus Furcht vor weiteren Einrissen in halber Krümmung gehalten, wodurch allein jede Arbeit mit den Händen ausgeschlossen ist.

Histologisch wird das zu dieser Höhe entwickelte palmare Ekzem vollständig beherrscht von den groben Veränderungen der Hornschicht. Das Leistennetz der Stachelschicht ist stark verdickt, die Papillen sind entsprechend verlängert und beide ziemlich reichlich im Gegensatze zu sonstigen Ekzemen von Leukocyten durchwandert. Die Spongiose ist an umschriebenen Stellen gut ausgebildet, ebenso die Parakeratose; beide aber kommen nicht in der Weise zu allgemeiner Geltung wie etwa beim crustösen und herpetoiden Ekzem. Die bacteriologische Untersuchung der Fälle hat bisher keine besondere palmare Flora kennen gelehrt.

Anhangsweise beim palmaren Ekzem mag mit ein paar Worten einer analogen Affection des Lippenroths gedacht werden, einer Region, die sich wie die Palma durch eine besonders dicke Hornschicht auszeichnet. Es kommen hier Fälle zur Beobachtung, an der Unterlippe öfter als an der Oberlippe, welche durch eine grosslamelläre continuierliche Abschuppung, Jucken, Trockenheit und Rhagaden in der Medianlinie gekennzeichnet sind. Sie weichen einer antiekzematösen Behandlung. Ob sie

im Wesen mit dem palmaren Ekzem identisch sind, mag dahingestellt bleiben.

Bei der Behandlung des palmaren und plantaren Ekzems darf man nie vergessen, dass der Patient eigentlich nur über ein Symptom klagt, das ihm schlimmer erscheint als alle Abschuppungen und Unterminierungen der Hornschicht, das ist die erhöhte Spannung mit den ihr folgenden Rissen. Das Ekzem entzieht der dicken Hornschicht der Fussohle und der Hohlhand den fettigen Schweiss, auf den diese Regionen angewiesen sind. Die Fussohle, welche gewöhnlich bekleidet und von einem Uebermass des Secretes durchtränkt ist, leidet daher nicht entfernt so stark wie die Hohlhand, an welcher das natürliche Secret durch Verdunstung, durch die Gegenstände, mit denen sie berufsmässig in Berührung kommt, und die Reinigungsproceduren entfernt wird. Alle palmaren Ekzeme ohne Ausnahme, sie mögen beschränkt oder ausgedehnt sein, erfordern daher in erster Linie eine impermeable Bedeckung, durch welche das natürliche Hautsecret an der Verdunstung gehindert und gestaut wird. In zweiter Linie gewährt diese nothwendige technische Massregel den Vortheil, dass die zur Verwendung kommenden Heilmittel viel besser zur Wirkung kommen. Leider ist eine beständige impermeable Bedeckung nicht immer durchzuführen, doch sollte man es sich in allen schlimmen Fällen zur Regel machen, besonders bei allen Berufsekzemen der Arbeiter, welche doch für arbeitsunfähig erklärt sind. In allen Fällen, wo dieses unthunlich ist, muss wenigstens nachts diese Bedeckung verlangt werden. Man führt dieselbe am besten aus, indem man die Hände an den ekzematösen Stellen mit den zu besprechenden Salben bedeckt und mit einem etwa $^1/_3\,m$ langen und breiten Stück eines impermeablen Zeuges (Valoleum, Guttaperchapapier) und einer Mullbinde derart einbindet, dass wie in einem Fausthandschuh der Daumen den übrigen Fingern opponiert werden und also jede gröbere Arbeit (Essen, Anziehen, grobe Hausarbeit) verrichtet werden kann. Für ganz beschränkte palmare Ekzeme genügen kleinere Verbände, z. B. für die Fingerspitzen Gummifinger. Die Wirkung des impermeablen Verbandes auf die Spannung, Risse und Schmerzhaftigkeit ist eine absolut vollkommene und so rasche, dass viele tiefe Rhagaden nach 24 Stunden bereits geschlossen sind.

Die zweite absolut festzuhaltende Regel ist die Verlegung aller Reinigungsproceduren auf den Abend direct vor der nächtlichen Einbindung mit Salben. Benimmt man der Haut die Möglichkeit, nach dem Waschen an der Luft zu trocknen, so schadet die Waschung nicht, sondern nützt. Man kann sie dann auch mit der genügenden Gründlichkeit, das heisst: mit Seife und heissem Wasser vornehmen und muss wie für eine aseptische Operation die Nägel beschneiden und von Ekzemkeimen durch Bürste und Seife befreien. Morgens behält man den Handverband solange bei

wie möglich und entfernt ihn, wenn der Bedarf es erfordert, nur durch einfaches trockenes Abwischen. Ist eine Reinigung bei Tage mit Seife nicht zu umgehen, so muss unmittelbar eine Einfettung auf dieselbe folgen mit trockenem Abwischen. Am besten fettet man dann auch vor der Reinigung die Haut mit Oel ein.

Die hier für alle palmaren Ekzeme gegebenen Grundregeln passen auch für die Ekzeme des Handrückens, des Handgelenks und der Nagelgegend, und da die Haut dieser Stellen eine viel dünnere Oberhaut besitzt, mehr zu seröser Exsudation neigt und andererseits energischer und rascher auf unsere Heilmittel reagiert, so richtet man sich — dritte Hauptregel — zweckmässigerweise bei der Auswahl der Mittel nach dem Befunde an diesen ausserhalb der Palma liegenden Ekzemherden, falls solche wie meistens vorhanden sind. Zeigen diese den papulo-vesiculösen, crustösen, nässenden oder herpetoiden Typus, so wählt man für die Behandlung als Salbe am besten die eintrocknende Zinkschwefelpaste mit oder ohne Zusatz von Ichthyol. Haben jene Herde dagegen den erythematosquamösen oder callösen Typus, so benutzt man zum nächtlichen Verbande erweichende Salben, wie Ung. Hebrae, Ung. caseïni, Ung. calcii chlorati mit oder ohne Zusatz von Seife und Salicylsäure; diese Medicamente kommen auch hauptsächlich in Betracht, wo das palmare Ekzem allein für sich besteht. Sind jene Herde endlich vom verrucösen oder psoriatiformen Typus, d. h. mit starker Akanthose behaftet, so wählt man am besten das Ung. chrysarobini comp. oder pyrogalloli comp., eventuell mit Vaselin verdünnt, oder eine Theer-Schwefel-Seifen-Salbe (Wilkinsonsche Salbe). In ganz leichten Fällen genügt statt der nächtlichen Fettverbände die Application von Zinkoxyd-, Zinkoxyd-Theer-, Zinkoxyd-Quecksilberoxyd-Pflastermullen, welche medicamentöse Wirkung und Impermeabilität in sich vereinigen. Eine Verstärkung in der Richtung grösserer Maceration erfordern dagegen die veralteten, eingewurzelten Fälle von palmarem Ekzem, in denen infolge der vereinten Wirkung der langen Dauer des Ekzems, der unausgesetzten Behandlung mit ungenügenden, besonders mit schwach reducierenden und eintrocknenden Mitteln und des gewohnheitsgemässen Kratzens eine äusserst derbe, schwielige Beschaffenheit der palmaren Herde platzgegriffen hat und der palmare Typus dem callösen gewichen ist. Die ungemein dicke Hornschicht ist dann in allen ihren Lagen durchsetzt von kleinen, oft winzigen Erweichungsherden. Man kann eine millimeterdicke Schicht nach der anderen, z. B. mittels Salicylsäurepflastern abziehen und findet immer wieder eine von solchen Erweichungsherden siebartig durchlöcherte, jüngere Hornschicht darunter. Für solche Fälle ist vor der fortgesetzten Salicylbehandlung zu warnen. Was man auf der einen Seite durch Abschälung erreicht, verdirbt man auf der anderen durch die künstlich producierte, nach-

folgende Akanthose und Hyperkeratose. Dagegen ist eine einmalige gründliche Abschälung mit dem Salicyl-Cannabis- oder Salicyl-Seifen-Pflastermull von vorzüglicher Wirkung. Das erreichte Resultat der Oberhautverdünnung muss dann aber sofort durch impermeable Salbenverbände mit erweichenden Mitteln festgehalten und weiter verfolgt werden. Zu diesem Zwecke ist ein souveränes und beliebig abstufbares Hilfsmittel die in neuerer Zeit von mir vielgebrauchte Natronsuperoxydseife (1—20 %), mit welcher vor Anlegung der Verbände alle callösen Partien bis zum Beginn des Wundgefühls geseift werden.

3. Eczema pilare.

Die Hervorhebung eines eigenen Typus der behaarten Regionen ist ungewöhnlich, wenn auch hervorragende Autoren wie M'Call Anderson demselben eine besondere Schilderung angedeihen lassen, und bedarf daher einer besonderen Erläuterung. Wir haben mit gutem Grunde das Ekzem als eine oberflächliche Erkrankung, eine Krankheit des Deckepithels definiert und seine Neigung, sich in der Fläche auszudehnen, hervorgehoben. Es geschah das u. a. mit der Absicht, es scharf von allen rein folliculären Krankheiten und tiefgehenden Entzündungsprocessen zu trennen. Zudem besitzen diese ausser dem Gattungsnamen der Folliculitiden in luxuriöser Weise noch Specialnamen, wie Sykosis, Acne, und somit scheint kein Grund zur Abtrennung eines zu den Haarfollikeln in besonderer Beziehung stehenden Ekzems vorzuliegen. Noch weniger besteht ein Bedürfnis, die sehr prägnanten Veränderungen des Haarbestandes, den Haarausfall und Wiederersatz, die Haaratrophie und Talgdrüsenveränderungen, wie sie uns beim seborrhoischen Ekzem begegnen werden, als einen besonderen Haartypus des Ekzems aufzufassen; sie werden richtiger als Folgezustände der Deckepithelveränderungen anhangsweise bei diesen behandelt.

Aber andererseits lässt sich nicht leugnen, dass die Haarbälge sowohl vom Lanugotypus wie die des Bartes und Kopfhaares u. s. f. an ihrer Mündung, dem Haarbalgtrichter an dem Deckepithel participieren, und es wäre unverständlich und auffallend, wenn sie nicht in besonderer Weise auch an dessen Erkrankungen theilnehmen sollten. Die Frage scheint also so zu liegen, dass wir die Erfahrung zu befragen haben, ob diese Berührungspunkte des Deckepithels mit dem Follikelepithel bei gewissen Ekzemen in sich auszeichnender Weise miterkranken und dadurch dem Ekzem einen eigenen Habitus verleihen, oder ob regelmässig an eine solche Miterkrankung sich ein tieferes, eigentlich folliculäres Leiden anschliesst. In letzterem Falle hätten wir, da die grosse Masse der Ekzeme ohne solche Folliculitiden verläuft, selbst an den am reichsten mit Haaren versehenen Regionen und da, wo tiefe Folliculitiden vorkommen, sie meistens nur das Ende und die Abheilung des Ekzems begleiten, sicher

Recht, dieselben als eine Complication des Ekzems und nicht als eine Art Ekzem selbst zu betrachten. So fasst man meistens auch heute die Sachlage auf. Man braucht nur in irgend einem Lehrbuche das Capitel der Sykosis aufzuschlagen, so wird man stets das Ekzem als Complication besprochen finden, wie auch die meisten Ekzemcapitel die Sykosis als Complication wenigstens erwähnen. Umsomehr schien diese Auffassung an Berechtigung zu gewinnen, je mehr man sich in neuerer Zeit gewöhnte, die Impetigopusteln überhaupt und so im besonderen auch die der grösseren Haarbälge als Coccenkrankheiten zu betrachten; wohlgemerkt aber blos diese allein. Denn da man allgemein das Ekzem nicht als Coccenerkrankung auffasste, so musste wohl jede Impetigo des Haarbalges als Complication des Ekzems angesehen werden. Dieses änderte sich indessen wieder für diejenigen Autoren, welche mit mir auch das Ekzem als eine besondere Coccenkrankheit zu betrachten Veranlassung hatten. Denn es entstand nun die Frage, ob die Coccen der beim Ekzem der behaarten Regionen vorkommenden oberflächlichen Impetigines, welche im Deckepithel sassen und keine Neigung zeigten, zu tiefen Folliculitiden auszuarten, dieselben waren, welche im umgebenden Ekzem sich fanden, oder nicht, und ob klinische und bacteriologische Gründe vorhanden waren, welche für eine Zusammengehörigkeit solcher Impetigines mit dem Ekzem sprachen. Wurde diese Frage in bejahendem Sinne entschieden, dann handelte es sich bei diesen oberflächlichen Impetigines der Haarbälge auch nicht um eine Complication, sondern sie bildeten eine Theilerscheinung des Ekzems und zeichneten zugleich das Ekzem in so besonderer Weise aus, dass man gewiss ein Recht hatte, von einem besonderen Eczema pilare zu sprechen.

Lange nun, ehe man bacteriologische Untersuchungen über diese Frage anstellen konnte, hatten klinische Beobachtungen die Entscheidung schon in dem Sinne wahrscheinlich gemacht, dass in der That gewisse Ekzeme ohne Weiteres und ohne Eintritt einer Complication die grossen Haarbälge regelmässig mit oberflächlichen Impetigines inficiren, die zum Bilde des Ekzems gehören, es beständig begleiten, mit ihm kommen und aufhören. Sehr lehrreich ist z. B. eine häufig vorkommende Sequenz folgender Art. Seit vielen Jahren besteht bei Männern im mittleren Lebensalter ein seborrhoisches pityriasiformes oder papulo-vesiculöses Ekzem der Kopfhaut, sodann — vielleicht schon von Jugend auf an — ein schuppiges oder crustöses Ekzem der Augenliderränder, Atrophie der Cilien, Röthung der Conjunctiva, Rhinitis chronica, abwechselnd stärkere Secretion von Nasenschleim und Schleimhautschwellung mit Verstopfung der Nase. Dazu kommt nun seit einiger Zeit ein papulo-vesiculöses, stark geröthetes subnasales Ekzem mit Impetigines an den Schnurrbarthaaren und von hier aus Verbreitung eines erythemato-squamösen Ekzems im

ganzen Barte, welches überall zu Bläschen und Pusteln an den Haarbalgtrichtern führt. Soll man nun diese Erkrankung im Barte aus letzterem Grunde — wie es gewöhnlich geschieht — als Sykosis bezeichnen und neben einem seborrhoischen Ekzeme der Kopfhaut und Cilien eine Sykosis im Barte diagnosticieren? Ist es nicht viel wahrscheinlicher, naturgemässer anzunehmen, dass sich dieselbe Krankheit, welche von Jugend auf an den Lidhaaren besteht, mit dem Thränennasensecret auf die Lippenhaut und von hier auf den übrigen Bart verpflanzt hat, und dass die erst hellen, serösen, dann leukoserösen und selbst zum Theil eiterigen Impetigines der Barthaare, da dieselben stets als solche abheilen und keine tiefen Furunkel bilden, zum Bilde des Ekzems gehören? Ich halte diese Deutung, welche in dem Bilde keine Complication mit einer Sykosis oder einer Impetigo, sondern eine einheitliche Ekzemerkrankung sieht, für die richtige. Man könnte einwenden, dass andere Ekzeme sich im Barte ausbreiten, ohne eine impetiginöse Erkrankung an den Barthaaren hervorzurufen. Dieses ist gewiss richtig, aber würde nach meiner Anschauung nur beweisen, dass es verschiedene Ekzeme und Ekzemerreger im Barte gibt. Hier wie bei den meisten Ekzemfragen ist die Antwort dem genauen bacteriologischen Studium der Zukunft anheimzugeben. Die bisherigen Untersuchungen sprechen deutlich für eine einheitliche Natur dieser Ekzemfälle. In den im letzten Jahre in meiner Klinik von Herrn Dr. Warde daraufhin angestellten Untersuchungen hat sich zunächst die Identität der Coccen in den hellen, rein serösen und den dünnen Eiter enthaltenden Impetigines ergeben. In zwei genau durch viele Wochen verfolgten Fällen handelte es sich um ein und denselben von dem Diclimactericus albus flavens abweichenden, dunkelgelben Coccus; in beiden Fällen war eine grosse Reizbarkeit der befallenen Gesichtshaut mit Idiosynkrasie gegen die meisten Medicamente auffallend, sowie Schmerzhaftigkeit und eine starke Röthung der befallenen Hautpartien. Beim Epilieren entleerte sich regelmässig unter Druck ein grosser Serumtropfen, auch wenn vorher die Impetigo eiterig zu sein schien. In beiden Fällen versagten die gewöhnlichen Medicamente und wurde erst durch Ausbrennen aller befallenen Follikel mit dem Mikrobrenner, starke Ichthyolbehandlung und Alkoholdunstumschläge Heilung erreicht.

Wenn zukünftige Untersuchungen diese Auffassung bestätigen, so würde ein Theil der bisher zur Sykosis gerechneten coccogenen Fälle — nicht alle, wie M'Call Anderson vorschlägt — zum Ekzem gerechnet werden müssen, und damit wäre die Aufstellung eines eigenen Höhetypus: Eczema pilare gerechtfertigt.

Im Lichte dieser Anschauung gewinnen gewisse bisher isoliert stehende Fälle eine einfache Erklärung. Ich meine Erkrankungen der Haut, der Arme und Beine, aber auch der Gesichtshaut, bei denen ery-

themato-squamöse Ekzeme auf den nackten, aber mit starker Lanugo behaarten Regionen sich continuierlich und ziemlich rasch ausbreiten und dabei jeden Haarbalg derart inficieren, dass der Haarbalgtrichter sich in eine gelbliche Impetigo mit rothem Hals verwandelt. Die Haare stehen etwas erigiert vom Körper ab, ihre Berührung ist empfindlich. Ich verdanke Herrn Dr. Warde die Mittheilung, dass diese bei uns seltenen Fälle von Eczema pilare in London häufiger sind.

Ausser gewissen Erkrankungen der Barthaare würden auch solche der Cilien und Kopfhaare mit Wahrscheinlichkeit zum Eczema pilare zu rechnen sein.

Endlich will ich nicht unterlassen zu bemerken, dass ich mit dem Monoclimactericus eczematis virescens[1]) bereits experimentell papulo-vesiculöse Ekzemherde an mir selbst erzeugen konnte, die sich durch starke Entzündlichkeit, Röthe und eine eigene Schmerzempfindlichkeit der bläschentragenden Haarfollikel auszeichneten.

4. Eczema unguium.

Das Nagelekzem ist mit dem Ekzem der behaarten Regionen, dem soeben besprochenen Eczema pilare nicht in eine Linie zu stellen, was die Bedeutung der Anhangsorgane der beiden Typen betrifft. Das Ekzema pilare ist ein Ekzem, dem durch Betheiligung der Haarbalgtrichter am ekzematösen Processe ein eigenthümlicher Habitus aufgeprägt wird. Wollten wir das Analogon am Nagel suchen, so müssten wir speciell diejenigen Ekzeme herausgreifen, welche in der Nagelgegend sich localisieren und durch Betheiligung der Nagelfalze ein besonderes Gepräge erlangen. Der Nagel selbst ist aber im Gegensatze zum Haar ein flächenhaft so ausgedehntes, grobes Gebilde, dass wir mikroskopisch mit Leichtigkeit primäre und secundäre Veränderungen an ihm unterscheiden und in ihrer Entwicklung studieren können, und diese denn auch hauptsächlich unsere Aufmerksamkeit auf sich ziehen und den Charakter des Bildes bestimmen. Das Analogon dieser Veränderungen am Haare wäre in der bekannten Glanzlosigkeit, Trockenheit und Brüchigkeit zu finden, welche die Haare auf ekzematösem Boden im allgemeinen begleiten, Phänomene, welche zu winzig im einzelnen und zu gleichartig im ganzen sind, um ein Capitel vom Eczema pilorum zu rechtfertigen. Das Eczema unguium umfasst also mehr als das Eczema pilare, nämlich die Veränderungen des Nagelbettes, der Nagelfalze und der Nagelsubstanz, bei welcher wir wieder die Veränderungen der Nagelplatte und Nagelmatrix von denjenigen der subungualen Hornschicht und des Nagelbettes recht gut unterscheiden können.

---

[1]) Typus „Neufang“ meiner Ekzemcoccen.

Sehr selten kommt das Nagelekzem allein vor, meist begleiten es andere Ekzeme, und zwar das der Finger weitaus häufiger als der Zehen, ein Umstand, der sicher mit dem Gebrauche der Fingernägel zum Kratzen zusammenhängt. Wo scheinbar die Fingernägel allein befallen waren, habe ich wenigstens immer irgendwelche Anfangstypen des seborrhoischen Ekzems in Gestalt einer Pityriasis capitis oder Pityriasis alba faciei gefunden, deren Uebertragung auf die Fingernägel durch Kratzen den Sachverhalt augenscheinlich erklärte. Im allgemeinen kann man sagen, dass die feuchten Ekzemtypen bei ihrer continuierlichen oder sprungweisen Ausbreitung auf die Nagelphalanx den Nagel gerne von den Falzen und der Wurzel aus in Mitleidenschaft ziehen, die trockenen Ekzemtypen dagegen, insbesondere die seborrhoischen, mit Vorliebe, wenn auch durchaus nicht allein von dem Unternagelraume aus. Während dieser letztere Weg des Nagelekzems ganz unabhängig ist von dem Sitze des Ekzems am übrigen Körper, pflegt sich das Ekzem zuerst der Nagelwurzel nur dann zu bemächtigen, wenn es an den Fingern direct bis zur Nagelphalanx sich verbreitet hatte oder wenigstens in einzelnen Herden bis in die Nähe derselben gekommen war. Hiernach haben wir zwei Hauptarten des Nagelekzems zu unterscheiden, welche, wo sie rein auftreten, allerdings sehr verschiedene Krankheitsbilder liefern. Es muss jedoch von vornherein betont werden, dass natürlich mannigfache Uebergänge und Mischformen diese beiden zunächst zu betrachtenden Extreme verbinden.

Das reine Nagelbettekzem stelle ich als die einfachste Form des Nagelekzems voran. Es gesellt sich am liebsten zu den trockenen, seborrhoischen Ekzemen, psoriatiformen und pityriasiformen der übrigen Decke und ergreift entweder gleichzeitig vom Unternagelraume aus den ganzen vorderen Rand des Nagelbettes oder öfter eine seitliche Ecke desselben und zieht sich von hier aus in einem der seitlichen Falze aufwärts. Das erkrankte Nagelbett produciert mehr lockere oder feste, gelbliche oder bräunliche Hornmassen, welche die Nagelplatte wie ein untergeschobener Keil aufheben. Soweit die Nagelplatte, welche übrigens fest mit diesen Hornmassen verwachsen ist, emporgehoben wird, ist sie trüber und, weil das Roth des Nagelbettes nicht mehr durchscheint, gelb oder graugelb verfärbt. Der verfärbte vordere Abschnitt schneidet gegen das gesunde Nagelbett mit einer scharfen Linie ab, die gewöhnlich etwas schräge, eine Ecke stärker als die andere befallend, selten genau quer verläuft und das Nagelbett in zwei Theile trennt. Langsam rückt diese Linie der Erkrankung gegen die Lunula vor, erreicht dieselbe aber nie. Allmählich, und zwar ebenfalls von vorne nach hinten, rascher nach Behandlung mit reducierenden Mitteln, trocknet die subunguale Hornmasse zu einem bräunlichen bis schwärzlichen, ungemein widerstandsfähigen Polster ein, wobei häufig Luft in Bläschen und Streifen zwischen dieselbe und den Nagel eindringt.

Die Behandlung des Nagelbettekzems erfordert ausser der mechanischen Beseitigung der subungualen Hornmassen durch stumpfe Instrumente, Seife und Nagelbürste, spirituöse oder ätherische Firnisse, welche von selbst bei ihrer Application durch Capillarität bis in den hintersten Winkel der Nagelabhebung gelangen, wie Jodtinctur, Tinct. Kalina, spirituöse Höllensteinlösung, Sublimatcollodium (Sublimat 0·2, Spir. äther. 5, Collodii 15), Chrysarobintraumaticin und ähnliches. Zweckmässigerweise verbindet man diese energische Behandlung mit comprimierender, impermeabler Bedeckung durch Zinkpflasterband oder Zinksalbenmull mit Gummidäumling.

Bei dem reinen Ekzem der Nagelpatte, dessen Producte nicht wie beim Nagelekzem nach hinten fortschreiten, sondern wie der Nagel selbst nach vorne, hat man zwei Hauptformen, die feuchte und die trockene, zu unterscheiden. Bei der feuchten besteht entweder ein crustöses, nässendes, herpetoides des ganzen Fingers, der ganzen Hand oder auch nur der Nagelphalanx unmittelbar hinter dem Nagel oberhalb des hinteren Falzes, d. h. oberhalb derjenigen Partie der ganzen Nageltasche, in welcher die Nagelmatrix ihren Sitz hat. Von hier aus umzieht das Ekzem gewöhnlich die seitlichen Falze des Nagels bis zur Fingerbeere. Diese Perionychie führt zu einer Schwellung, Röthung und Empfindlichkeit der den Nagel von hinten und seitlich direct umgebenden Hautfalte. Die auf derselben befindliche Oberhaut ist erweicht, spongoid verändert, abschuppend und juckt gewöhnlich stark. Da diese Falte der Cutis fest um den Nagel herumgespannt ist, so bringt das Oedem den ganzen Falz hinten und seitlich zum Klaffen, die Hornschicht desselben blättert ab, und die sonst so zarte Decke des Falzes umgibt wie ein dicker rundlicher Wulst den Nagel und liegt fast quer über der Nagelmatrix, auf diese einen ziemlich bedeutenden Druck ausübend. Aus der Tiefe des Nagelfalzes lässt sich bisweilen eine seropurulente Flüssigkeit ausdrücken. Eine so stark entzündliche und ausgebreitete Perionychie zieht die gesammte Nagelplatte stark in Mitleidenschaft; sie verliert ihren Glanz, wird undurchscheinend, gelblich bis bräunlich verfärbt und zeigt gewöhnlich an Stelle der Lunula eine quere, breite Druckstelle, eine tiefe Depression, sodass die Nagelplatte im hintersten Theile sehr verdünnt ist und nach vorne in einen dunkel verfärbten, dickeren, aufgelockerten und abschuppenden Theil übergeht. Häufig geht diese hintere Depression so tief, dass der vordere Theil der Platte abgeworfen wird; stets lockert sich die Nagelplatte, wird schmerzlos beweglich und bricht beim Gebrauche leicht stückweise oder ganz ab, worauf, solange das Ekzem anhält, nur ein kümmerlicher, deformierter und verfärbter Nachwuchs folgt. Erstreckt sich die entzündliche Perionychie nur an einem seitlichen Falz entlang, so pflegt auch nur in dessen Bereich die Nagelmatrix zu erkranken, wodurch

streifenförmige, longitudinale Verfärbungen, Erweichungen und Abbröckelungen der Nagelplatte zustande kommen, während dabei der grössere Theil der Nagelplatte gesund bleiben kann.

Ging die bisherige Schilderung mehr auf die dicken Nägel, z. B. männlicher Arbeitshände, so finden sich bei den zarten, gewölbten Nägeln, z. B. nicht arbeitender Frauenhände, noch Erscheinungen anderer Art ausgebildet, die mit einer das ganze Fingerende einnehmenden und besonders unterhalb des Nagelbettes zum Ausdruck gelangenden ödematösen Schwellung zusammenhängen. Dann treten quere, breite, sanft, aber hoch an- und absteigende Wülste auf, über die das Nagelbett mit der Nagelplatte buckelartig aufgetrieben hinwegzieht. Zu der prälunulären Depression gesellen sich noch ähnliche in der Mitte und am vorderen Rande des Nagels, zwischen denen der deformierte Nagel hoch aufgethürmt erscheint. Die Grenze zwischen diesen queren Wülsten und Vertiefungen kann wie ein sanfter Abfall, aber auch wie eine plötzliche Abknickung erscheinen.

Die Therapie aller dieser circumungualen, ungualen und subungualen Entzündungs- und Erweichungsprocesse ist eine relativ einfache. Nachdem man unter Zinkschwefelpaste die Haut trocken gelegt, wird man unter Chrysarobin- oder Pyrogallolsalben den tieferen Rest des Ekzems zu beseitigen haben. Natürlich hat man dabei fortdauernd für impermeable Bedeckung zu sorgen und gegen Ende der Behandlung durch einen circulären Druckverband für einen raschen und normalen Nagelwuchs. Dieser Indication ist am leichtesten zu entsprechen durch eine lange Zeit getragene Einwicklung mit Theerpflastermull oder Zinkpflasterband über einer spirituösen Theereinpinselung.

Die trockenere Form des Nagelplattenekzems gesellt sich meistens zu verrucösen, callösen und psoriatiformen Ekzemen des Fingerrückens und befällt die Nagelmatrix weniger continuierlich, mehr sprungweise und in isolierten kleineren und grösseren Herden. Die ekzematöse Perionychie ist fast nie eine vollkommen halbmondförmige, sondern meist umschriebene und unbedeutende, fehlt aber nur selten ganz. Das Hauptsymptom ist das Auftreten umschriebener Erweichungsherde in der Nagelplatte, welche auf entsprechende noch kleinere Herde der Matrix zu beziehen sind. Sie führen zu trichterförmigen Einsenkungen oder Grübchen der Nagelsubstanz, und da sie von festen Punkten der Nagelmatrix herrühren und fortdauernd produciert werden, so ordnen sie sich in longitudinalen Reihen an. Dadurch wird die Nagelplatte längsgefurcht mit zwischen den Furchen aufsteigenden Längsriefen. Die ganze Nagelplatte ist bei diesem Processe etwas verdickt und gelb verfärbt, rauh und glanzlos, beim Nachlass der Entzündung trocken, braun und wie wurmstichig. Nur bei den ganz trockenen, psoriatiformen Ekzemen behält die Nagelplatte oft ihren normalen Glanz, ihre Durchsichtigkeit und die rosarothe

Färbung zwischen den Grübchenreihen und Furchen, die dann auch kleiner, glatter und runder sind. Alle Grübchen und Exfoliationen der Nageloberfläche sind natürlich auf Processe am hinteren Rande der Nagelmatrix zurückzuführen. Bei an und für sich dünneren Nägeln kommen auch hier quere Einbiegungen der Nagelplatte zuweilen zur Beobachtung. Es versteht sich von selbst, dass zu diesen Symptomen einer Nagelplattenerkrankung sich die des Nagelbettes oft hinzugesellen, da ja beide gerne an trockene Ekzemformen sich anschliessen. Auf Grund der gegebenen Bemerkungen wird es aber in solchen Fällen unschwer gelingen, aus dem Symptomenbilde die Folgen der Matrix- und der Nagelbetterkrankung auszusondern.

Die Therapie der trockenen Formen des Nagelplattenekzems ist die schwierigste und langwierigste von allen. Durch häufiges Abschleifen, am besten mit einer Glasscherbe, und Erweichen in Handbädern mit heissem Seifenwasser, soweit es, ohne Schmerzen zu erregen, möglich ist, muss man dem Herde so nahe wie möglich zu kommen suchen. Dann tritt am besten eine unter impermeabler, comprimierender Bedeckung durchgeführte Chrysarobinbehandlung ein, die mit Abschleifen und Handbädern wechseln muss. In diesen Fällen sieht man auch hin und wieder von einer innerlichen Arsencur wirklichen Nutzen.

IV. Ekzemtypen mit bestimmtem Gesammtverlauf (Ekzemarten).

A. Eczema seborrhoicum.

Im Gegensatze zu den bisher besprochenen, isoliert dastehenden Anfangs- und Höhetypen des Ekzems haben wir jetzt eine grosse zusammengehörige Gruppe solcher zu besprechen, welche deshalb eine klinische Einheit und mithin eine einheitliche Art des Ekzems bildet, weil alle dahingehörigen Formen einerseits sich am selben Individuum zeitlich folgen oder örtlich neben einander vorkommen und in einander übergehen, andererseits bei verschiedenen Personen sich in dieser zeitlichen oder örtlichen Reihenfolge vertreten können. Wir können daher aus der Beobachtung einer einzelnen von diesen Formen schon je nach ihrer typischen Ausprägung mit grösserer oder geringerer Sicherheit das Vorkommen anderer Formen derselben Gruppe an einer anderen Körperstelle oder zu einer anderen Zeit des Lebens voraussagen, ohne den Patienten daraufhin untersucht oder befragt zu haben; wir erkennen an einem Mitgliede dieser Formenfamilie das Bestehen der Familie selbst und wundern uns nicht, wenn wir bei Aufnahme des ganzen Status und

der ganzen Anamnese anderen wohlbekannten Gliedern derselben begegnen.

Aehnliches in kleinerem Masstabe ist uns schon bei den isolierten Höhetypen begegnet, als z. B. das Hervorgehen der Herde des Eczema herpetoides aus solchen eines anfänglichen Eczema papulo-vesiculosum in einer bestimmten örtlichen Reihenfolge am Körper oder die Sequenz einer Blepharitis ciliaris, Rhinitis chronica und Eczema pilare barbae besprochen wurde. Hier liegen Andeutungen einer den Formenwechsel in Ort und Zeit überbrückenden und überdauernden klinischen Einheit vor; aber es sind eben nur Andeutungen und die Formengruppen einerseits noch zu klein und isoliert, andererseits noch nicht durch zahlreiches Vorkommen genügend gesichert, um sie schon zu dem Range von besonderen Ekzemarten zu erheben. Immerhin sind es die Candidaten solcher und bedürfen dazu vielleicht nur eines speciell daraufhin gerichteten Studiums.

Anders steht es mit dem 1887 von mir beschriebenen und seitdem von den meisten Fachgenossen aller Länder als eine klinische Einheit anerkannten seborrhoischen Ekzem. Hier ist der Reichthum der Formen ein ungemein grosser, ebenso die Familienähnlichkeit derselben, und ihr Dasein wird durch die Praxis alltäglich bestätigt und gesichert. Aber der klinische Reichthum genügt noch nicht zur klinischen Einheit. Es gehört dazu eine bestimmte örtliche und zeitliche Reihenfolge der Formen, die, wenn auch meist nur in Bruchstücken im Einzelfalle vorhanden, doch unverkennbar überall hervortritt und in den typischsten Fällen vor uns eine lange und mannigfaltige einheitliche Ekzemgeschichte entrollt. Der Reichthum an sich widerstreitet sogar der einheitlichen Auffassung und erschwert sie; die erstaunliche Polymorphie des seborrhoischen Ekzems hat der Anerkennung vieler extremer Formen nur hinderlich im Wege gestanden, so der Anerkennung des gelben Fleckes, der Pityriasis, der Rosacea. Da ist es eben der örtliche und zeitliche Zusammenhang aller dieser Formen, der ihre Einheit trotzdem verbürgt, und ist die letztere einmal vom Arzte richtig erkannt, so helfen dann gerade jene zunächst zweifelhaften, auffallenden Formen der ganzen Reihe und tragen dazu bei, die Ekzemgeschichte auch dort zu vervollständigen, wo bei der bisherigen Darstellung des Ekzems einerseits nach der Schablone der Stadien, andererseits nach den disjecta membra localer Formen nur einzelne und in ihrer Isoliertheit unverstandene Ekzemphänomene vorhanden zu sein scheinen.

Die Gesetzmässigkeit des örtlichen Verlaufes, der Ausbreitung über die Körperfläche beim seborrhoischen Ekzem beruht in einem meist langsamen, aber stetigen Fortschritt der Proruptionen von lange bestehenden Brutstätten aus und, da die Hauptbrutstätte sich auf dem behaarten Kopfe findet, in einem Fortschritt vom Scheitel nach abwärts. Rechnet man die regionär dazugehörigen Fälle, welche von den Lidrändern

ausgehen, noch hinzu, so nehmen reichlich 90 % aller zu grösserer Ausbreitung gelangenden seborrhoischen Ekzeme diesen Verlauf von oben nach unten. Der Rest vertheilt sich auf solche Ekzeme, die ihren Ursprung von den Genitalien, der Achselhöhle, dem Sternum und der Fusssohle nehmen. Während die am Rumpfe beginnenden sich meistens gürtelförmig verbreiten, steigt die in meinem Beobachtungskreise seltene Form, die von einem mit Schweissfuss combinierten plantaren Ekzem ausgeht, aufwärts an den Schenkeln entlang. Sieht man von diesen letztgenannten Ausnahmefällen ab, so sind es fast immer behaarte Regionen, welche die Brutstätten dieses Ekzems darstellen und die Centren für die spätere Ausbreitung abgeben. Wenn man diese oft höchst umschriebenen Herde mit mir als Schlupfwinkel der Ekzemparasiten betrachtet, so gewinnt man aus dem Gesammtverlaufe die Vorstellung, dass dieselben während der ganzen Ausbreitung über den Körper auch die intensivst befallenen, die toxisch wirksamsten bleiben. Denn es ist eine zweite, nicht minder in die Augen springende Gesetzmässigkeit, dass die Ausbreitung der Ekzemherde von diesen Centren aus nicht etwa wie bei einem den Körper mit gleichbleibender Intensität überziehendes Erysipel oder einer ebenso sich verbreitenden Jodoformdermatitis vor sich geht, sondern mit abnehmender Intensität und schliesslich, ehe die Körpergrenze erreicht ist, stille steht. Am besten beobachtet man diese Thatsache an subacut unter Mithilfe der Sonnenhitze von Ekzemherden des Kopfes sich über einen grossen Theil des Körpers aussäenden trockenen Proruptionen. Dieselben gelangen ziemlich rasch bis zur unteren Grenze des Rumpfes, nachdem sie gleichzeitig mit diesem die Arme bis zu den Fingern überzogen haben, verbreiten sich auch noch auf den obersten Theil der Oberschenkel, stehen aber dann still. In chronischen, aber sonst ähnlichen Fällen gelangen die Proruptionen gewöhnlich nur bis zur Mitte des Rumpfes, sodass die Erkrankung genau auf die obere Körperhälfte beschränkt bleibt. Geht ausnahmsweise einmal ein seborrhoisches Ekzem von der Fussohle aufwärts, so überschreitet es hinwieder selten die Unterschenkel, und nie habe ich es höher als bis zur Mitte der Oberschenkel aufsteigen sehen.

Bei dem gewöhnlichen Verlaufe von oben nach unten und speciell vom behaarten Kopfe aus halten sich die Proruptionen weiter meistens an gewisse Prädilectionsrichtungen und Prädilectionsorte, welche zur Erkennung der gesammten Erkrankung beitragen; wo sie von diesem Lieblingsgange abweichen, liegen gewöhnlich leicht erkennbare dermatitische Einwirkungen grober Natur vor, wie längere Berührung mit durchschwitzten Unterkleidern, directe Einwirkung der Sonnenstrahlen u. a. m. Die Hauptbahnen sind am Kopfe die Gegend hinter dem Ohre und die seitliche Wangen- und Halsgegend, dann am Rumpfe die hintere

und vordere mediane Schweissrinne, hinten bis zum Kreuzbein, vorne bis zum Nabel reichend. Prädilectionsorte sind die Ciliargegend, der Gehörgang, die mittlere Nasen- und Wangenpartie, die Mitte des Sternums, die Achselhöhlen, Ellbeugen, der Handrücken zwischen den Metacarpalknochen des Daumens und Zeigefingers, dann Nabel, Genitalien und After, Kniebeugen und Unterschenkel; es sind gleichsam die Etappen auf dem Marsche über die Körperoberfläche. Die meisten dieser Prädilectionsorte sind augenscheinlich wie die beiden Schweissrinnen, die Beugestellen, Achselhöhle und Analgegend durch ihre gemeinsame anatomische Structur disponiert, den Gehalt an vielen und grossen Knäueldrüsen und der physiologischen Sättigung der Hornschicht mit fettigem Schweiss. Andere Lieblingsorte, wie Gesichtsmitte und Handrücken, verdanken ihre Bevorzugung wohl dem leichten und gewohnheitsgemässen Contact beider Hautpartien, beim Stützen des Kopfes, Reiben der Gesichtshaut, Gebrauch von Taschentuch und Handtuch. Die Uebertragung auf die Hände überhaupt und die Finger wird wohl sicher durch die Beschäftigung mit der Frisur bei erkrankter Kopfhaut befördert.

Ein vierter allgemeiner Charakterzug der seborrhoischen Typen des Ekzems ist ihre Neigung zu serpiginöser Ausbreitung und centraler Spontanheilung. Sowohl die kleinen, zierlichen (circumcidierten und petaloiden), wie die grösseren psoriatiformen, nummulären Efflorescenzen wandeln sich gern in Ringe und Halbringe um, welche je nachdem central oder einseitig sich abflachen und ausheilen, während die jüngere Randpartie fortschreitet. In Zusammenhang damit steht die Neigung zur Confluenz mit Entstehung polycyklischer Bänder, welche grosse Theile der Körperoberfläche allmählich bedecken können und sehr zur Buntheit des Gesammtbildes beitragen. Diese serpiginöse Ausbreitung ist ganz unabhängig von der sonstigen localen Beschaffenheit der Hautregion, und es macht einen ganz eigenen Eindruck, wenn man die polycyklischen Bänder wie mit dem Zirkel abgesteckt über verschiedene Regionen hinlaufen sieht, während ihr Eruptionscharakter sich ändert. So kann man oft fettig-borkige, intensiv rothe, papulöse Ränder einer Corona seborrhoica der Stirnhaut sich in blasse, flache, schuppige, trockene Ränder der behaarten Haut continuierlich fortsetzen sehen; oder auch ein aus der Cruro-scrotal-Falte hervorkommender grosser Fleck zeigt an seinem äusseren Rande eine Auftheilung in schuppige, gelbrothe Papeln, während er innerhalb der Contactstelle zu einem diffusen intertriginösen Ekzem confluiert. Wohl nichts mehr als gerade dieses vom Boden unabhängige, selbständige, concentrische Fortschreiten der Efflorescenzen nach Art unserer Agarculturen hat die allgemeine Ansicht befestigt, dass die seborrhoischen Ekzeme vor allen anderen — einzelne Autoren sagen: ganz allein — des Parasitismus verdächtig seien.

Im Gegensatze zu dem gesetzmässigen örtlichen Verlauf des seborrhoischen Ekzems ist der zeitliche ein durchaus unregelmässiger. Auf jeder Etappe kann der Process stillestehen und sogar in seinen schwächeren Formen spontan rückgängig werden. Aber jede accidentelle Verbesserung des Nährbodens, sei es ein hyperämisierender Reiz, eine secretorische Aenderung mit Durchfeuchtung und Durchfettung der Hornschicht kann zu Verschlimmerung des bestehenden Ekzems und zu neuen Proruptionen führen, ja mit einem Schlage aus einem ganz umschriebenen ein ganz universelles Hautleiden machen. Diese Fälle sind fast allein an den Beginn der heissen und der kalten Jahreszeit gebunden (das letztere wegen der dann bevorzugten wollenen Unterkleider). Gewöhnlich zieht sich der Fortschritt und die Besitzergreifung eines grösseren Theiles der Hautoberfläche jahrelang hin und setzt sich aus Remissionen, Perioden unmerklich langsamer Ausbreitung und subacuten, stärkeren Schüben zusammen. In vielen schwach ausgeprägten Fällen von beträchtlicher Dauer, wo die Haut im ganzen nicht besonders disponiert ist, muss man die disjecta membra des Processes aus vielen unbedeutenden Symptomen, oft nur Anzeichen derselben zusammenlesen. Aber gerade diese mühevolle, durch eine genaue Anamnese unterstützte Diagnose wird fast jedesmal durch Aufdecken des innigen Zusammenhanges sonst kaum beachteter Merkmale belohnt und befestigt in dem Untersucher die Ueberzeugung von der einheitlichen Genese des vielgestaltigen Processes. Und doch würde diese Reconstruction des ganzen ekzematösen Processes, der in vielen Fällen das ganze Leben umfasst, höchst lückenhaft bleiben, wollte man aus derselben die Aufsuchung und Verwertung der initialen und restierenden Brutstätten einerseits und der Uebergänge vom seborrhoischen in andere Höhetypen ausschliessen. Die Hauptrolle unter den Brutstätten spielen einerseits die drei Anfangstypen: der gelbe Fleck, die seborrhoische Borke, der weisse schuppige Fleck, andererseits unter den Höhetypen diejenigen, welche sich durch besondere Indolenz und Dauerhaftigkeit auszeichnen, wie die Alopecia seborrhoica und Rosacea seborrhoica. In Bezug auf die Umwandlung in andere Höhetypen ist besonders die Leichtigkeit des Ueberganges in feuchte Typen, wie das intertriginöse, crustöse, herpetoide und nässende Ekzem hervorzuheben. Aber auch die Uebergänge in das palmare, pilare und das Nagelekzem, sowie in das callöse und verrucöse sind, wenn auch seltener, so doch im ganzen häufig genug. Diese proteusartige Anpassungsfähigkeit bringt das seborrhoische Ekzem zu allen anderen Formen in eine nähere oder fernere Beziehung; es bildet gleichsam eine beständige Brücke zwischen allen trockenen und feuchten Höhetypen ohne seborrhoischen Charakter und pendelt zwischen denselben oft im Verlaufe eines Anfalles, aber fast regelmässig im Verlaufe eines ganzen Menschenlebens hin und her. Erst wenn man alle diese Inter-

mezzi anderer, nicht seborrhoischer Höhetypen, wie der crustösen und nässenden Ekzeme des Kinderkopfes, der crustösen Blepharitis ciliaris, der diversen intertriginösen Ekzeme ebenso mitverwertet, wie die in den anscheinend ekzemfreien Intervallen restierenden pityriasiformen und anderen Brutstätten, erhält man eine Gesammtübersicht über den Ekzemprocess des Individuums. Und diese wird gewöhnlich noch in lehrreicher Weise vervollständigt durch die Untersuchung und Anamnese der Familienmitglieder, insbesondere der Eltern, welche oft beide an der Hautdisposition des Individuums, wie ihre Alopecia, Rosacea und Ekzeme zeigen, mit die Schuld tragen.

Nach Besprechung des örtlichen und zeitlichen Verlaufes wende ich mich zu den Specialsymptomen der Eruption des seborrhoischen Ekzems. Das alle beherrschende und wichtigste unter diesen ist der abnorm hohe Fettgehalt. Die ganze Aufstellung des seborrhoischen Ekzems, seine Entdeckung gleichsam, hat von diesem Symptom ihren Ausgang genommen, über kein Symptom ist mehr und mehr Divergierendes geschrieben worden, und wenn wir trotzdem heute nicht viel weiter in der Kenntnis desselben sind als im Jahre 1887, so liegt es gewiss an unseren noch sehr mangelhaften physiologischen Kenntnissen der Hautsecretion. Wir nehmen den höheren Fettgehalt direct wahr in der wachsartigen Plasticität der Schuppen und Borken, dem öligen Schweiss der befallenen Hautstellen und nach meiner Ueberzeugung auch in der specifisch gelben Farbe der seborrhoischen Eruptionen. Indirect zeigt sich derselbe in der Beeinflussung der übrigen Ekzemsymptome, welche er theils abschwächt, theils befördert. Feindlich zeigt sich die Ueberfettung der kranken Hautstellen geradezu gegenüber dem Nässen. Die Ausbildung der Spongiose und Bläschenbildung wird zurückgehalten, sodass sich die letztere nur an punktförmigen Stellen ausbilden kann und daselbst mehr mikroskopisch als makroskopisch wahrnehmbar ist. Umgekehrt führt jede durch beliebige Reize erfolgte Erzwingung des Nässens zur Abschwächung und vollständigen Aufhebung des Fettgehaltes. Man bemerkt einen Uebergang dazu beispielsweise an solchen Borken des psoriatiformen Ekzems, die mit feuchter Unterfläche sich leicht abheben lassen und zwischen den Fingern zu einem Brei zerfallen. Der Uebergang in den crustösen Typus hebt den Fettgehalt nur theilweise, der in den Typus madidans vollkommen auf. Dahingegen wird die Neigung zur Epithelwucherung entschieden gefördert, wenn sie sich oft auch nur in bescheidenen Grenzen hält. Am meisten findet sie sich an den Randpartien ausgebildet, sodass die Randakanthose, der steilere Abfall des fortschreitenden Randes zur gesunden Haut, für viele Formen des seborrhoischen Ekzems charakteristisch ist. Demgemäss sind die papulösen Erhabenheiten mit Ausnahme der folliculären niemals spitz, sondern stets flach und meistens, wo der sebor-

rhoische Charakter gut ausgeprägt ist, einseitig sanft, anderseitig steiler abfallend. An Stelle der spontanen Abheilung dieser Papeln tritt die gelbe Verfärbung der Haut am auffälligsten hervor und schwankt zwischen Gelbgrau, Reingelb und Gelbröthlich; seltener spielt die Farbe ins Gelbgrüne oder Bräunliche. Den Papeln selbst ertheilt die Vergilbung im allgemeinen eine frischrothe, gelbrothe Farbe.

Indifferent verhält sich der übermässige Fettgehalt gegenüber dem parenchymatösen Oedem der Oberhaut, das sich im Phänomen der Parakeratose ausspricht; das Schuppen wird demgemäss nie aufgehoben. Auf Parakeratose und Schuppen reducieren sich die Symptome des Feuchtigkeitsgehaltes der Oberhaut fast ausschliesslich, und zwar adhärieren die Schuppen besonders lose, jedenfalls weniger fest als bei nichtseborrhoischen Ekzemen.

Herabmindernd wirkt die Ueberfettung der Eruptionen auch auf das so wesentliche Symptom des Juckens. Regelmässig jucken eigentlich nur die Stellen am Kopfe, in der Achselhöhle, auf dem Sternum, wenn es behaart ist, in der Afterkerbe, was, wie ich nach neueren Beobachtungen glaube, mit der intercurrenten Bildung kleinster folliculärer Bläschen zusammenhängt; sonst jucken die Efflorescenzen meist nur vorübergehend bei rascher Ausbreitung.

Endlich kann man es noch als eine allgemeine Eigenschaft der seborrhoischen Exantheme hinstellen, dass sie durch die gewöhnlichen Reize unserer Medicamente nicht stark irritiert werden[1]) und eine gehörige Dosis der starken Mittel vertragen, ja zur Beseitigung oft erfordern.

Es ist unschwer zu erkennen, dass diese letztgenannten seborrhoischen Symptome fast alle auf die Ueberfettung der Oberhaut sich zurückführen lassen. Denn wir können durch übermässige künstliche Fettzuführung ja ebenfalls die Neigung zum Nässen, zum Jucken und zur entzündlichen Reaction herabsetzen.

Die Thatsache seborrhoischer Symptome bei diesen Exanthemen ist von allen Fachgenossen unbedingt anerkannt worden. Eine starke Meinungsverschiedenheit hat sich nur erhoben in Bezug auf die Deutung der Seborrhoe einerseits, die ekzematöse Natur der betreffenden Dermatosen andererseits. Was zunächst den Namen „Seborrhoe“ betrifft, so hat Besnier, der vielleicht von allen Autoren am besten ihre klinische Erscheinungsweise beim Ekzem geschildert hat, mit Recht darauf hingewiesen, dass derselbe, indem er eigentlich nur die Talgdrüsen-Hypersecretion bezeichnet, zu wenig aussagt. Da die Symptome des fettigen Katarrhs von der Gegenwart der Talgdrüsen unabhängig sind und in typischer Weise

[1]) Dieses gilt vom Einflusse der Sonnenbestrahlung und Wollenkleidung durchaus nicht.

auf der Planta und Palma vorkommen, da die ölige Hyperhidrosis des Gesichtes, der Achselhöhlen und des gesammten Körpers überhaupt bei der Entstehung des seborrhoischen Ekzems die grösste Rolle spielt, so schlägt Besnier die Ausdrücke: Steatidrosis und Steatidrodermie vor, letzteres an Stelle des von Audry vorgeschlagenen und von Brocq acceptierten: Seborrhéide. Ich stimme hierin völlig mit Besnier überein und werde mich bei der Beschreibung der Symptome gerne des Ausdruckes: Steatidrosis bedienen, für die Benennung der Ekzemform aber den alten Namen: seborrhoisches Ekzem beibehalten. Denn diese Namen können doch alle nur vorläufige sein bis zur völligen Aufklärung der Aetiologie aller Ekzemformen, und da erscheint es mir von Wert, einen Namen beizubehalten, der wenigstens historisch ausdrucksvoll ist, da er jedem Hörer besagt, es handelt sich in erster Linie um jene „trockenen Seborrhoen“ einer früheren Epoche, in denen jetzt ein entzündliches, ekzematöses Element wie bei anderen Ekzemen nachgewiesen ist, und die daher nicht mehr zu den Functionsanomalien der Drüsen gerechnet werden, und in zweiter Linie um andere ähnliche trockene Hautkatarrhe mit fettiger Beimischung (und von pityriatiformem oder psoriatiformem Habitus), die daher auch zum Ekzem in eine nähere Beziehung getreten sind. Alles das knüpft sich in natürlichem Gedankengang an den kurzen Ausdruck: seborrhoisches Ekzem an.

Wesentlicher ist der Einwurf, der zuerst von Brooke erhoben wurde, es handle sich bei den seborrhoischen Ekzemen um parasitäre Dermatosen, bei denen die Parasiten sich auf einen durch präexistente Seborrhoe fruchtbar gemachten Boden niederlassen. Danach wäre das seborrhoische Ekzem einfach eine Mischung von Ekzem mit der auch sonst allein zu beobachtenden Seborrhoe. Beide Affectionen ohne inneren ätiologischen Zusammenhang bildeten bei zufälligem Zusammentreffen klinisch besondere Bilder. Diese Auffassung wurde auch von Vidal, Kaposi und früher von Brocq (1889—1890) getheilt, später aber von letzterem Autor verlassen, und mit Recht; ich habe mich derselben nie anschliessen können. Um in dieser complicierten Frage zunächst klare Begriffe zu gebrauchen, so kann man zweckmässigerweise verschiedene Arten von Steatidrose unterscheiden: die regionäre, die individuelle und die morbide. Ueber die regionäre Steatidrose sind alle Autoren einig. Sie hat einen entschiedenen prädisponierenden und den Typus provocierenden Einfluss für das seborrhoische Ekzem. Besonders beweisend für diesen Einfluss der regionären Steatidrose sind solche Fälle von universellem seborrhoischen Ekzem, in welchen multiple trockene Herde theils innerhalb, theils ausserhalb der stark seborrhoischen Regionen sitzen und auf den letzteren vorzugsweise oder allein die seborrhoischen Charaktere entwickeln (fettige Schuppen, gelbe Farbe). Arnozan hat durch eine be-

sondere Untersuchungsmethode die regionären Maxima der Steatose (nicht Steatidrose) am Körper aufgesucht und sie auf dem behaarten Kopf, Gesicht und mit Ueberspringung des Halses auf dem Schultergürtel gefunden, von hier in Gestalt einer dreieckigen Fläche vorne zum Nabel und hinten ähnlich bis zur Mitte des Rückens herablaufend. Die Regionen der physiologischen Steatidrose gehen viel weiter und umfassen alle Gelenkbeugen, besonders die Achselhöhle, sodann die Genitalgegend, den After und die Mitte der Palma und Planta.

Auch über die individuelle Steatidrose herrscht ziemliche Einigkeit; nur legen einige Autoren ein geringeres, andere, wie Vidal, Hallopeau und Besnier das Hauptgewicht auf dieselbe und bringen sie zum Theil mit der Ernährung, zum Theil (Besnier) mit ererbter Disposition und nervösen Störungen, Barthélémy mit Autointoxicationen vom Darmcanal her in Zusammenhang. Auch diese ist unbestreitbar von grossem Einfluss auf die Erscheinung des seborrhoischen Typus beim Ekzem. Klima, Sonnenhitze, physische Anstrengungen und Wollenkleidung wirken wahrscheinlich alle durch das Medium der individuellen Neigung zur Steatidrose auf die Entstehung und Ausbreitung seborrhoischer Ekzeme.

Aber diese Arten der Steatidrose genügen nicht zur vollen Erklärung der klinischen Thatsachen; thäten sie es, so würde das seborrhoische Ekzem nichts weiter sein als ein Eczema cum Seborrhoea oder Eczema Seborrhoicorum. Zunächst beobachtet man, dass die fettige Beschaffenheit sich oft genug auch dann, wenn die Eruption steatidrotische Regionen, z. B. die Sternalregion innehat, nur auf die Efflorescenzen selbst beschränkt und in der Umgebung derselben auf der gesunden Haut sich in keiner Weise geltend macht. Man wird bei Betrachtung dieser Fälle zu dem Schlusse geführt, dass die Efflorescenz selbst sich ihr Fett schafft, produciert oder anzieht.

Sodann ist es bei ausgebreiteten multiplen Exanthemen dieser Art sehr gewöhnlich, auch Ausnahmen von der Regel zu finden, nach der die steatidrotischen Beugeseiten den seborrhoischen Typus allein exquisit aufweisen. Man findet eben auch Efflorescenzen der Streckseiten der Extremitäten, der Hinterbacken u. s. w., die den ausgeprägt seborrhoischen Typus aufweisen, und kommt zu dem Schlusse, dass die Efflorescenzen ihren seborrhoischen Habitus auch auf nicht steatidrotische Regionen verpflanzen können.

Drittens lehrt die Verfolgung vieler Fälle dieser Art durch längere Zeiten hindurch, dass die individuelle Steatidrose erst durch das Bestehen des seborrhoischen Ekzems geweckt und zu höheren Graden geführt wird. Viele Fälle beginnen mit anderen Typen des Ekzems, und conform mit der Neigung, Ausbreitung und Schwere desselben wächst die Ausbildung der Steatidrose sowohl an Stelle der Efflorescenzen wie

in den ekzemfreien Intervallen an den Prädilectionsstellen der physiologischen Steatidrose. Der Schluss erscheint unabweislich, dass dieselbe Ursache, welche das Ekzem bedingt, auch die Steatidrosis erweckt, dass beide Phänomene eine gemeinschaftliche Quelle haben.

Zu demselben Schlusse führt die ganz gewöhnlich zu machende Beobachtung, dass die während des Ekzems aufgetretene Steatidrose das Ekzem überdauert. Manchmal gewahren wir erst nach Abheilung des Ekzems den „seborrhoischen Boden", auf dem das Ekzem sich als locus minoris resistentiae (Brooke, Brocq) niedergelassen haben soll, der aber vor dem Ekzem noch gar nicht vorhanden war und sich wenigstens nicht durch übermässiges Fett und gelbe Farbe kenntlich machte.

Sehr wichtig endlich in diesem Zusammenhange ist die Thatsache, dass die Steatidrose des seborrhoischen Ekzems gar nicht genau die bekannte Seborrhoe des talgdrüsenreichen Kopfes und der knäueldrüsenreichen Hohlhand ist, welche in der regionären und individuellen Steatidrose vorliegt, worüber das Genauere bei Besprechung des gelben Fleckes folgt. Wir haben es gar nicht mit einer einfachen Hypersteatidrosis, sondern mit einer krankhaften Parasteatidrosis zu thun.

Dieses sind die Gründe, welche mich veranlassen, das seborrhoische Ekzem nicht einfach als ein Eczema seborrhoicorum aufzufassen, sondern als einen besonderen Typus des Ekzems, mit ihm eigenthümlicher Klinik, Histologie und — wahrscheinlich auch — Aetiologie. Die Entität des seborrhoischen Ekzems ist denn auch neuerdings von allen Autoren, die sich eingehender mit dieser Frage beschäftigt haben, anerkannt worden, ich nenne besonders: Besnier, Brocq, Audry, Duhring, Elliot. Manche haben dieser Auffassung durch eigene Namen, wie „Circinaria" (Payne), „Unnaria" (Barthélémy) Ausdruck zu geben gesucht. Audry hat den Namen „Séborrhéide" für dasselbe vorgeschlagen, obwohl er fand, dass das Fett keine nothwendige Begleiterscheinung ist, und daher glaubt, dass demselben keine fundamentale Bedeutung bei dem Processe zukäme. Während ich Audry in der Nichtconstanz der Steatidrose in dem Sinne zustimme, dass bei ausgebreiteten Eruptionen nicht jede Efflorescenz die Fettsymptome aufweist und letztere in vielen Fällen zeitweise nicht vorhanden sind, so kann ich mit ihm nicht den Schluss ziehen, dass dem Fettgehalt nur eine accessorische Bedeutung für den Typus zukommt. Diese Art der Nichtconstanz bringt nach meiner Auffassung der Uebergang der verschiedenen Ekzemtypen in einander als selbstverständliche Folge immer mit sich und würde mit demselben Recht den fundamentalen Symptomen eines jeden Ekzemtypus vorgeworfen werden können. Andererseits aber war gerade der Uebergang in die verschiedensten anderen Formen des Ekzems sowohl zeitlich wie in situ für mich der zwingende Grund, das seborrhoische Ekzem als einen Typus des

Ekzems aufzustellen, und ich kann wiederum Audry nicht beipflichten, wenn er die „Seborrhéide“ deshalb nicht zu den Ekzemen rechnen will, weil die Ekzematisation bei ihr nur ein secundäres Phänomen sei, worin ihm Neisser und Brocq beipflichten. Letzterer geht soweit, dass er den Begriff des Ekzems aus der Lehre des seborrhoischen Ekzems radical entfernen möchte. Er setzt sich dabei mit vielen anderen Autoren, wie beispielsweise Elliot, Duhring, van Harlingen, Hyde, Jackson, Tenneson und vor allem Besnier in diametralen Gegensatz, welcher nach seiner Definition der Dermatose als einer „juckenden, centrifugal und serpiginös sich ausbreitenden Hautkrankheit mit polycyklisch confluierenden Eruptionen, die abgerundete Ränder, fettige Krusten, eine Exfoliation in grossen, fettigen, psoriatischen Lamellen oder pityriatischen, dünnen Schuppen zeigen“, hinzufügt: „aber in allen Fällen ist sie ein Ekzem“. Gaucher hält gerade das trockene, circinäre, figurierte, seborrhoische Sternalekzem für ein Ekzem, wie schon Bazin dasselbe „Eczéma acnéique“ getauft hatte.

Bei Entscheidung dieser Frage kommt natürlich alles auf die Definition des Ekzems an, und ich brauche nicht erst zu beweisen, dass nach unserer Definition diese „seborrhoische Dermatitis“ (Crocker, Jarisch) ein echtes Ekzem ist. Aber wohl muss ich darauf hinweisen, dass Autoren von der klinischen Einsicht wie Brocq und Audry nur deshalb natürlich dem seborrhoischen Ekzem die ekzematöse Natur absprechen, weil das Bläschen und Nässen bei demselben keine erhebliche Rolle spielen, und weil mit Ausbildung der letzteren der typisch seborrhoische Charakter wiederum verloren geht. Diese Verquickung der Vesiculation mit dem Ekzembegriff hat, wie ich im historischen Theile gezeigt habe, heutzutage keinen Sinn mehr. Entweder man müsste, wenn man mit Brocq Willanist sein will, auch den Sprung um ein ganzes Jahrhundert wirklich zurückmachen und nur einige traumatische, vesiculöse Dermatitiden Ekzem nennen wie Willan. Das will aber Brocq gar nicht; denn er schliesst die traumatischen Dermatitiden von unserem heutigen Ekzem aus. Oder man gibt den Willan'schen Ekzembegriff auf und stellt sich mit Rayer und Devergie auf den Boden, diejenigen Dermatosen Ekzem zu nennen, deren Bilder sich aus denen der Willan'schen Impetigines und Porrigines allmählich entwickelt und nachher unter Hebras Führung eine fester umrissene Gestalt gewonnen haben, dann muss man diese Ekzemgruppe consequenterweise von der Vesiculation als einer conditio sine qua non befreien, wie das Devergie und Hebra schon gethan haben. Niemand würde sich mehr als ein Willanus redivivus in der That heute wundern müssen, dass auf seine Autorität hin Bläschenbildung und Nässen einer Krankheitsgruppe als pathognomonisches Zeichen angeheftet werden, die er gar nicht in seine Familie der Vesiculae hineingenommen hat, und wiederum würde niemand mehr als Willan es gutheissen, wenn jener

neuen Krankheitsgruppe der französischen Autoren diejenige Form zugezählt wird, die er, wenn er sie seinerzeit als Entität begriffen hätte, sicher zu seinen Porrigines gestellt haben würde — das seborrhoische Ekzem. Hiernach ist es auch zu beurtheilen, wenn Brocq in neuerer Zeit, gestützt auf Audry und unter Zustimmung von Neisser, die Pityriasis capitis, den gelben Fleck und auch das Sternalekzem vom seborrhoischen Ekzem ausschliessen will; es ist wohl consequent, im Sinne der Bläschentheoretiker, trägt aber nicht der historischen Wandlung des Ekzembegriffes Rechnung, deren Resultate sonst von denselben Autoren durchaus anerkannt und verwertet werden. Uebrigens ist gerade Brocq an anderen Stellen seiner öfter citierten wichtigen Arbeit gar nicht so weit von meiner Auffassung des seborrhoischen Ekzems entfernt; denn, nachdem er anerkannt hat, dass die von mir aufgestellten klinischen Thatsachen exact beobachtet sind, dass die Affection viel mit den alten „Seborrhoeen" gemein hat, die Ekzematisation bei derselben eine grosse Rolle spielt, sodass sie geradezu als eine präekzematöse Dermatose gekennzeichnet werden kann, und dass sie zu speciellen therapeutischen und prophylaktischen Indicationen Anlass gibt, schliesst er mit dem Satze: „Die Ekzematisation ist vielleicht doch keine Complication, sondern trifft das Wesen des Processes." Die „Seborrheïden" von Audry und Brocq sind für mich deshalb Ekzeme, weil sie wie andere trockene Ekzeme die Eigenschaft haben, durch unbedeutende und verschiedenartige Reize leicht in vesiculöse und nässende Ekzeme verwandelt zu werden; sie sind wie alle trockenen Ekzeme latent und potentiell feucht und zeigen diese Eigenschaft auch histologisch durch das Vorhandensein von parenchymatösem und intercellulärem Oedem der Stachelschicht, von Parakeratose und beginnender Spongiose. Vesiculation und Nässen bilden bei ihnen gerade so einen einseitigen Excess wie die typisch ausgebildete Parasteatidrose; letztere schwindet, wo erstere hervortritt, und umgekehrt. Besnier will denn auch die pityriatiformen, psoriatiformen und anderen trockenen Formen bei den übrigen Seborrheïden erhalten und für alle den Namen: seborrhoisches Ekzem conserviert wissen,[1]) „da sie alle das Besondere haben, sich gelegentlich zu ekzematisieren, sich in seborrhoische Ekzeme zu verwandeln und den Träger mit Ekzemgefahr zu bedrohen".

Für mich ist das seborrhoische Ekzem die wichtigste aller Ekzemformen, und zwar aus folgenden wissenschaftlichen und praktischen Gründen:

---

[1]) Speciell möchte Besnier nicht die alten Namen: Pityriasis capitis, diverse Seborrhoen, Circinaria etc. mit dem Irrthum, sie für eigene Krankheiten zu halten, wieder aufnehmen. Er perhorresciert auch die neuen Namen: Mykosis seborrhoica, épidermite desquamative psoriasiforme parasitaire und eczéma parasitaire mycosique indépendant de la seborrhée.

Erstens bildet es, wenn man nicht die einzelnen Ekzemfälle, d. h. Ekzemanfälle zählt, sondern die Ekzematiker selbst, die häufigste Form ekzematöser Erkrankung überhaupt.

Zweitens ist es derjenige Ekzemtypus, welcher die häufigsten Uebergänge in andere Ekzemtypen zeigt, da er in sämmtliche andere Formen überzugehen vermag.

Drittens ist von allen Anfängen in der Ekzemgeschichte des Individuums keiner häufiger als der mit einem Anfangstypus des seborrhoischen Ekzems.

Viertens ist bei keinem anderen Ekzemtypus der Einfluss der Heredität und der artificiellen Dermatitis als „präexistente und accidentelle Verbesserungen des Nährbodens“ (Erhöhungen der Hautdisposition) so in die Augen fallend, so leicht und sicher nachweisbar wie hier.

Fünftens ist nirgends sonst die Suche nach früheren Ekzemanfällen eine so dankbare Aufgabe, die Confrontierung der Anverwandten so fruchtbar und damit die Reconstruction des ganzen Ekzemprocesses so lehrreich und für den Hausarzt wie Dermatologen gleichermassen erziehlich wirkend wie hier.

Sechstens ist nirgends so wie hier eine Gelegenheit gegeben, durch systematische Behandlung unscheinbarer, aber leicht erkennbarer Anfangstypen prophylaktisch gegenüber dem Ausbruch schwerer Ekzemtypen zu wirken und Ekzematiker nicht nur von dem augenblicklichen Anfall, sondern vom ganzen Ekzemprocesse zu befreien.

Siebentens endlich ist das seborrhoische Ekzem die bisher am besten studierte Ekzemart und bietet daher ein gutes Vorbild, wie durch Gruppierung zusammengehöriger Anfangs- und Höhetypen aus der Masse lose aneinandergereihter Formen allmählich eine Gruppe scharf charakterisierter Ekzemarten durch fortdauernde Arbeit entstehen kann.

Dass ich die hier niedergelegten Anschauungen über das seborrhoische Ekzem nicht stets besessen und vertreten habe, ist bei der Complexität des Gegenstandes wohl begreiflich. Von dem dringenden Wunsche beseelt, durch schärfere Analyse aus der schablonenhaften Stadienlehre des Ekzems hinaus auf ein fruchtbareres Feld zu gelangen, hatte ich mir bis 1886 einige lose, besondere Typen angeeignet, deren Bezeichnung und Stellung nichts weniger als fest waren. Durch das Studium der alten Seborrhoen gelangte ich dann 1887 zur Conception des seborrhoischen Ekzems, die sich für meine persönlichen Kenntnisse des Ekzems ungemein fruchtbar erwies, aber zunächst bei weiterer Beobachtung der zahlreichen Uebergänge in andere Ekzemtypen die unliebsame Folge hatte, sich wieder in einen allgemeinen Ekzembegriff zu verflüchtigen. Erst durch das Studium der Histopathologie des Ekzems gewann das seborrhoische Ekzem als ein bestimmter Typus neben anderen seinen Platz in der Gruppe der Ekzemformen, und ich glaubte damals, auf die im grossen und ganzen einheit-

lichen histologischen und histobacteriologischen Befunde gestützt, die einheitliche Anschauung vom Ekzem, der ich von Anfang an gehuldigt, aufrechthalten zu können. Von dieser Ansicht hat mich ein eingehendes bacteriologisches Studium des Ekzems in den letzten Jahren zurückgebracht, da ich verschiedene Infectionsträger des Ekzems kennengelernt habe. Die Frage, ob der hier von mir aufgestellte Typus des seborrhoischen Ekzems eine ätiologische Einheit bildet, muss ich demnach ebenfalls offen lassen. In allen pityriatiformen Anfangs- und Höhetypen, sowie in vielen Fällen psoriatiformen Ekzems habe ich freilich nur den Triclimactericus eczematis tenuis gefunden; ebenso die Herren Dr. Moberg und Warde in meinem Laboratorium. Aber bei anderen Formen desselben Typus fanden sich auch häufig andere Coccen, wie z. B. der Diclimactericus albus flavens, der Flaschenbacillus und Seborrhoebacillus. Die letzteren beiden Bacillenarten, sowie ein Coccus wurden auch von Sabouraud bei diversen seborrhoischen Affectionen constatiert. Die parasitäre Natur des seborrhoischen Ekzems überhaupt ist merkwürdigerweise nie bezweifelt worden; ich sage merkwürdigerweise, da die dafür beigebrachten Gründe, abgesehen von den gelungenen Uebertragungsversuchen Audrys und den Fällen von spontaner Infection von Perrin, wesentlich stets darauf hinausliefen, dass die Efflorescenzen der seborrhoischen Ekzeme scharf und oft hoch umrandet sind, serpiginös sich ausbreiten und unter antiparasitären Mitteln, besser gesagt, starken Mitteln der reducierenden Arzneigruppe, anstandslos heilen; diese Gründe passten jedoch genau ebenso gut auf die Efflorescenzen der Psoriasis, die man nicht nur ängstlich (Brocq) von dem seborrhoischen Ekzem trennte, sondern auch bemüht war, als nicht parasitäre Affectionen der Haut aufzufassen. Für mich ist die scharfe Umrandung, mag sie in einer Randerosion oder Randakanthose bestehen, für die klinische Annahme des Parasitismus nicht massgebend, wohl aber sind es ausser der langsamen serpiginösen Ausbreitung und dem Erfolge der äusseren Mittel die im Capitel der allgemeinen Aetiologie angegebenen Gründe.

Die Formen des seborrhoischen Ekzems sind sehr zahlreich, und es ist nicht leicht, dieselben alle unter wenige, scharfumrissene Typen zu subsummieren. Das wird jeder Arzt unterschreiben, der sich dem Studium dieser bunten Scala von Ausschlägen widmet, welche von einem leicht schuppigen Fleck bis zur mit dicken Krusten belegten psoriatiformen Scheibe uns alle erdenklichen Bilder vorführt. In der Ueberzeugung, dass es besser ist, seltenere und weniger klare Fälle zu übergehen und mit möglichst wenigen Typen auszukommen, werde ich im Folgenden nur diejenigen beschreiben, die sich durch häufiges Vorkommen und prägnante Erscheinungen auszeichnen. Die ältere Eintheilung in Antheme und Synantheme habe ich zugunsten der für diese Darstellung im allgemeinen besseren der Anfangstypen und Höhetypen aufgegeben.

a) Anfangstypen des seborrhoischen Ekzems.

1. Gelbfärbung der Haut (Vergilbung, Gelber Fleck).

Eine diffuse, sich allmählich in die normale Hautfarbe verlierende eigenthümliche Gelbfärbung der Haut finden wir sehr häufig als Anfangstypus eines seborrhoischen Ekzems im Gesichte solcher Personen, die an deutlichen Symptomen desselben am Kopfe leiden (Pityriasis capitis, Eczema seborrh. psoriatif. nummulare et annulare capitis). Die Vergilbung nimmt die Mittelpartie des Gesichtes um Nase und Mund ein und verleiht den daselbst befindlichen Falten (Nasal-, Nasolabial-, Labiomentalfalten) ein blassgelbes bis gesättigtgelbes, bei Anämischen selbst grünlichgelbes Colorit. Die gelbe Nüance tritt noch prägnanter hervor, wenn sie — wie häufig — nach aussen in eine rothe, etwa fingerbreite Zone übergeht, die ihrerseits nach aussen verwaschen in die gesunde Farbe der Seitenpartien des Gesichtes ausstrahlt. Auch sonst ist die Vergilbung immer dort am schärfsten ausgeprägt und am leichtesten bemerkbar, wo sie von der normalweissen Haut durch eine rothe Zone getrennt wird, wie beim E. seborrh. petaloides und E. seborrh. papulo-vesiculosum multicolor. Jener rothe Hof des gelben Fleckes stellt selbst einen Anfangstypus des seborrhoischen Ekzems, das E. seborrh. erythemato-pityrodes, dar und erhält durch eine Beimischung der charakteristischen gelben Farbe eine besonders helle, frische rothe Nüance. An Stelle des gelben Fleckes selbst ist aber jedesmal alle Röthe verschwunden, man erblickt keine der sonst die Nasolabialfalten so gerne auszeichnenden oberflächlichen venösen Capillaren und Capillarnetze; der gelbe Fleck ist also stets zugleich ein relativ (zur Umgebung) anämischer. Die Oberfläche der gelben Zone ist hin und wieder glänzend, wie eingeölt, und gibt viel Fett an Seidenpapier ab, meistens aber nur matt, ohne Glanz, selbst wenn die angrenzende Haut der Nase eine fettglänzende Oberfläche hat. Um eine einfache, äusserlich anklebende Fettschicht kann es sich mithin bei der Vergilbung nicht handeln, ebensowenig um eine Gelbfärbung, wie sie nach Blutungen oder bei einer leichten Pigmentierung oder einer gleichmässigen Verdickung der Stachelschicht vorkommt, wogegen neben anderen Gründen schon die Farbennüance spricht. Das Diaskop belehrt uns weiter, dass auch eine Zelleninfiltration in der Cutis mit Verdrängung des collagenen Gewebes mit Sicherheit ausgeschlossen werden kann, da unter dem Glasdrucke die Farbe immer die gleiche Nüance und die ihr eigene Homogenität behält. So können wir per exclusionem nur schliessen, dass es sich bei der Vergilbung der Haut um einen eigenartigen, mattgelben Stoff handelt, der in die obersten Hautschichten diffus eingelagert ist, und da er sich stets an der Stelle oder in der nächsten Umgebung besonders fettreicher Re-

gionen findet, werden wir wohl nicht fehlgehen, in demselben eine pathologische Fettsubstanz, eine Art Lipochrom, oder das Derivat einer solchen zu sehen, deren Natur noch vollkommen zu erforschen ist.

Weitere Lieblingsstellen nach den Nasolabialfalten sind die Umgebung der Achselhöhle, besonders die auf dem Pectoralis major vorgeschobene Hautfalte, die vordere und hintere Schweissrinne des Rumpfes, d. i. die Sternal- und Interscapulargegend, die Ellenbeuge, Kniebeuge, Leistenbeuge, Analgegend, in geringerem Masse auch die Umgebung des Nabels und der Fussknöchel. Das diesen Regionen Gemeinsame ist das Vorkommen grosser Knäueldrüsenpackete oder voluminöser Talgdrüsen, mit denen die Vergilbung in irgend einer Verbindung stehen muss, obwohl es sich nicht um das normale Secret weder der einen noch der anderen Drüsenart handeln kann.

Diese Vergilbung kommt aber nicht nur regionär mit oder ohne seborrhoische Efflorescenzen vor, sondern ubiquitär in directem Anschluss an die Efflorescenzen einer Reihe von anderen seborrhoischen Höhetypen, die durch dieses Symptom eine eigenthümliche Buntfarbigkeit annehmen. Unter denselben zeigen sie begreiflicherweise am besten diejenigen, bei denen die gröberen, massigeren Efflorescenzen im Bilde zurücktreten, mit einem Worte, sie gehören vorzugsweise den zierlicheren Formen an, wie dem E. seborrh. papulo-vesiculosum multicolor, dem E. seborrh. petaloides und dem E. seborrh. magnareatum flavum. An den mit starker Akanthose, Röthe und Abschuppung behafteten Typen (E. seborrh. psoriatiforme, Rosacea seborrhoica, E. seborrh. exfoliativum malignum) ist sie auch wohl vorhanden, erscheint aber nur als eine Nüancierung der rothen Farbe und tritt erst wieder reiner hervor, wenn diese Formen abheilen, z. B. zuweilen im Centrum der Ringe des annulären psoriatiformen seborrhoischen Ekzems. Eine stärkere Ausbildung des Nässens lässt die Vergilbung vollständig verschwinden. Jucken ist mit der gelben Verfärbung nicht verbunden, wohl aber treten hin und wieder stechende Empfindungen auf. Dieselben sind meistens die Vorläufer von papulo-vesiculösen oder erythemato-squamösen, kleinen Eruptionen auf der gelbgefärbten Fläche. An diesen Stellen röthet sich die Haut, wird berührungsempfindlich, etwas juckend, dann entweder feucht oder schuppend. Am leichtesten beobachtet man diesen Typuswechsel an dem Rande der vergilbten Nasolabialfurche.

Eine Behandlung erfordert die Vergilbung nur, wo sie in auffälliger Weise in der Gesichtsmitte auftritt. Hier sind dieselben milde reducierenden und eintrocknenden Mittel am Platze wie bei allen leichten seborrhoischen Affectionen: Puder und Pasten, die Zinkoxyd, Schwefel, Kieselgur enthalten, sodann Entfettungen durch Seifenwaschungen und alkoholisch-ätherische Abreibungen. Wo höher ausgebildete Typen des seborrhoischen Ekzems vorliegen, wie psoriatiforme Ekzeme, Rosacea etc., schwindet die Gelbfärbung mit der gegen jene gerichteten Behandlung.

2. Fettige Kruste (Crusta sebacea).

Während man an der Vergilbung der Gesichtshaut den Seborrhoiker, den Candidaten oder Besitzer des seborrhoischen Ekzems, schon von Weitem erkennt, ist das Vorhandensein eines anderen Initialsymptoms, der fettigen Kruste, erst bei näherer Inspection zu erkennen. Ihr Lieblingssitz ist der behaarte und besonders der schwach behaarte und blond behaarte Kopf des Säuglings, wo die mehr oder weniger dünnen und dicken, fettigen und trockenen, im allgemeinen wachsartig knetbaren und dunklen bis braunschwarzen Plättchen mehr den Eindruck einer Unreinlichkeit als einer Krankheit machen. Sie sind selbst dem Volke ebensogut bekannt wie ihre schwierige Entfernbarkeit, und aus dem letzteren Grunde und weil in den meisten Fällen sich keine Hautkrankheit anschliesst und sie spontan vergehen, kommt die Legende wie immer der Indolenz zuhilfe und erfindet zum Heile der Mütter, nicht der Kinder, für sie den Ruf der Unantastbarkeit. In manchen Gegenden Deutschlands — und jede Provinz hat ihren eigenen Namen für diese Krusten — hält man sie daher für ein Zeichen besonderer Gesundheit und conserviert sie so lange wie möglich. In Wirklichkeit bergen sie stets eine Ekzemgefahr. Schon ihre schwierige Entfernbarkeit, welche die prolongierte Anwendung von Oelbädern ausser dem Seifen nöthig macht, zeigt, dass sie nicht einfach aufgelagertes Fett sind; sie stellen denn auch in der That Schuppen dar, welche viel Talgdrüsenfett und Pigment enthalten; letzteres besteht nicht aus Schmutz, ist nicht abwaschbar, sondern haftet den Horn- und Talgzellen als ein diffuses und körniges Product der Oberhaut an. Sie enthalten ausserdem die Organismen des Ekzems, und die Oberhaut unter denselben ist bereits katarrhalisch erkrankt; sie bilden sich daher sofort nach der Entfernung wieder, nur in der mehr trockenen Form pityriatischer Schuppen. Wenn sich aus diesem Initialsymptom das seborrhoische Ekzem des Kinderkopfes entwickelt, findet man unter ihnen und in der Umgebung die Haut stärker geröthet, die Kinder beginnen sich zu scheuern und zu kratzen und übertragen auf diese Weise noch rascher, als die Affection spontan fortschreiten würde, dieselbe auf alle Theile der Kopfhaut und weiter auf Schläfen, Stirn, Augenbrauen, Wangen, Ohren und Nacken. So entstehen aus fettigen Krusten die serösen Krusten des crustösen und nässenden Ekzems allein durch stärkere Accentuation der Spongiose gegenüber der anfangs allein vorhandenen Parakeratose und Parasteatidrose.

Ganz dieselbe Affection kann einen ebenso schleichenden Anfang in den Cilien der Säuglinge nehmen; jedoch sind es gewöhnlich ältere Kinder, die diesen Gang aufweisen. Auch hier machen die fettigen Borken des Ciliarrandes, solange die Conjunctiva noch nicht mitgereizt ist, mehr den

Eindruck einer Unreinlichkeit als einer Krankheit. Auch um diese Brutstätte des seborrhoischen Ekzems pflegt sich die Umgebung der Kinder wenig zu bekümmern. Anders, wenn die fettigen Krusten sich in seröse verwandeln, die Conjunctiva hyperämisch wird, auf dem Wege des Thränennasencanals die Reizung und die Ekzemcoccen selbst die Nasenschleimhaut, Lippe und die Gesichtshaut erreichen und durch die vermehrte Secretion und Auflockerung der Hornschicht zusammen mit dem Kratzen der Finger und dem Wischen des Taschentuches ein papulo-vesiculöses oder crustöses Ekzem des Gesichtes entsteht.

In diesen beiden Gängen des seborrhoischen Ekzems von der seborrhoischen Kruste bis zum crustösen Ekzem sind gleichzeitig die beiden Hauptbilder gezeichnet, unter denen das seborrhoische Ekzem des Kinderkopfes verläuft, die eine in Form eines Helmes mit offenem Visier, wo die Mittelpartie des Gesichtes freibleibt, und die andere, welche gerade das Mittelgesicht, die Region der Schleimhauteingänge befällt.[1]) Dass der verschiedene Gang der beiden Formen wesentlich durch den verschiedenen primären Sitz der initialen seborrhoischen Krusten bedingt wird, ist für die meisten Fälle sicher richtig; man könnte sie als laterofaciale und mediofaciale Form des seborrhoischen Gesichtsekzems der Säuglinge unterscheiden. Dass viele Uebergänge vorkommen, liegt in der Natur der Sache. Ausser in das crustöse Ekzem finden sich beim Säuglinge vielfach Uebergänge von der seborrhoischen Kruste zum bunten papulo-vesiculösen und zum intertriginösen Typus, bei älteren Kindern auch zum psoriatiformen. Erwachsene dagegen zeigen der Hauptsache nach nur einen Fortschritt von der seborrhoischen Kruste zu den trockenen Formen des psoriatischen, nummulären und annulären Typus, zur Rosacea und zur Alopecia seborrhoica. Gewöhnlich dehnt sich die trockene seborrhoische Kruste weit über die Kopfhaut aus in multiplen Herden des Scheitels oder auch continuierlich zu grösseren Scheiben, ehe stärker entzündliche Phänomene wahrnehmbar werden. Zuweilen werden diese erst bemerkt, wenn die Affection die nackte Haut der Haargrenze erreicht (Corona seborrhoica). Hinter den Ohren, seltener am übrigen Kopfe geht der Typus über in den crustösen und nässenden. Vieles von dieser Form entspricht dem, was man in früheren

[1]) Diese letztere Form habe ich wegen der Mitbetheiligung der Schleimhäute in Form phlyctänulärer Entzündung der Cornea und Conjunctiva wegen der Wirksamkeit des Tuberculins und der oft folgenden tuberculösen Affection der Drüsen des Unterkieferwinkels in früheren Darstellungen als das „tuberculöse“ Ekzem bezeichnet und ihr Bild durch Einbeziehung von Impetigo vulgaris-Fällen derselben Region über Gebür erweitert. Nachdem meine Bemühungen zur Auffindung des Tuberkelbacillus dabei scheiterten, ich die Impetigo vulgaris genauer kennen lernte und ebenso das seborrhoische Ekzem der Augenlider, habe ich das „tuberculöse Ekzem“ aufgegeben. In dasselbe haben sich die Impetigo vulgaris einerseits und das mediofaciale seborrhoische Ekzem andererseits getheilt.

Zeiten Seborrhoea sicea nannte und für eine reine Talgdrüsenhypersecretion hielt.

Sporadisch kommt eine Form der Crusta sebaeea auch bei älteren Leuten im Gesicht, auf dem Kopf, den Genitalien und am Rumpfe vor, die meistens nicht zu ausgebreiteten Ekzemen führt, wohl aber zu umschriebenen, juckenden und feuchten Ekzemscheiben. Derartige sehr lange bestehende seborrhoische Krusten können bekanntlich aueh der Ausgangspunkt von Carcinomen werden.

Die Crusta sebacea ist nicht leicht radical zu entfernen. Stets sind Oelbäder nöthig, abwechselnd mit Seifenwaschungen. Die Oberhaut naeh Abfall der Krusten muss aber noch lange mit Zinkschwefelpaste, Ung. resorcini oder pyrogalloli comp. behandelt werden, wenn ein Recidiv verhindert werden soll.

3. Pityriasis maculata et areata.

Die Einreihung der Pityriasis capitis unter die Anfangsformen des seborrhoischen Ekzems hat anfangs viel Bedenken und Widerspruch erregt. Neuerdings ist ein Umschwung eingetreten, indem die französischen Autoren unter Führung von Besnier, Brocq und Audry den continuierlichen Uebergang aller pityriatischen in die psoriatischen Formen des seborrhoischen Ekzems und die Pityriasis alba des Gesichtes als einen gewöhnlichen Anfangstypus des letzteren anerkennen. In der That bedarf es bei der mit Pityriasis capitis einhergehenden Pityriasis alba des Gesichtes nur einer Rasur der Kopfhaut, um sich zu überzeugen, dass das Kopfschuppen dabei in Wirklichkeit auch nur der Ausdruck einer Pityriasis alba capitis, d. h. einer herdförmigen Absehuppungsanomalie des behaarten Kopfes und dass die als „seborrhoiseh“ anerkannte Pityriasis faciei alba mit der gewöhnlichen Pityriasis capitis identiseh ist. Es bleibt ja immer noch die Möglichkeit vorhanden, dass später der Uebergang der rein sehuppigen Formen in die entzündlichen und feuchten als die Entstehung einer Mischinfection, als das Aufpfropfen eines starken Hautkatarrhs auf einen davon ätiologisch verschiedenen, schwächeren erkannt wird. Soviel muss aber jetzt schon anerkannt werden, dass in vielen Fällen der Uebergang örtlich und zeitlich so allmählieh stattfindet, dass keine feste Grenze gezogen werden kann, und dass im Grunde der rein sehuppige Katarrh ebensowohl eine entzündliehe, fläehenhafte, parasitäre Oberhauterkrankung mit Neigung, auf stärkere Reize mit stärkeren Symptomen zu antworten, ist, wie jedes andere Ekzem auch.

Eine wesentliche Eigenschaft der Pityriasis alba ist ihre Neigung, umschriebene, kreisrunde oder ovale Herde zu bilden, welche bei guter Beleuehtung einen zarten, aber doch seharfen Contur erkennen lassen. Der letztere ist in diesem Falle weder dureh eine Randerosion wie bei

dem Typus circumcisus, noch durch eine Randakanthose wie beim Typus psoriatiformis annularis erzeugt, sondern einfach durch die Grenze zwischen gesunder, glatter und kranker, schuppiger Hornschicht und zuweilen durch eine nach innen überhängende zarte Hornfranse verstärkt. Diese pityriatischen Flecke sind also flach und nicht hyperämisch. Die partielle Abhebung vieler kleinster Schüppchen auf ihrer Oberfläche macht sie für den darüber streichenden Finger rauh, aber nicht merklich erhaben. Ihre Farbe ist im Gesichte grauweiss oder graugelblich; bei dunklem Teint heben sie sich sogar als weissliche, helle Flecke von der gesunden Umgebung ab. Auf Hals, Rumpf und Extremitäten kommen dunklere gelbgraue und braune Farbennüancen vor. Anatomisch repräsentieren sie demgemäss die denkbar schwächste Form des parasitären Hautkatarrhs, indem sie allein die Parakeratose aufweisen ohne Hinzutreten von Akanthose, Spongiose, Parasteatidrose und Dermitis superior. Auch das Jucken ist nur schwach ausgeprägt, doch immerhin vorhanden. Die Grösse der Flecken ist meistens nicht bedeutend; auf dem behaarten Kopfe, im Gesichte und am Halse weisen sie einen Durchmesser von 6—10 *mm* auf; auf Rumpf und Extremitäten von vornherein grösser, 1—2 *cm*, können sie durch langsames, peripheres Wachsthum einen solchen von 5—6 *cm* erreichen. Sie confluieren gern mit polycyklischen Contouren und bedecken dann grosse Flächen, z. B. die gesammte Kopf- oder Gesichtshaut, die obere Hälfte der Brust u. s. f. in durchaus gleichmässiger Weise, ohne centrale Abheilung, ohne Andeutung einer Ringform oder serpiginöser Bandform. Auch die Art der Abschuppung bleibt dabei von auffallender Gleichmässigkeit, fein, der blossen Rauhigkeit sich nähernd. Nur wo regionäre Besonderheiten obwalten, ändert sich zuweilen der Abschuppungstypus. So können bei exorbitantem Befallen der Gesichtshaut um den Mund und die Orbita radiär gestellte, grössere lamellöse Schuppen auftreten. Hiermit habe ich diejenigen Eigenschaften der einfachen Pityriasis hervorgehoben, die sie von anderen Ekzemformen auffallend unterscheiden. Es sind: 1. der Mangel des Erythems, 2. die Uniformität der Abschuppung auf der ganzen Fläche, 3. der Mangel an Veränderung bei langem Bestande. Wenn ich nun noch die weiteren Besonderheiten hinzufüge, dass 4. gerade diese Form des parasitären Katarrhs neuerdings in ausgedehnten Epidemien vorkommt, was man von anderen Ekzemarten nie gesehen hat, und dass 5. mit erfreulicher Uebereinstimmung die bacteriologischen Untersuchungen[1]) bisher das Vorwalten einer bestimmten Coccenart, des Triclimactericus tenuis, ergeben haben, so wird die Anschauung vieler Autoren begreiflich, welche die diversen Formen der Pityriasis alba vom Ekzem strenge getrennt haben wollen.

[1]) Unabhängig ausgeführt von den DDr. Abel, Moberg, Warde und mir.

Wohlgemerkt ist diese Anschauung aber nur berechtigt gegenüber den reinen, typischen Fällen. Oefter wie diese trifft man jedoch auf gemischte Krankheitsbilder, in denen die Pityriasis zeitlich und örtlich derartig unmerkbar in gesicherte Formen des Ekzems übergeht, dass sofort der Zweifel bei einem jeden auftaucht, ob sie eine Theilerscheinung des Ekzems oder eine präekzematöse Krankheit eigener Art vorstellt. Durch Hinzutreten von Hyperämie entsteht das Krankheitsbild des erythematosquamösen, durch Akanthose und Parasteatidrose das des papulierten und psoriatiformen seborrhoischen Ekzems, durch Hyperämie und Parasteatidrose das der Rosacea, durch Spongiose und Vesiculation das vieler anderer Ekzemtypen. Eine weitere bemerkenswerte klinische Thatsache liegt in dem Gange der Pityriasisformen von oben nach unten, vom Kopf auf Gesicht, Hals, Schultern und Arme, worin sie den seborrhoischen Ekzemen gleichen. Nur selten und eigentlich nur die grossfleckige Form findet sich auf den unteren und oberen Extremitäten gleichzeitig. Einen dritten gemeinsamen Zug finde ich darin, dass anämische Häute und ebensolche Hautregionen vor allem zur Entwicklung prädisponiert sind. Ein viertes Charakteristicum ist es, dass die Pityriasisformen, wenn sie theilweise ihren Charakter ändern, fast regelmässig zunächst in einen seborrhoischen Höhetypus übergehen und von diesem aus eventuell später in einen anderen Höhetypus; sehr selten ist ein directer Uebergang in eine nässende Form. Von dieser Regel ausgenommen ist nur das erysipelatoide Ekzem des Gesichtes; in der That liegt demselben in der grossen Mehrzahl der Fälle eine unbemerkt und schleichend entstandene Pityriasis alba faciei zugrunde. Diese klinische nahe Beziehung der Pityriasis zu allen seborrhoischen Typen, sei sie nun eine genetische oder symposiale, sei sie die der Mutter oder der Wirtin, stempelt sie zu einem Anfangstypus des seborrhoischen Ekzems, und zwar zu dem allerhäufigsten solange, bis eventuell weitere bacteriologische und experimentelle Untersuchungen ihre Sonderexistenz ausser allen Zweifel gesetzt haben. Dann würde sie zur wichtigsten präekzematösen Dermatose werden.

α) Kleinfleckige Pityriasis, Pityriasis maculata.

Man hat unter den einfachen, nicht erythematösen Pityriasisarten zwei Hauptformen zu unterscheiden, eine kleinfleckige und eine grossfleckige, die beide ihre verschiedenen Lieblingsorte und verschiedenen Verlauf haben, wenn sie auch in den Hauptsymptomen übereinstimmen. Die kleinfleckige (Pityriasis maculata) ist vorzugsweise farblos, weisslich, befällt den Kopf, das Gesicht und den Hals. Am Kopfe ist sie seit altersher als Pityriasis capitis bekannt. Aber es ist nicht genügend hervorgehoben, dass diese Erkrankung in ihrer typischen Gestalt kleinfleckig, nicht von vornherein diffus, sondern nur secundär confluierend, kurz, genau

dasselbe ist wie die sogenannte Pityriasis alba des Gesichtes. Die Pityriasis maculata des behaarten Kopfes ist natürlich nicht leicht von anderen Abschuppungsanomalien des Kopfes zu unterscheiden; man hat diesen Umstand, der durch die physiologische, oberflächliche Anämie der Kopfhaut (im Vergleiche mit der Gesichtshaut) und den Haarbestand bedingt wird, benutzt, um ihre Beziehungen zum seborrhoischen Ekzem überhaupt zu verdächtigen. Allein wir können schon jetzt auf einige Symptome aufmerksam machen, die den Anfangstypus des seborrhoischen Ekzems als solchen charakterisieren. Es spricht für das Vorhandensein einer seborrhoischen Pityriasis, wenn am Stirnrande und rasierten Kopfe die maculöse Beschaffenheit der Affection hervortritt, wenn das Gesicht an Stirn und Wangen Flecke der Pityriasis alba zeigt und noch mehr, wenn ein deutlicher Uebergang von einer zur anderen besteht, wenn die Schuppen mikroskopisch reichlich Flaschenbacillen und bei der Cultur den Triclimactericus tenuis aufweisen. Die asbestförmige Pityriasis (Alibert), bei welcher ganze Haarbüschel von dicken Hornlamellen verklebt sind, und die röhrenartige Schuppen aufweisende Form, bei welcher jedes einzelne Haar manschettenartig von einem kreideweissen Hornröhrchen des Follikelausganges umfasst wird, enthalten jene Organismen nicht und sind daher wohl von der Pityriasis maculata zu trennen.

Der Verlauf der Pityriasis maculata ist ein ungemein chronischer, sich meist über viele Jahre erstreckender. Sie beginnt fast immer in der Kindheit, zum Theil im Anschlusse und aus Resten von seborrhoischen Kinderekzemen, aber auch ganz ohne solche autochthon, führt dann in der Pubertät häufig zu so starker Abschuppung, dass die Producte der Kopfhaut beständig Kragen und Kleider bedecken, und lässt mit dem beginnenden Mannesalter wieder an Intensität nach, um bei einigen Individuen sich zur selben Zeit in den psoriatiformen Typus oder in die Alopecia seborrhoica zu verwandeln. Die toxische Wirkung der Pityriasiskeime muss in den letzten Jahrzehnten bedeutend zugenommen haben. Noch vor 20 Jahren war man gewohnt, die letztere unliebsame Folge als ein Vorrecht des Mannes zu betrachten. Allmählich hat sich die seborrhoische Alopecie auch beim weiblichen Geschlechte eingebürgert, bei dem sie nun nicht wie früher bei den Männern als ein geduldig zu ertragendes, nothwendiges Uebel gilt, sondern dringend Abhilfe erheischt und heute schon zu einer crux medicorum geworden ist. Gleichzeitig hat sich dasselbe Uebel beim männlichen Geschlechte insofern verschlimmert, als es in einer viel früheren Lebensepoche einzusetzen beginnt. Es ist heutzutage nichts Seltenes mehr, Knaben schon vor der Pubertät oder im Beginne derselben hierdurch alopecisch werden zu sehen.

Die Behandlung der Pityriasis maculata ist daher in allen Fällen eine ernste Sache, da die Prognose stets ungewiss ist. Im Anfange ge-

nügen einfache Schwefelpomaden, abwechselnd mit Seifenwaschungen; später thut man besser, gleich zum Ung. resorcini comp., wenigstens nachts, zu greifen.

Aehnliches ist in Bezug auf die Morbidität von der Pityriasis maculata faciei zu berichten. Sie war vor einigen Jahrzehnten ein relativ seltenes Uebel und gehört jetzt zu den häufigsten Hautkrankheiten. In Hamburg hat man neuerdings in Volksschulen Epidemien erlebt, in denen ein Drittel aller Schüler und Schülerinnen binnen wenigen Wochen an Pityriasis alba faciei erkrankten.[1]) Es hat sich auch hier die allgemeine Erfahrung bestätigt, dass blasse, fettarme, dunkelhäutige, schlecht genährte Individuen nicht bloss zur Erkrankung prädisponiert sind, sondern die höheren Grade der Ausbreitung zeigen, einen Uebergang vom Gesicht und Hals auf den oberen Theil des Rumpfes und die Arme, in seltenen Fällen sogar auf den unteren Theil des Rumpfes und die Beine. Hin und wieder ist dabei die Affection im Gesichte so confluent, dass sie maskenartig die Augen, Nase und Mund umgibt, nach aussen hin sogar mit festonartig geschwungenen, scharf conturierten Rändern und dicken radiären Schuppen die gesunde Umgebung überragend. Ausser plötzlichen Umschlägen in ein crustöses oder erysipelatoides Ekzem bei starken Reizen chemischer Natur wandelt sich die Pityriasis alba im Gesichte bei älteren Leuten besonders häufig in eine Rosacea seborrhoica, bei jüngeren auf dem Rumpfe seltener in ein Eczema seborrhoicum papulatum oder psoriatiforme um. Meistens betrifft diese Umwandlung nur einzelne Efflorescenzen, sodass die Herkunft aus einer Pityriasis maculata nicht zweifelhaft bleibt. In den Ellenbeugen, am Nacken und der hinteren Haargrenze, hinter dem Ohre und auf dem Halse ist eine andere Umwandlung häufiger, die in ein Eczema seborrhoicum erythemato-pityrodes durch Hinzutritt von Erythem. Gleichzeitig damit geht die rundliche, scharfe Begrenzung häufig verloren; es stellt sich Jucken ein, und die ekzematöse Natur wird unverkennbar.

Die Pityriasis maculata der nackten Haut ist ungleich schwieriger zu beseitigen als die des behaarten Kopfes. Eintrocknende Mittel wie Zinkoxyd und Schwefel haben gar keinen Einfluss. Ebensowenig schwach reducierende Mittel. Stark reducierende umsomehr, je mehr sie Röthung hervorrufen, was man ja aber bei der an und für sich unscheinbaren Affection vermeiden muss. Dagegen wirken oxydierende und die Oberhaut durchfeuchtende Mittel gut; von den physikalischen Mitteln: feuchte Dunstverbände, Glycerin und Chlorcalciumsalbe; sodann Säuren, wie Benzoësäure, Salzsäure in Wischwässern, Kühlsalben und Dunstverbänden; schwache Alkalien, wie Borax, Ammon. carbonicum in Lösungen und

[1]) Näheres s. Unna, Die parasitäre Natur des Ekzems. Deutsche med. Ztg. 1900, Nr. 69.

Salben; die Oxydationsmittel: H_2O_2 und Na_2O_2 als Lösung und Seife. In der Armenpraxis genügt oft schon die beständige Anfeuchtung mit glycerinhaltigem Spiritus, dem etwas Benzoësäure zugesetzt wird.

β) Grossfleckige Pityriasis, Pityriasis areata.

Die grossfleckige Form der Pityriasis gleicht in ihrer Entstehung und in den klinischen Hauptsymptomen der kleinfleckigen, unterscheidet sich aber von ihr ausser durch die Grösse der einzelnen Herde, die mark-, thaler- bis kinderhandgross sind, durch die dunklere Färbung, ihre Vorliebe für den Rumpf und die Extremitäten, die geringere Anzahl der Efflorescenzen und deren geringere Neigung zur Confluenz und zum Uebergange in andere Ekzemtypen. Diese Form kommt auch bei Kindern vor, aber öfter bei jugendlichen Erwachsenen. In seltenen Fällen mehren sich die Herde, confluieren und können dann grosse Hautstrecken, z. B. die obere Rumpfhälfte an der Vorderseite bedecken. Die gelbe oder dunkle Farbe rührt theils von einer Vergilbung, theils von einer stärkeren Entwicklung von Hornpigment her, wodurch die in jedem Falle andere Nüancierung aus dem Gelb ins Grau- und Braungelb, ja selbst ins Dunkelbraune verständlich wird. Auf dem Rumpfe erhalten die Herde dadurch oft eine gewisse Aehnlichkeit mit der Pityriasis versicolor, unterscheiden sich aber stets leicht und sicher durch das Fehlen der elementaren kleinen, rehbraunen Proruptionen letzterer Affection am Rande, durch die Grösse und scharfe Umrandung der Flecke, die geringe Neigung zur Confluenz, das Vorkommen an den Streckseiten der Extremitäten und an trockenen Hautstellen überhaupt und schliesslich den Mangel des Microsporon minutissimum. Ihr Lieblingssitz ist der Schultergürtel, die Aussenseite der Arme und die obere Partie der Brusthaut vorne und hinten mit Einschluss der Achselhöhle; sie umgeben den Hals manchmal geradezu wie ein breiter, nach unten fallender Kragen.

Die mikroskopische und bacteriologische Untersuchung dieser Fälle, die sich neuerdings ebenfalls zu mehren scheinen, steht noch aus. Ihre Beziehung zum seborrhoischen Ekzem wird durch den Uebergang einzelner oder aller Efflorescenzen in das petaloide oder psoriatiforme seborrhoische Ekzem und weiterhin gelegentlich auch in ein Eczema madidans gesichert. Ich habe in einem Falle eine typische Pityriasis areata von sehr dunkler Färbung auf der Brusthaut nach erheblicher Ausbreitung und Confluenz sich in Eczema madidans in der ganzen Ausdehnung verwandeln sehen.

Die Behandlung der Pityriasis areata erfordert, und da sie auf bedeckt getragenen Körpertheilen ihren Sitz hat, verträgt auch die Behandlung mit stark reducierenden Mitteln, speciell mit Ung. chrysarobini comp.

b) Höhetypen des seborrhoischen Ekzems.

1. Eczema seborrhoicum erythemato-pityrodes.

Dieser einfachste Höhetypus des seborrhoischen Ekzems, an dessen ekzematöser Natur — im Gegensatze zur Pityriasis maculata et areata — kein Zweifel möglich ist, entsteht zumeist aus jener durch Hinzutritt der Hyperämie, sowohl am behaarten Kopfe, wie im Gesicht und Rumpfe, und es wäre folglich nichts natürlicher, als denselben auch als eine rothe Modification der Pityriasis zu bezeichnen. Aber sowohl der Name: Pityriasis rubra wie: Pityriasis rosea sind beide bereits durch ganz andere Affectionen präoccupiert, und einen dritten Namen der Art mit einem: roth bedeutenden Adjectiv zu schaffen, was ja wohl möglich wäre, halte ich für unzweckmässig. Ich leite daher die Benennung von dem entsprechenden nicht-seborrhoischen Ekzemtypus ab, dem Eczema erythematosquamosum, indem ich das Adjectiv squamosum durch das Synonym: pityrodes ersetze, in welchem zugleich der Hinweis liegt, dass diese Ekzemform derselben seborrhoischen Reihe angehört wie die Pityriasis und gewöhnlich auch sich aus letzterer herausbildet. Solche Ekzemflecke finden sich häufig auf der Stirn, den Augenlidern, hinter dem Ohre und führen an letzteren beiden Orten (Augenwinkel, hintere Ohrfalte) leicht zur Bildung von Rhagaden; ebenso an den Mundwinkeln. An der Nasolabialfurche ist ein weiterer Lieblingsplatz, ferner am Scrotum, Anus und der Glans penis. Mit der stärkeren, durch Rosa- und Rothfärbung der Flecke sichtbar werdenden Hyperämie entsteht aber zugleich auch die Neigung: 1. zu heftigerem Jucken, 2. zur diffusen Ausbreitung, 3. zum Uebergang in feuchte und höher ausgebildete trockene Formen. Daher bildet dieser rothe, schuppige, sehr häufige Typus des seborrhoischen Ekzems auch die gewöhnliche Uebergangsstufe zwischen der Pityriasis capitis und dem nässenden Kopfekzem der Erwachsenen, zwischen der Pityriasis alba des Gesichtes und der Rosacea seborrhoica älterer Frauen, zwischen der Pityriasis areata und dem grossfleckigen psoriatiformen universellen Ekzem des jüngeren Mannesalters. Andererseits können die kleineren und grösseren rothen, schuppigen Flecke dieses Typus auch als solche lange Zeit bestehen, ihre scharfe Umrandung bewahren, sich vermehren und weit über den Körper ausbreiten. Sie stellen dann jene Affection dar, welche Brocq als Erythrodermie pityriasique en plaques disséminées beschrieben hat. Und endlich können sie auch, ohne weitere Veränderungen einzugehen, sich diffus ausbreiten, confluieren, einen grossen Theil des Körpers überziehen und damit zu einer „Pityriasis rubra“ im Sinne von F. Hebra führen, d. h. einer rothen, schuppenden, universellen, chronischen Dermatose, welche nirgends Papeln, Bläschen, Nässen, Oberhaut-

verdickung und andere Symptome der Höhetypen des Ekzems zeigt. Im Sinne der Hebra'schen Ekzemdefinition konnte und musste dieselbe vom Ekzem getrennt werden, nicht so im Sinne unserer Ekzemdefinition. Und so kann ich denn auch die beiden einzigen Fälle meiner Beobachtung, welche ziemlich genau auf die Hebra'sche Definition von Pityriasis rubra passen, heute für nichts anderes als sehr ausgedehnte Fälle von Eczema seborrhoicum erythemato-pityrodes halten. Freilich führten sie auch nicht zur Kachexie, sondern heilten unter entsprechender Behandlung, und freilich dehnten sie sich von oben nach unten aus und überzogen Unterschenkel und Füsse nicht vollkommen, sind also vielleicht mit Hebras Fällen doch nicht identisch gewesen. Weiss doch jeder erfahrene Dermatologe, dass im Laufe eines Menschenalters der Genius endemicus einzelner Hautaffectionen mehr wie einmal vollkommen wechseln kann, sodass einzelne Dermatosen auf Nimmerwiedersehen schwinden und ähnlichen, aber anderen Platz machen. Alle anderen zahlreichen, der Pityriasis rubra ähnlichen Fälle meiner Beobachtung, welche kachektisch wurden und grossentheils zugrunde gingen, zeigten jedoch theils vorübergehend, theils stationär Symptome ekzematöser Höhetypen und werden unter dem Typus des malignen, exfoliativen Typus beschrieben werden.

Gegenüber dem gewöhnlichen erythemato-squamösen Ekzem zeichnet sich der seborrhoische erythemato-pityriatische Typus einmal im Verlaufe dadurch aus, dass er aus seborrhoischen Anfangstypen entsteht oder in andere seborrhoische Höhetypen übergeht, dann aber auch durch objective Symptome der Einzeleffloreseenzen: 1. durch die Neigung zur Vergilbung, die sich in der gelbrothen Farbe der Efflorescenz und häufig auch der gelben der nächsten Umgebung ausspricht; 2. die fettige Beimischung der Schuppen, welche auch mehr bröckelig sind und lose sitzen; 3. die an vielen Stellen bemerkbare Tendenz zur schärferen Abrundung, zur Kreisform, wenn dieselbe auch nicht so ausgesprochen ist wie bei der Pityriasis maculata und areata.

Die Behandlung des Eczema seborrhoicum erythemato-pityrodes gelingt wesentlich leichter als die der Pityriasis maculata und areata, und zwar schon durch schwach reducierende Mittel, sonst sicher durch die stark reducierenden in Form der Unguenta composita.

2. Eczema seborrhoicum papulo-vesiculosum multicolor.

Wie der vorhergehende Typus sich durch Beimischung der Parasteatidrose aus dem erythemato-squamösen, so lässt sich der nun folgende aus dem gewöhnlichen Eczema papulo-vesiculosum durch Hinzutritt desselben specifisch seborrhoischen Factors entstanden denken. Das Beiwort multicolor drückt, wie mir scheint, ganz treffend das wesentlich Neue bei diesem Typus aus. Man findet diese heftig juckende Form in zerstreuten

Herden am ganzen Körper sowohl bei Erwachsenen wie bei Kindern, sie ist offenbar durch den kratzenden Finger leicht verimpfbar. Die Papeln und Bläschen entsprechen fast immer Follikelmündungen, die geröthet und an der Spitze zerkratzt und mit kleinsten Borken bedeckt sind. Zwischen diesen Papeln einer Gruppe ist die Haut gelb verfärbt, wodurch sich die rothen Papeln, braunen Börkchen und klaren folliculären Bläschen noch schärfer abheben und der ganze Herd von der gewöhnlich hellen, weissen Umgebung durch seine vielfarbige, bunte Beschaffenheit grell absticht. Dieser Typus bildet zumeist multiple, weit zerstreute Proruptionen, die von länger bestehenden einzelnen Ekzemherden verschiedener Art ausgehen, und leitet ebensowohl zu den höheren seborrhoischen Typen, insbesondere zum nächstfolgenden papulierten Typus, aber auch bei längerem Bestande zu nichtseborrhoischen, nässenden, herpetoiden und zu verrucösen und callösen Formen über. Von dem nicht seborrhoischen papulo-vesiculösen Ekzem unterscheidet sich dieser Typus einerseits dadurch, dass die Papelgruppen nicht durch eine verdickte, rauhe, sondern durch eine vergilbte, glatte Oberhaut vereinigt werden, andererseits durch den Mangel an Spongiose und kleinen, nichtfolliculären Bläschen im interfolliculären Theile der Gruppe.

Histologisch handelt es sich theils um acute Impfbläschen des Ekzems, theils um chronische Zustände der Parakeratose und Akanthose rund um die Follikelmündungen. Bacteriologisch erhält man aus den folliculären Bläschen Reinculturen von Coccen, meistens solche von Diclimactericus albus et flavens, wie denn auch gerade diese Form bereits durch Coccenimpfungen am Menschen künstlich von mir erzeugt ist.

Die rasche Beseitigung dieser Ekzemform ist stets von Wichtigkeit, da sie — insbesondere bei heissem Wetter und feuchten Unterkleidern — zur raschen Invasion der gesammten Körperfläche mit Ekzem führen kann. Hierzu genügt in fast allen Fällen die mit (2—5%) Ichthyol versetzte Zinkschwefelpaste; nach längerem Gebrauche muss man durch Uebergang zu einfachen Fetten, Zinkleim oder Gelantcrême einer etwaigen übergrossen Sprödigkeit der Haut vorbeugen.

3. Eczema seborrhoicum papulatum, guttatum et confluens.

Unter Eczema papulatum verstehe ich etwas anderes als unter Eczema papulosum, insbesondere in dem nun einmal eingebürgerten und auch ganz bezeichnenden Ausdruck: papulo-vesiculosum. Bei letzterer Ekzemform entsprechen die Bläschen nur zum Theile, beim nichtseborrhoischen Ekzem sogar nur zum kleinsten Theile den Follikeln der Haut, die papulösen Erhebungen dagegen stellen zum grössten Theile folliculäre Prominenzen dar. Da wir jedoch bei jedem Ekzem mit der Möglichkeit rechnen müssen, dass eine hinzutretende Akanthose kleine und grosse,

derbe Erhabenheiten schafft, so haftet dem Ausdruck: papulosum, wo immer die Follikel als Ekzemherde in Frage kommen, eine unvermeidbare Unklarheit darüber an, ob die Akanthose selbständig und intrafolliculär oder nur Theilerscheinung anderer und wesentlicherer Processe an den Follikelmündungen ist. Wir bedürfen daher eines Ausdruckes, der ganz unabhängig von einem eventuellen Vorkommen von Follikeln die akanthotische Erhebung der Hautoberfläche bezeichnet,[1]) und dazu bietet sich als nächstliegender der Ausdruck: papulatum, papuliert dar. Denn in dem Particip liegt unmittelbar angedeutet, dass die Erhebung durch den Process auch dort künstlich geschaffen wird, wo die natürliche Vorbedingung in Gestalt von Follikeln dazu fehlt.

Die Papulierung gesellt sich mit Vorliebe zu den pityriatischen Formen des seborrhoischen Ekzems, sowohl zur Pityriasis (alba) maculata, wie zum erythematös-pityriatischen Höhetypus. Es entstehen dadurch erbsen-, linsen-, markgrosse flache Erhabenheiten von gelblicher bis gelbrother Farbe, trockener, feinschuppiger Oberfläche, oft mit einer feinen Hornfranse am Rande versehen, deren Terrain eine mehr oder minder starke Vergilbung aufweist. In der Mehrzahl der Fälle handelt es sich um subacut unter günstigen Bedingungen, wie Beginn der heissen Jahreszeit, den ganzen Körper invadierende Ekzeme, die im übrigen die bekannten seborrhoischen Kriterien des Verlaufes zeigen, eine Entwicklung am Kopfe oder Halse, eine absteigende Verbreitung über Arme und Rumpf bis zu den Oberschenkeln, eine Vorliebe für die Bahnen der hinteren und vorderen Schweissrinnen und für die Beuge- und Contactflächen. Dabei ist zur Sicherstellung der Diagnose fast immer auch irgend eine typische Form des seborrhoischen Ekzems als Mutterherd am behaarten Kopfe, Gesicht oder anderswo seit längerer Zeit vorhanden. Diese verhältnismässig rasch in Form trockener, schuppiger, mässig juckender Scheiben den Körper überziehenden Ausschläge werden in Ermanglung einer passenden Bezeichnung meistens als acute, atypische Psoriasisformen angesehen. Sie unterscheiden sich aber von den wirklich psoriatiformen Ekzemen, in die sie bei längerem Bestande übergehen können, durch die trockene, feine Beschaffenheit der Schuppen, die geringere Hyperämie und das raschere Kommen und Gehen. Immerhin stellen sie einen häufigen Uebergang dar von pityriatischen zu psoriatischen seborrhoischen Ekzemen.

Das seborrhoische Eczema papulatum kommt in zwei Formen vor, der tropfenförmigen und der confluierenden. Erstere findet sich meistens bei Erwachsenen mit feiner, weisser, gut durchbluteter, akanthophiler Haut und mit Vorliebe an den Armen, Oberschenkeln und Rumpf.

[1]) Mit „verrucös“ wurde nur das Resultat eines Excesses der Akanthose bezeichnet.

Sie hat daher eine gewisse Aehnlichkeit mit der Pityriasis rosea Gibert und wird nicht selten mit ihr verwechselt. Die eigenthümliche, zart rothe, oft geradezu pfirsichblüterothe Farbe der Efflorescenzen der letzteren, ihr Ausgang von einem meist am Rumpfe seit Wochen bestandenen Mutterherde, die Ausbreitung zuerst und hauptsächlich an den Seitentheilen des Bauches, der Mangel specifisch seborrhoischer Symptome, vor allem der gelben Farbe, der fettigen Beschaffenheit der Schuppen, des Ganges von oben nach unten, die Abwesenheit einer längeren seborrhoischen Vorgeschichte und der bekannten Ekzemorganismen, sowie aller Mikroorganismen, die mit unseren bisherigen Methoden nachweisbar sind, überhaupt, endlich der subacute Verlauf ohne Neigung zu Recidiven lässt jedoch die Pityriasis rosea in allen Fällen bei einiger Aufmerksamkeit von dem Eczema seborrhoicum papulatum guttatum unterscheiden. Es ist besonders diese tropfenförmige Art, deren $^1/_2$—$1^1/_2$ *cm* im Durchmesser haltende Efflorescenzen bei längerem Bestande sich concentrisch ausdehnen, auch wohl — doch nur selten — confluieren, erhabener, röther und dickschuppiger werden, welche sich hin und wieder allmählich in ein psoriatiformes Ekzem umwandelt. Dann tritt auch eine Neigung zur Serpiginosität und Ringbildung auf, die sonst dem Eczema papulatum fremd ist. Auch ohne diesen Uebergang stellt die tropfenförmige Form die schwerere und weniger rasch heilbare dar. Nachdem etwaige Reizungssymptome der Gesammthaut durch Zinkschwefelpaste rasch beseitigt sind, muss man sofort zu stärkeren Reductionsmitteln übergehen, wobei darauf zu sehen ist, dass diese selbst keine Reizungshalonen erzeugen, welche gerade für die Ausbreitung dieser Form gefährlich sind. Am empfehlenswertesten ist es daher, das Ung. reducens compositum abwechselnd mit Zinkschwefelpaste zu gebrauchen.

Einen milderen, weniger auffälligen Verlauf hat das Eczema seborrhoicum papulatum, welches von Anfang an als ein confluierendes auftritt. Am reinsten und ausgeprägtesten sieht man es bei Kindern, und zwar öfter bei blasser und leicht pigmentierter Haut. Auch dieses entsteht aus einer Pityriasis maculata. Die kleinen, zuerst senfkorngrossen, nicht folliculären Papeln confluieren alsbald zu schmalen, ovalären, kleinen Herden, die sich wieder zu ausgedehnten, papulierten, feinschuppigen, gelblichen Netzen verbinden und als solche, gemischt mit anderen Ekzemtypen, wie dem papulo-vesiculösen, ganze Körperregionen bedecken können, so den Schultergürtel, den Rücken, die Seitentheile des Bauches. Charakteristisch bei diesen blassen, gelblichen Netzen ist es, dass innerhalb derselben immer noch kleine Hautinseln gesund bleiben, auch bei längerem Bestande des Ausschlages. Die geringe Erhabenheit der papulierten Herde beim Kinde und ihre unauffällige, gelbliche Farbe machen es, dass sie oft nur bei guter seitlicher Beleuchtung sichtbar sind. Sie werden daher häufig übersehen und bilden dann wohl die Grundlage auffälligerer Höhetypen von

speciell verrucöser, aber auch nässender Form. Das netzförmig confluierende Eczema seborrhoicum papulatum der Kinder schwindet verhältnismässig bald unter einer einfach eintrocknenden Behandlung; man hat selten nöthig, zum Ung. resorcini comp. zu greifen.

4. Eczema seborrhoicum psoriatiforme, nummulare et confluens.

Die jetzt von allen namhaften Fachgenossen anerkannte Existenz des psoriatiformen seborrhoischen Ekzems ist gleichermassen wichtig für die Lehre vom Ekzem wie für die von der Psoriasis. Uebergangsfälle zwischen diesen beiden Krankheiten, die im Hebra'schen System vollkommen getrennt sind, haben schon die älteren Classiker, wie Alibert, Bazin, E. Wilson, unter verschiedener Benennung beschrieben. Neuerdings haben sich hauptsächlich Brocq und Besnier mit diesen Uebergangsformen beschäftigt. Besnier sagt, dass das psoriatiforme Ekzem nicht die Hartnäckigkeit, Recidivfähigkeit und mit jedem Recidiv sich steigernde Ausbreitung der „wahren", d. h. typischen Psoriasis besitzt. Die Psoriasis eczématisée bleibe immer eine Psoriasis, und es sei nicht nöthig, die letztere zugunsten des Ekzems fallen zu lassen. Brocq glaubte früher (1889—1890), mit Brooke, dass Ekzem und Psoriasis in gewissen Fällen nur durch die aufgepfropfte Seborrhoe verähnlicht würden, überzeugte sich dann aber bald von der Sonderexistenz einer bedeutenden, multiformen Gruppe selbständiger Dermatosen, welche zwischen Ekzem und Psoriasis eine mittlere Stellung innehalten, wahrscheinlich parasitär, mikrobisch, vielleicht inoculabel und selbst contagiös sind und ihre höchste Ausbildung in einer der Psoriasis sehr nahestehenden Erkrankungsform finden. Er gibt seiner Furcht unverhohlen Ausdruck, die Psoriasis könne unrechtmässigerweise vom seborrhoischen Ekzem absorbiert werden, erschwert aber, wie mir scheint, seinen eigenen Standpunkt und den augenblicklichen Stand der Diagnostik selbst erheblich dadurch, dass er ausser einer Psoriasis eczématisée noch ein „Eczéma psoriatisé" aufstellt. Mir scheint, besser als durch diese doppelte Uebergangsmöglichkeit kann die wirkliche Einheit von einem Gegner der Einheit nicht erwiesen werden. Die unistische Erklärung des Thatbestandes ist jedenfalls die einfachere, die eine einheitliche Erkrankung auf einem verschiedenen Hautboden (lymphophilen und akanthophilen) und mit Vorwalten bald der Spongiose, bald der Akanthose annimmt. Nach dieser Auffassung, zu der ich mich unter dem Zwange der Thatsachen im Laufe der Jahre mehr und mehr bekennen musste, und die ich jetzt (seit 1894) in aller Strenge aufrecht halte, ist die Psoriasis nur eine extreme, und zwar extrem fettlose Modification des sehr variablen psoriatiformen Höhetypus des seborrhoischen Ekzems. Fast in jedem Falle eines solchen findet man einzelne Efflorescenzen, die in Bezug auf die Trockenheit, den Luftgehalt und den silberigen Glanz der

Schuppen, sowie auf das Blutungsphänomen den strengsten Anforderungen an eine typische Psoriasispapel gerecht werden, so beispielsweise am Ellenbogen.

Die Hauptform des psoriatiformen Typus ist die münzenförmige, eine seltenere Nebenform die ringförmige. Beide können zusammen beschrieben werden, da sich die annuläre nur aus der nummulären durch concentrische Ausbreitung und centrale Abheilung entwickelt. Die nummuläre ihrerseits entsteht gewöhnlich aus kleinen, senfkorngrossen Flecken vom erythemato-pityriatischen Typus, die sich rasch über die Oberfläche erheben, sowie sie etwa Erbsengrösse erreicht haben, sich mit losen, deutlich fettigen Schuppen bedecken und eine frischrothe Farbe annehmen, welche besonders an schuppenlosen Randpartien sichtbar wird. Dabei nimmt die umgebende Haut meistens eine gelbliche Farbe an. Die Aussaat über den Körper geht unter Umständen sehr rasch und entschieden gleichmässiger vor sich als bei den anderen seborrhoischen Typen, aber es lässt sich doch auch hier meistens deutlich ein Gang von oben nach unten nachweisen, es sei denn, dass ein decursus inversus vorliegt und die Verbreitung der Aussaat beispielsweise von einem alten psoriatiformen Ekzemfleck des Unterschenkels ihren Anfang nimmt. Je frischrother die Farbe und je fettiger die Schuppen der Papeln sind, desto rascher pflegt sich das Exanthem über den Körper auszubreiten, je trockener und silberiger die Schuppen sind, desto mehr besteht die Neigung, an einzelnen Lieblingsregionen, wie behaarter Kopf, Streckseiten der Extremitäten zu verharren. Keine Region wird von diesem Typus verschont, auch nicht die Hohlhand und die Fussohlen. Die Nägel werden in der unter Nagelekzem beschriebenen Weise bei längerer Dauer des Uebels in den meisten Fällen mitergriffen.

Bei voller Ausprägung des Typus sind die einzelnen Papeln regelmässig rund oder oval, scharf von der gesunden Haut abgesetzt, mit der Schuppe 1—2 *mm* über dieselbe erhaben, von gelbrother Farbe und tragen eine lose aufsitzende, leicht abstreifbare, weissgelbliche, fettige Schuppendecke, die sich zwischen den Fingern kneten lässt. Jedoch schwankt der Fettgehalt derselben nach der Region, dem Zeitpunkte und dem Individuum beträchtlich. Nach Abhebung der Schuppen tritt bei den meisten Papeln eine glatte, frischrothe Fläche zutage, seltener ist dieselbe feucht und dunkelroth punktiert. In diesen Fällen pflegen auch die Schuppen beim Druck zu einem feuchten Brei zu zerfallen. Die münzenförmigen Papeln vergrössern sich durch langsames, unmerkliches Fortkriechen des Randes, wenn die umgebende Haut normal, durch Aussaat kleinerer Tochterherde, wenn sie gereizt ist. Dieselben fliessen bei Vergrösserung des Mutterherdes mit diesem wieder zusammen, wobei der ganze Contour zuerst mit Protuberanzen besetzt, später aber wieder regelmässig abge-

rundet erscheint. Beim Uebergange von der behaarten Kopfhaut auf die Stirn stehen die Proruptionen gewöhnlich längere Zeit still, ordnen sich in eine Reihe und zu einem rosenkranzförmigen Bande, dem seborrhoischen Diadem (Corona seborrhoica).

Bei dem psoriatiformen Ekzem sind neben starker Parakeratose besonders diejenigen Symptome ausgebildet, welche die Trockenheit und Dauerhaftigkeit der Efflorescenz bedingen, die Akanthose und Parasteatidrose. Die zellige Infiltration der Cutis ist nicht entfernt so bedeutend wie die Epithelwucherung; dagegen besteht aber eine erhebliche Gefässerweiterung, der dunklen Röthe entsprechend. Cutisödem und Spongiose kommt nur an solchen Efflorescenzen zur Geltung, welche nach Abhebung der Schuppen feucht sind. Wo diese Symptome die Oberhand gewinnen, geht das psoriatiforme Ekzem in das nässende, crustöse oder intertriginöse über, die fettigen Schuppen fallen ab, neue können sich nicht bilden oder gehen in den serösen Krusten auf, die scheibenförmige Verdickung der Papeln schwindet unter der rascheren Abstossung der Krusten, die gelbliche Farbe unter dem tiefen Roth der erodierten Fläche, genug alle specifisch seborrhoischen Symptome gehen verloren. Am Kopfe, hinter den Ohren, in der Gegend der Achselhöhle, der Genitalien, der weiblichen Brust, des Unterschenkels hat man oft Gelegenheit, diese Umwandlung wahrzunehmen. Aber fast immer bleibt sie eine partielle, auf einzelne Regionen und Efflorescenzen beschränkte, sodass die Herkunft des nässenden Ekzems aus einem seborrhoischen, psoriatiformen keinen Augenblick zweifelhaft bleibt.

Centrale Abheilung, sodass Ringformen und serpiginöse Bänder entstehen, ist beim psoriatiformen Ekzem eine seltene Ausnahme. Wo dieselbe vorkommt, pflegt sie allen Efflorescenzen eigen zu sein, kann mithin nicht auf regionäre, sondern nur auf individuelle Eigenheiten bezogen werden. Da es zugleich leichter heilbare und spärlicher recidivierende Formen sind, ist die centrale Abheilung als ein Zeichen einer geringeren Disposition der Haut zu betrachten. An dem fortschreitenden Rande dieser Ringe sind Parakeratose und Akanthose stets gut ausgebildet, die Parasteatidrose jedoch schwächer als bei den münzenförmigen Efflorescenzen. Die Schuppen sind trockener, weniger fettig und gelb, das abheilende Centrum zeigt nur selten die Farbe der Vergilbung, häufiger eine bräunliche Pigmentierung. Nässen kommt an diesen Ringen gar nicht vor.

Auf Schnitten des psoriatiformen Ekzems ist der histobacteriologische Befund nahezu gleich Null. Auf Verreibungspräparaten der Schuppen aber findet man vereinzelte Coccen, die bei der Züchtung sich als dieselben Arten herausstellen, die man bei anderen trockenen und feuchten Ekzemen findet; so ist es mir öfter geglückt, den Triclimactericus tenuis, zuweilen aber auch den Diclimactericus albus flavens zu constatieren.

Bei der Behandlung des psoriatiformen Ekzems achte man darauf, ob zur Zeit an der gesunden Haut Reizungssymptome, Röthungen und kleinste, frische Proruptionen bestehen. In solchen Fällen ist es nothwendig, die Haut zunächst durch Zinkschwefelpaste zur Ruhe zu bringen, wenn die Cur selbst nicht unter Umständen schädigend und die Ausbreitung befördernd wirken soll. Die beste und rascheste Cur ist die combinierte Chrysarobin-Pyrogallolcur (sogenannte grosse Cur). Der Kopf, die Hände und die Genitalien werden mit Ung. pyrogalloli comp., der ganze übrige Körper, soweit die Haut erkrankt ist, mit Ung. chrysarobini comp. zweimal täglich eingerieben. Sowie nach einigen Tagen eine mässige Röthung und Schwellung der gesunden Umgebung eintritt, wird unter Zinkschwefelpaste und Bädern die Abstossung der mortificierten Oberhaut abgewartet, um dann einen neuen Cyklus mit den starken Mitteln zu beginnen. Mit drei bis sechs solchen Cyklen bringt man die ausgedehntesten und ältesten Fälle derart zum vorläufigen Schwund. Dabei thut man gut, je weniger Efflorescenzen noch da sind, auch am übrigen Körper umsomehr die Pyrogallolsalbe vorwalten zu lassen, da ihre Resultate nachhaltiger sind als die des Chrysarobins. An diese Cur sollte sich in allen Fällen eine längere Nachcur anschliessen, bestehend in täglichen Bädern oder Abseifungen mit systematischer Jagd auf eventuelle Recidive. Diese sitzen stets auf dem Terrain der alten psoriatiformen Scheiben, häufiger an deren Rändern als Centren. Diese oft nur punktförmigen, eben sichtbaren Brutstätten müssen unter allen Umständen durch geeignete Salben oder Pflaster beseitigt werden, ehe sie Kraft zu neuer Aussaat gewinnen. Dazu kann man bei sehr reizbarer Haut das Ung. reducens comp., bei indolenter die stärksten Mittel verwenden, z. B. eine Salbe mit je 10 % Salicylsäure, Pyrogallol und Chrysarobin, oder entsprechende Pflastermulle. Unterlässt man diese Nachbehandlung, so recidiviert das psoriatiforme Ekzem nicht nur, sondern nimmt oft nach Jahr und Tag unter Schwund der specifisch seborrhoischen Symptome jenen trockenen Habitus an, welcher für die Psoriasis als typisch gilt.

5. Eczema seborrhoicum petaloides et circumcisum.

Es ist schon bei der ringförmigen Varietät des psoriatiformen Ekzems darauf aufmerksam gemacht worden, dass die centrale spontane Abheilung das Zeichen einer schwachen Vegetation des Krankheitskeimes ist, bedingt durch eine präexistente Mangelhaftigkeit des Nährbodens. Eine solche schwächere Ausbildung der Hauptsymptome kann aber auch durch excessive Ausbildung eines Nebensymptoms bedingt werden. So sahen wir beim Eczema callosum die übermässige Hyperkeratose fast alle übrigen Symptome zum Schwund bringen. Auch bei excessiver Ausbildung der Parasteatidrose treten die Akanthose und Spongiose auf ein beschei-

denes Mass zurück, und das Resultat sind eigenthümlich zierliche Synantheme, die durch das Vorwalten der Parasteatidrose zugleich ein besonders buntfarbiges Aussehen darbieten. Dieselben kommen in zwei Formen vor, in dem des blumenblattähnlichen (petaloides) und des umschnittenen (circumcisum) Fleckes. Beide haben ihre Prädilectionsstelle auf der Sternal- und Interscapulargegend, können sich aber von hier aus nicht nur auf die ganze obere Rumpfhälfte ausdehnen, sondern kommen ebenfalls primär, wenn auch nur sporadisch an anderen Körperregionen vor. Ich habe im Laufe des letzten Decenniums dieselben successive an fast allen Körpertheilen, im Gesicht, an den Armen und Beinen bis hinab zur Fussgegend und zum Handgelenk, in der Kreuzbeingegend und am After angetroffen. Sie sind also nicht an die Sternal- und Interscapulargegend gebunden, und wir müssen annehmen, dass die ihr Vorkommen begünstigenden Umstände hier nur gehäuft sind. Ausserdem findet man sie in der Mehrzahl der Fälle mit den verschiedensten anderen Typen des seborrhoischen Ekzems combiniert, theils so, dass an anderen Körperstellen andere Formen vorhanden sind, wie der gelbe Fleck, die Pityriasis maculata, das Eczema erythemato-pityrodes oder papulo-vesiculosum multicolor, papulatum oder psoriatiforme, die Rosacea oder Alopecia seborrhoica — theils so, dass sie direct in dieselben übergehen, was ich insbesondere bei den drei letztgenannten Typen beobachtet habe. Nach dem Gesagten ist also kein Grund vorhanden, wie Brocq es neuerdings vorschlägt, diese Erkrankung vom seborrhoischen Ekzem zu trennen und als eine Affection für sich hinzustellen, zumal die anatomischen Elemente, aus denen sie sich aufbaut, dieselben sind wie die der anderen seborrhoischen Typen und auch noch keine anderen und besonderen Organismen bei ihnen aufgefunden sind. Besnier, welcher vor mir den Typus circumcisus bereits beschrieben und auch als eine ekzematoide Affection hingestellt hatte, belässt sowohl diesen Typus wie den petaloiden in der Serie der seborrhoischen Ekzeme. Die letztere Form ist von Bazin als Eczéma acnéique, von Duhring als Seborrhoea corporis, von Erasmus Wilson als Lichen annulatus serpiginosus, von Payne als Circinaria, von anderen englischen Autoren als Flanell rash beschrieben worden, ohne vor meinen Arbeiten über das seborrhoische Ekzem als integrierender und wichtiger Bestandtheil der ganzen Serie seborrhoischer Ekzeme erkannt zu sein.

α) Typus petaloides.

Dieser ist der weitaus häufigere von beiden. Es sind maculöse oder flachpapulöse, linsengrosse, gelbrothe, mit fettigen Schuppen bedeckte Efflorescenzen, welche auf ihrem Lieblingssitze, dem Stamme, häufig jahrelang ein latentes Dasein tragen, besonders wenn an dieser Stelle sich

eine Behaarung befindet. Gereizt — und der adäquate Reiz für dieselben ist besonders Schwitzen und das Tragen eines wollenen Hemdes — pflegen sie sich langsam peripher, und zwar excentrisch auszubreiten. Aus den Papeln werden dabei einseitig offene Ringe, deren erhabene, hyperämische Ränder etwa zwei Drittel eines Kreises betragen und nach der convexen Seite rasch gegen die gesunde Haut abfallen, während sie nach der entgegengesetzten offenen Seite des Ringes allmählich abblassen, niedriger werden und zugleich die specifische Gelbfärbung aufweisen. Auf dem convexen Rande machen sich zudem stärker geröthete Punkte bemerklich, die mit kleinen Krüstchen bedeckt sind, in regelmässigen Entfernungen stehen und den Ausgängen von Lanugohaarfollikeln entsprechen. An diesen Punkten erreicht die seröse Entzündung bei dieser Form ihren Höhepunkt; sie bilden auch die Etappen beim serpiginösen Fortschreiten des Randes, indem dasselbe nicht ganz regelmässig concentrisch vor sich geht, sondern mit kleinen rundlichen Protuberanzen zuerst die nächstgelegenen, bereits gerötheten Follikelmündungen ergreift und dann erst deren Nachbarschaft dem gemeinsamen Rande einverleibt. Gewöhnlich stossen zwei, drei und mehrere derartige offene Halbringe zu einer polycyklisch ausgebuchteten grösseren ringförmigen Figur zusammen, und es entsteht eine gewisse Aehnlichkeit des einseitig roth geränderten, am Rande breiten, erhabenen, nach dem gemeinsamen Centrum sich verschmälernden, abflachenden und gelbgefärbten Synanthems mit einer bunten, geränderten, mehrblätterigen Blume, woher die Bezeichnung: petaloid, blumenblattähnlich, für die Einzeleffloreszenz stammt.

Nicht immer sind die Papeln so regelmässig ausgebildet und gruppiert wie in typischen Fällen auf der Mitte des Stammes und zwischen den Schulterblättern. Besonders wo sie grössere Abschnitte der Haut, des Rumpfes und der Extremitäten bedecken, entstehen durch unregelmässiges Zusammenstossen, Auslöschen der dabei sich überschneidenden convexen Ränder und Confluenz der gelben Centren zu grösseren gelben Flächen unregelmässigere, bunte Bilder, in denen aber immer noch als charakteristisches Wahrzeichen dieser petaloiden Form das einseitige, serpiginöse Fortschreiten der rothen Ränder mit Bevorzugung der Follikelöffnungen und Hinterlassung flacher, gelbgefärbter Hautpartien deutlich hervortritt.

Histologisch ist dieser Typus charakterisiert durch eine auf die rothen Ränder beschränkte Akanthose mit Hyperämie und unbedeutender zelliger Infiltration. Nur um die Follikelmündungen herum kommt es zu stärkerer Parakeratose, Schuppenbildung und hier auch punktweise zur Spongiose, entsprechend den kleinen Krusten der Follikelausgänge. Das bisher histologisch nicht nachweisbare Element, welches die Gelbfärbung bedingt, wird wohl bei seiner hier vorkommenden extremen Ausbildung Schuld an

der Abschwächung aller übrigen Ekzemsymptome sein. Wenigstens geht es in dieser starken Ausbildung verloren, wenn der zierliche Typus petaloides sich in andere Höhetypen, z. B. den papulierten oder psoriatiformen umwandelt, wie man es besonders am Rücken und auf der Schulter hin und wieder wahrnehmen kann.

β) Typus circumcisus.

Diese zweite, seltenere Form hat dieselben Lieblingsplätze wie die petaloide, verbreitet sich aber öfter und mit ungemein zahlreichen Efflorescenzen auf den übrigen Rumpf und die Extremitäten. Gewöhnlich findet man auch beim petaloiden Typus einige Papeln nach dem umschnittenen Typus gebaut. Er unterscheidet sich von jenem dadurch, dass 1. die Vergilbung nicht so stark hervortritt, 2. die ebenfalls sich serpiginös ausbreitenden Läsionen concentrisch, nicht excentrisch sich ausbreiten, in Form allseitig geschlossener Ringe, 3. dass im Centrum dieser Ringe die Haut feinschuppig und weniger gelb ist, 4. dass der Rand mit einer feinen, leistenartigen, zirkelrunden Kruste oder nach Abstossung dieser mit einer entsprechenden feinen Ringfurche allseitig besetzt ist,[1]) 5. dass die Ausbreitung am Rande nicht sprungförmig, die Follikelmündungen bevorzugend und daher mit unregelmässigen Protuberanzen vor sich geht, sondern ohne Rücksicht auf die Follikel in wie mit dem Zirkel gezogenen Kreislinien und 6. überhaupt nicht sehr weit fortschreitet, sodass die Flecke im allgemeinen von gleichmässigem Umfange bleiben und die Linsengrösse nicht viel überschreiten. Natürlich geht diese Charakteristik genau nur auf einzelne besonders typische Fälle, und es kommen Uebergänge zum petaloiden Typus oft genug vor. Aber schon mit Rücksicht auf die genauere Feststellung der Einzelsymptome empfiehlt es sich, das Eczéma acnéique von Bazin in diese beiden Formen zu zerlegen. Auch der Typus circumcisus zeigt hin und wieder Uebergänge zum Eczema seborrhoicum papulatum und psoriatiforme. Das histologische Bild ist dasselbe wie beim petaloiden Typus, nur culminiert hier die Parakeratose und Spongiose an der Ringfurche unabhängig von den Follikelmündungen.

Bacteriologisch ist auf Schnitten dieselbe dreitheilige Flora wie bei den seborrhoischen Ekzemen des Kopfes vorhanden; neben Flaschenbacillen und kleinen Seborrhoebacillen sind es vor allem Coccenhaufen, die in der Nähe der Follikelmündungen und in diesen auffallen. Merrill[2]) hat in mehreren Arbeiten diese Flora mittels Culturen genauer untersucht, und

[1]) Daher der Name circumcisus, umschnitten.

[2]) Merrill, The Diplococcus Seborrhoeae. New York med. Journal 1897, p. 490, und 1897, p. 322.

es ist ihm mit zwei Arten, einer gelben und einer weissen, welche beide Gelatine nicht verflüssigen, gelungen, die zierlichen Typen dieses Sternalekzems künstlich zu erzeugen. Obwohl ich bei Nachprüfung dieser Resultate auch derartige, Gelatine nicht verflüssigende Coccen in einigen Fällen erhalten habe,[1]) ist mir eine Identificierung mit Merrills Coccen durch das gelungene Impfexperiment noch nicht geglückt.

Die Behandlung dieser Form des seborrhoischen Ekzems ist nicht schwierig. Es heilt rasch auf Application der Zinkschwefelpaste, recidiviert allerdings leicht, wenn man die wahrscheinlich folliculären Brutstätten nicht durch nachträgliche Pflege der Haut zur Ausheilung bringt. Hierzu passen vor allem Seifen, wie die Schwefel-, Schwefel-Resorcin-, Resorcin-Salicylseifen.

6. Eczema seborrhoicum magnareatum, flavum et fulvum.

An die eben besprochenen bunten Formen des seborrhoischen Ekzems schliessen sich noch einige seltenere an, welche bisher nur gelegentlich erwähnt wurden, ohne dass sie ihren festen Platz innerhalb der Serie der seborrhoischen Typen angewiesen erhielten. Man kann sie insofern auch zu den zierlichen Typen rechnen, welche auf eine schwache Vegetation des Keimes schliessen lassen, als die Hauptsymptome des Ekzems nur schwach ausgebildet und an eine serpiginös fortschreitende Randpartie gebunden sind. Aber andererseits haben sie dadurch wieder ein groteskes Aussehen und unterscheiden sich dadurch auch bedeutend von dem petaloid-circumcidierten Typus, dass sie, von einzelnen kreisförmigen Herden ausgehend, durch beständiges serpiginöses Weiterkriechen allmählich grosse Theile der Körperfläche bedecken. Es kommen dabei Kreise von 10—20 *cm* Durchmesser vor; ja ich habe ovale Herde von dem Durchmesser 20 : 30 *cm* gesehen, von denen zwei allein fast die ganze vordere Rumpfseite bedeckten. Ein zweites Charakteristicum dieser riesenfleckigen Form ist es, dass sie es trotz der grossen Ausdehnung der befallenen Area nicht zu einer vollkommenen Abheilung im Centrum bringt. Besteht keine auffällige Randpartie, so zeigen die Flecke ein ganz gleichförmiges Aussehen über die ganze Fläche bis zu dem stets scharf abgesetzten Rande. Ist eine durch rothe Färbung, stärkere seröse Exsudation oder papulöse Erhabenheiten ausgezeichnete Randpartie vorhanden, so haftet diese auffallend gleichmässige Beschaffenheit wenigstens an der anders gestalteten oder gefärbten, ausgedehnten Mittelpartie. Ein weiteres und sehr in die Augen springendes Symptom ist die lebhafte Färbung dieser Flecke, die in einigen Fällen hellgelb, in anderen dunkelgelb bis braun ist. Nach derselben kann man einen Untertypus: flavus und einen solchen: fulvus

[1]) z. B. „Typus Witthöft"; auch Dr. Warde fand einen solchen gelben Coccus.

unterscheiden. Beide haben ihre Besonderheiten, sind aber auch durch Uebergänge verbunden. Die gelbe Farbe ist die typisch seborrhoische der Parasteatidrosis, die braune Farbe scheint mir dieselbe Hornfarbe zu sein, welche sich zur gelben hinzuaddiert, welche auch bei manchen Fällen der Pityriasis areata eine Rolle spielt. Mit der gelben verbindet sich gewöhnlich eine fettige Beschaffenheit des Centrums, mag dasselbe wie meistens glatt oder feinschuppig sein, mit der braunen ist stets eine auffällige Trockenheit des stets feinschuppigen Centrums verbunden. Wenn die gelben Riesenflecke mit farbig ausgezeichnetem Rande fortschreiten, so besteht die Randpartie meistens aus einer oder mehreren Reihen gerötheter und papulös verdickter Follikelmündungen, deren vorderste am höchsten sind, während die darauf folgenden kleiner und blässer werden und sodann in der allgemeinen Vergilbung der Fläche verschwinden.[1]) Zuweilen ist der ganze gelbe Riesenfleck auch nur von einem rothen, leicht erhabenen, hier und da mit fettigen Schuppen bedeckten Rande eingefasst. Es kommen hier mithin ähnliche Differenzen zwischen einer folliculären und einer nicht-folliculären Randzone vor wie bei dem petaloid-incidierten Typus. Die Lieblingsregion dieser gelben Form ist Brust und Bauch, doch habe ich die eigenthümlichen Flecke auch an Armen und Beinen und in universeller Ausbreitung gesehen. In der Sternalgegend habe ich einen Uebergang zum petaloiden Typus beobachtet.

Die dunklen, braunen, trockenen Riesenflecke bevorzugen Arme und Beine und den Schultergürtel. Wie die gelbe Form sich dem petaloiden Ekzem, so schliessen die braunen sich der Pityriasis areata an, und manche Fälle derart könnte man auch einfach als riesengrosse Exemplare dieses rein schuppigen Anfangstypus auffassen. Aber in anderen Fällen bildet sich eine stärker entzündliche Randzone aus, welche alle Ekzemsymptome: Parakeratose, Akanthose, Spongiose so deutlich aufweist, dass diese Fälle zu einem eigenen Höhetypus des Ekzems gestellt werden müssen. Der Rand, solange er trocken und erhaben ist, zeigt gewöhnlich eine noch dunklere Färbung als die braune, feinschuppige Mitte. Nimmt die Randpartie einen feuchten Charakter an, wobei sie sich abflacht, so sticht sie mit ihrer rothen Farbe scharf von der braungefärbten Mittelfläche ab. Auch diese Form hat wie die gelbe Riesenform das Eigenthümliche, dass die Flecke an Zahl gering sind und an Ausdehnung ungemein zunehmen, ohne gewöhnlich zu confluieren. Auch hier sind die Flecke stets scharf begrenzt, auch wenn sie keine abweichende Randpartie ausbilden. Wo eine solche besteht, umgibt sie die Flecke vollkommen concentrisch als relativ schmale Zone. Auch hier habe ich Uebergänge zu anderen Ekzemtypen beobachtet,

[1]) Einen sehr exquisiten Fall dieser Art habe ich schon vor langer Zeit unter dem Namen „Eczema flavum“ beschrieben. S. Unna, Ichthyol und Resorcin. Dermatol. Studien.

welche sowohl die ekzematöse Natur im allgemeinen, wie die besondere Beziehung zum seborrhoischen Ekzem bewiesen.

So behandelte ich noch kürzlich einen jungen, schmächtig gebauten und schlecht genährten Mann, dessen Arme und Beine an Streck- und Beugeseiten mit etwa einem Dutzend kinderhand- bis mannshandgrosser Flecke von Eczema seborrhoicum magnareatum fulvum bedeckt waren. Dieselben hatten sämmtlich eine ovale Form, eine braune Farbe, schuppige Oberfläche und eine schmale, fast schwarzbraune, etwas erhabene, rauhe Randzone. Die Flecke des rechten Unterschenkels erstreckten sich in unmittelbare Nähe eines älteren, die Mitte der Fusssohle einnehmenden schuppigen plantaren Ekzems. Im übrigen waren keine Symptome von seborrhoischem Ekzem nachweisbar. Unter der Behandlung mittels Ung. Hebrae mit Salicylsäurezusatz waren die braunen Flecke kaum geheilt, als von noch vorhandenen Resten ein Recidiv sich auf Beinen und Armen zeigte, genau in der Ausdehnung des früheren Ausschlages und deutlich von der Fussohle nach aufwärts sich verbreitend. Aber dieses Mal waren die Flecke gelb, bedeutend kleiner, breiteten sich mit rothen Rändern, von Follikel zu Follikel springend, serpiginös aus, kurz zeigten das auf den Beinen und Armen ungewohnte Bild des petaloiden seborrhoischen Ekzems. Zugleich war, sei es durch die mit Waschungen combinierte Behandlung, sei es durch die inzwischen eingetretene Sommerwärme, die Gesammthaut heller, fettiger und stärker transpirierend als vordem.

Dieses riesenfleckige Exanthem bedarf zu rascher Heilung stärkerer Mittel, die man bei Vorwalten des Erythems am Rande am besten aus der Reihe der reducierenden Mittel nimmt (Ung. resorcini oder chrysarobini comp.), bei Vorwalten des rein schuppigen, trockenen Charakters auch aus der Reihe der sauren und oxydierenden Mittel (Ung. Hebrae mit Salicylsäure, Sublimat-Salicylsalben ($1\,‰ : 2\,\%$) nehmen kann.

7. Rosacea seborrhoica, simplex et pustulosa.

In diesem Capitel hat das Studium des seborrhoischen Ekzems einen seiner schönsten Erfolge gezeitigt. Die Rosacea ist aus ihrer früheren isolierten Stellung erlöst und als eines der wichtigsten Glieder des seborrhoischen Ekzems erkannt worden. Selten hat sich das theoretische Studium eines medicinischen Gegenstandes so rasch durch den der neuen Erkenntnis folgenden praktischen Erfolg belohnt gesehen. Noch bis vor wenigen Jahren war die so viel verschriene und bespöttelte Nasenröthe eines der undankbarsten Felder dermatologischer Thätigkeit, auf dem sich mithin chirurgische Proceduren aller, auch der compliciertesten Art breit machten. Heutzutage gehört ihre Behandlung zu den einfachsten und dankbarsten der Dermatologie, da wir sie als Theilerscheinung des seborrhoischen Katarrhs und mit antiseborrhoischen Mitteln richtig zu behandeln und rasch zu heilen wissen. Die Rosacea ist mit Ausnahme der sehr seltenen, rein angioneurotischen (Frost-) Rosacea eine seborrhoische Erkrankung; besser gesagt, ist sie die Resultante zweier auf dem Mittelgebiete des Gesichtes von Schmetterlingsform sich treffender Reize, einer

das Gesicht überhaupt, hauptsächlich aber Nase und Wangen betreffenden arteriellen Gefässlähmung, die mit Wallungen zum Kopfe allgemeiner Natur zusammenhängt (Climacterium, normale Verdauungsperiode, Ingesta, Herzpalpitationen), und einer Infection desselben mittleren Gesichtstheiles von anderen Herden des seborrhoischen Ekzems, speciell vom behaarten Kopfe her. Da die Wallungen nur periodisch auftreten und nur periodische Verschlimmerungen herbeiführen, so ist der permanente Reiz des seborrhoischen Katarrhs der wichtigere von beiden, und es ist begreiflich, dass eine antiseborrhoische Therapie allein sofort einen schlagenden und manchmal sogar definitiven Erfolg hat.

Gewöhnlich entwickelt sich die Rosacea aus Flecken der Pityriasis alba faciei, welche sich unter dem Einflusse der habituellen vasomotorischen Gefässlähmung stärker röthen und den Charakter eines mehr diffusen Eczema erythemato-pityrodes annehmen. Bald geht von diesen ersten, deutlich als Pioniere des seborrhoischen Ekzems erkennbaren Flecken eine allgemeine capillare Röthung aus, welche über die einzelnen Efflorescenzen hinaus eine regionäre Ausbreitung in der vorgezeichneten Schmetterlingsform gewinnt. Innerhalb der zuerst capillären Hyperämie treten alsbald venöse, gewöhnlich sternförmig ausstrahlende, an der Nasalfurche radiär und senkrecht zu dieser angeordnete Angiektasien hervor, welche der Hautoberfläche ein buntscheckiges Aussehen verleihen, unter dem die primären Ekzemflecke verschwinden und höchstens an einer leichten Abschuppung kenntlich sind. Noch später erweitern sich die tieferen Hautgefässe ebenfalls und schimmern bläulich hindurch, wodurch, ohne dass der Charakter der arteriellen Gefässlähmung sich änderte, der gesammte Farbenton aus einem hellen Roth in ein bläuliches Roth übergeht. Besteht die Rosacea seborrhoica lange, ohne beseitigt zu werden, so schliessen sich noch zwei schwere Folgezustände an, eine pustulöse Affection und eine Fibromatose. Der erstere Folgezustand hat der Rosacea von altersher den völlig unpassenden Namen: Acne Rosacea eingetragen und sie dadurch in einen für die Erkenntnis des Wesens der Rosacea ebenso wie für die praktische Behandlung sehr verhängnisvollen und ganz ungerechtfertigten Connex mit der juvenilen Comedonenacne gebracht, welcher der Name: Acne allein reserviert bleiben sollte. So ist, um nur einen praktischen Punkt zu nennen, die Schälcur, das beste Mittel gegen Rosacea, bei der Acne als Heilmittel ganz wirkungslos. Die Pusteln bei der Rosacea, die sich überall, am hartnäckigsten aber am Kinne älterer Frauen complicierend hinzugesellen können, enthalten keine Horncysten wie die Comedonen der juvenilen Acne und sind Complicationen durch specielle Eiterorganismen der Rosacea. Im Gegensatze zur juvenilen Acne pustulosa ist die meist climacterische Rosacea pustulosa eine schwierig zu beseitigende Complication. Die Fibromatose der Rosacea, das Rhinophym, führt zu höchst

auffälligen, unschönen, gelappten Tumoren der Nase allein, die, je mehr sie sich mit Talgdrüsenhypertrophie combiniert, ein desto durchscheinenderes, gelberes, an Orangenschale erinnerndes Aussehen erhält — im Gegensatze zu der auch bei alten Acnefällen vorkommenden Fibromatose, Acne tuberosa, welche nur kleine, perifolliculäre, höckerige, über die ganze Wangen- und Nasenhaut zerstreute Verhärtungen der Haut hervorruft.

Bei der Rosacea tritt die Akanthose und Spongiose vollkommen zurück, und es verbindet sich allein die sehr unbedeutende Parakeratose mit der sonst bei den seborrhoischen Ekzemen ganz im Hintergrunde stehenden Gefässerweiterung. Diese letztere wächst, begünstigt durch die leichte Lähmbarkeit der Gesichtsarterien, zu einer ganz ungewöhnlichen Stärke an und bestimmt den Typus und den ganzen weiteren Verlauf. Nirgends sonst bei dem seborrhoischen Ekzem bilden sich die Bindegewebszellen so reichlich zu Plasmazellen um, nirgends sonst kommt es zu einer so beträchtlichen Neubildung von collagenem Gewebe. Nur die Talgdrüsenhypertrophie hat ihr Analogon in der die alten Alopecien begleitenden Hypertrophie der Talgdrüsen der Kopfhaare.

Die definitive Heilung der seborrhoischen Rosacea erfordert als Grundbedingung immer die gleichzeitige Beseitigung der sonstigen Localisationen des seborrhoischen Ekzems; ohne diese sind immer Recidive zu erwarten. Hauptsächlich handelt es sich dabei um die Beseitigung seborrhoischer Ekzeme und Alopecien des behaarten Kopfes, aber auch um solche der Lidkante und latente Ekzeme des äusseren Gehörganges, um die Pityriasis maculata faciei u. a. m.

Die Beseitigung der Rosacea selbst gelingt in hochgradigeren Fällen am raschesten durch eine wiederholte Schälung mit der 50 % Resorcin enthaltenden Pasta lepismatica. Ein Cyklus der Schälcur dauert gerade eine Woche, wobei 3—4 Tage hindurch die Schälpaste zweimal täglich eingerieben wird und die dadurch erzeugte Resorcinschwarte sich in wiederum drei Tagen als zusammenhängende dicke Membran abstösst. Bei jeder einzelnen Schälung verschwinden viele Gefässerweiterungen und verjüngt sich die Haut. Die stärksten Gefässe verödet man am besten vor der Schälung durch Ueberstreichen mit dem Mikrobrenner und lässt die kleinen Brandschorfe erst unter Ichthyol abheilen. In schwächeren Fällen genügt der Gebrauch der Pasta Zinci sulfurata rubra bei Nacht und der eines Ichthyol und Resorcin (āā 2 %) enthaltenden hautfarbenen Puders bei Tage. In eben beginnenden Fällen kann man fast immer die ganze Affection a limine beseitigen durch den Gebrauch eines solchen antiseborrhoischen Puders. Wo stärkere Blutwallungen vorhanden sind, gibt man am besten fortdauernd Ichthyol innerlich, allmählich zu hohen Dosen ansteigend (täglich 0·5—2·5). Die Blutwallungen werden dadurch sicher sehr gebessert, oft vollkommen beseitigt. Die Rosacea muss also einerseits mit Ekzemmitteln behandelt wer-

den, andererseits mit Blutwallungsmitteln. Alle chirurgischen Mittel ausser dem Brennen der grösseren Gefässe mit dem Mikrobrenner sind überflüssig. Der letztere ist auch das beste Mittel zur Beseitigung der lästigen Complication mit Pusteln; man sticht denselben einmal tief in jeden Follikel ein. Ausser ihm ist der Quecksilber-Carbol-Pflastermull und der Alkoholdunstumschlag hierfür empfehlenswert. Das Rhinophym erfordert die flache Abtragung mit dem Rasiermesser. Kleine Tumoren vereist man mit Aethylchlorid und trägt sie auf einmal ab. Für grössere ist Chloroformnarkose und flache, successive Abtragung unter beständiger Controle des kosmetischen Effectes anzurathen.

Die Nachbehandlung kann durch Anwendung der Schälpaste noch manchen kosmetischen Fehler verbessern.

8. Alopecia seborrhoica.

Die Kahlheit des Vorder- und Mittelkopfes ist eine so hervorragende, häufige und auffällige Folge des seborrhoischen Ekzems der Kopfhaut, dass dieselbe hier nicht unbesprochen bleiben darf, auch wenn den Haaraffectionen gewöhnlich ein eigenes Capitel gewidmet zu werden pflegt. Als ein vorübergehendes Symptom stellt sie sich beim seborrhoischen Ekzem des Säuglingskopfes ein, besonders wenn das letztere in eine sehr frühe Periode des Lebens fällt und mit dem sich verspätenden physiologischen Haarwechsel nach der Geburt zusammentrifft. Dann verliert der Säugling zunächst alle seine Haare, speciell auf dem Scheitel, um sie nach Heilung des Ekzems in üppigster Weise wieder zu erlangen. Ekzeme, die längere Zeit nach diesem Haarwechsel erst beginnen und schon eine starke Neubildung von Papillenhaaren auf dem Kopfe antreffen, pflegen oft ganz ohne wirkliche Alopecie zu verlaufen, auch wenn es zu weitverbreiteter Krustenbildung und Nässen kommt. Diese günstigen Verhältnisse des Säuglingskopfes beruhen offenbar auf dem Umstande, dass der Neugeborene noch relativ wenig vom Deckepithel des Kopfes zur Bildung der Epithelbekleidung tiefer Haarfollikel hergegeben hat und das relativ dicke Deckepithel auf den Reiz des Ekzems mit ebenso starker Akanthose antwortet wie beim Erwachsenen nur die nackte, lanugotragende Haut. Von diesem verdickten Oberflächenepithel geht dann aber die Bildung neuer Härchen so rasch und glatt vor sich, dass niemals eine bleibende Alopecie sich entwickeln kann.

Anders steht es mit der seborrhoischen Alopecie, die sich von der Pubertät an bis ins höchste Lebensalter hinein schleichend auf dem Boden eines seborrhoischen Ekzems entwickelt. Hier leidet in den meisten Fällen die physiologische Neubildung des jungen Haarersatzes bedeutend, der Haarwechsel wird beschleunigt, aber zugleich der Nachwuchs gehemmt und völlig gehindert, sodass allmählich eine partielle Kahlheit des Kopfes

eintritt. Am wenigsten leidet der Haarbestand unter dem nässenden Ekzem, wenn sich dieser Typus an einen specifisch seborrhoischen anschliesst. Denn hier verhindert wenigstens das fortdauernde Abwerfen der obersten Hornzellen jene Verstopfungen der Follikel und jene Bildung von Horn- und Talgcysten, die als Folgen der seborrhoischen trockenen Typen, wie gleich erörtert werden soll, eine verhängnisvolle Rolle spielen. Es kommt wohl zu einer totalen Mauserung im Verlaufe länger bestehender nässender Ekzeme, aber gewöhnlich wie beim Säugling zu einem vollkommenen und zuweilen besonders üppigen Wiederersatze.

Die beiden Formen des specifisch seborrhoischen Ekzems dagegen, die pityriatische und psoriatiforme, die sich aus den Anfangstypen der Pityriasis maculata confluens und Crusta sebacea in äusserst chronischer Weise nach der Pubertät entwickeln, führen, wenn auch nicht nothwendigerweise, so doch sehr häufig den specifisch seborrhoischen Haarverlust herbei. Derselbe befällt gewöhnlich zuerst den vorderen, der Stirn zunächst gelegenen Theil der Kopfhaut, aber so, dass das mittlere Drittel lange Zeit verschont bleibt, kriecht dann an den beiden seitlichen Dritteln nach dem Scheitel aufwärts, wo sich beide Wege der Alopecie treffen und hier zunächst in einer centralen Glatze culminieren. Lange Zeit kann die Kahlheit in dieser Weise bestehen bleiben, dass von einer runden, kahlen Mittelpartie auf dem Scheitel rechts und links zwei kahle Streifen sich nach der Stirn erstrecken, die auf ihrer mittleren Höhe von einer standhaften Haarinsel gekrönt wird. Doch im weiteren Verlaufe schwindet auch dieser Rest, und die seborrhoische Alopecie vollendet ihren Gang nun definitiv so, dass in der Breite der Stirn, allmählich etwas schmäler werdend, die Kahlheit in sagittaler Richtung nach hinten zieht bis über den Scheitel hinaus, ein wenig auf den Hinterkopf hinüber. Weshalb in dieser Ausbreitung dieselbe nun stets Halt macht, weshalb — ganz im Gegensatze zur Alopecia areata und Alopecia syphilitica — bei der seborrhoischen ein breiter Kranz von Haaren verschont bleibt, der von einem Ohr zum anderen den Hinterkopf und die Seitentheile des Kopfes umgibt, dies ist eine noch völlig der Lösung harrende interessante Frage; wir wissen nicht einmal, ob hier rein anatomische oder pathologische Bedingungen die ausschlaggebende Rolle spielen.

Wenn diese bekannte Form der Alopecie auch hauptsächlich bei Männern vorkommt, so verschont sie doch die Frauen keineswegs, ja sie hat beim weiblichen Geschlechte im letzten Jahrzehnte in auffallender Weise gegen früher zugenommen. Auch ist es durchaus nicht richtig, dass bestimmte Formen des seborrhoischen Ekzems von der Alopecie lange oder ganz verschont bleiben, z. B. dass die Psoriasis capitis keine Alopecie zeigte, wie das früher öfter behauptet wurde. Richtig ist nur soviel, dass die fettlosen Fälle, seien sie pityriatisch oder psoriatisch, relativ häufig

von der Kahlheit ganz verschont bleiben, während andere ebenso fettlose davon befallen werden. Woher dieser Unterschied kommt, ob er mit einer Differenz des normalen Haarbestandes oder des physiologischen Haarwechsels, ob er mit einer Differenz des Krankheitsgiftes oder der übrigen Krankheitssymptome zusammenhängt, wissen wir nicht. Sicher ist nur, dass die fettreichen pityriatischen und psoriatischen Fälle, diejenigen, welche gleich anfangs fettige Schuppen, später Krusten mit Talgeinlagerungen und zuletzt ölige Hypersteatidrose zeigen, nie von Kahlheit in verschiedenem Grade verschont bleiben.

Histologisch beginnt die Alopecie nicht, wie man vermuthen könnte, mit einer Atrophie der Haarwurzeln und Haarpapillen, sondern in den pityriatischen Fällen mit einer Hyperkeratose des Follikeleinganges und Haarbalgtrichters, welche zugleich die nicht hypertrophischen Talgdrüsen blockiert und deren Secret anstaut. Durch concentrischen Druck am Haaristhmus wird zunächst nur der Haarauftrieb und Haarausfall beschleunigt, und es werden relativ viele Haare im Beethaarstadium festgehalten. Beim Ausfall des Beethaares kommt es dann nicht wie beim normalen Haarwechsel zu einem vollgiltigen Haarersatz, sondern nur zur Entwicklung dürftiger, kleiner, der Lanugo immer ähnlicher werdender Papillenhaare, oder die Bälge bleiben leer und verkümmern. Im Gegensatze zu diesem Fortschritte des Processes kommt es bei einem anderen Theile der Haare zu einem tieferen Eindringen der Hyperkeratose in den Follikel bis zum unteren Drittel, infolge dessen diese Papillenhaare einen sehr verbreiterten Trichter erhalten, aber im unteren Theile festsitzen und nicht gelockert werden. An Stelle der ausgefallenen und verkümmerten Haare proliferieren die Talgdrüsen, und wo die Follikelausgänge noch blockiert sind, bilden sich mit Horn und Fett gefüllte Cysten. Aehnlich ist der Process bei der fettreichen, seborrhoischen Alopecie. Nur wird hier Talgfett in Form von Schichten und wurstförmigen Einsprengungen in die Schuppen abgelagert, wodurch sehr fettige Krusten entstehen, die Talgdrüsen hypertrophieren in stärkerem Grade und geben zusammen mit den Talgcysten der Oberfläche der Haut die bekannte Transparenz der Orangenschale. Die Cutis ist verdünnt und das subcutane Fett vermehrt, wodurch die Haut über der Galea unverschieblich wird.

Die seborrhoische Alopecie bildet das grosse, weithin leuchtende Wahrzeichen des seborrhoischen Ekzems und ist in dieser Beziehung nur der seborrhoischen Rosacea an prägnanter Beweiskraft für das Dasein dieses Hautkatarrhs an die Seite zu setzen. Dieselbe bildet mit ihren unzähligen inficierten Haarfollikeln eine ewig frische und gefährliche Brutstätte der Ekzemkeime. Ihre Beachtung in diagnostisch-klinischer Beziehung ist daher ebenso lehrreich wie ihre Behandlung in prophylaktischer Beziehung wichtig. Die letztere ist in den Anfangsstadien nicht

schwierig. Man muss eben nie vergessen, dass es sich nur um eine Form des seborrhoischen Ekzems handelt, und dass alle dem augenblicklichen Status des Ekzems angemessenen Mittel auch hier angebracht sind. Man ging bei der Behandlung früher zuviel von der Voraussetzung aus, dass für den behaarten Kopf nur die hergebrachten bequemen Formen der Pomaden und Haarwässer brauchbar seien. Es ist ein Verdienst von Leistikow, darauf hingewiesen zu haben, dass Pasten, so unbequem sie zunächst scheinen, auf dem Haarboden beim Ekzem ebenfalls ihre besonders guten Erfolge haben. Seither hat sich erwiesen, dass — mit Ausnahme der Pflastermulle, Salbenmulle und Leime — alle Arten der Ekzembehandlung sich auch auf die seborrhoische Alopecie mit Vortheil anwenden lassen, also vor allem die mit Zinkschwefelpaste mit Zusatz von Ichthyol und Resorcin bei fettigerem Zustande der Kopfhaut. Bei trockenerem sind Schwefelsalben, ebenfalls mit Zusatz von Ichthyol und Resorcin, von ausgezeichneter Wirkung. Wo Salben — wie im Sommer — unangenehm empfunden werden, tritt die Alkoholbehandlung in Form des Ichthyol- und Resorcinsprays ein. Beim Uebermasse von Fett verordnet man statt dessen am besten Wischwässer mit Puderrückstand, z. B. aromatische, spiritushaltige Schüttelmixturen mit Pulvis cuticolor.

Die höheren Grade der Alopecia seborrhoica lassen sich, wenn auch nicht heilen, so doch erheblich bessern und wenigstens stets für den übrigen Körper unschädlich machen. Heroische Mittel, welche manchmal selbst auf alten Glatzen noch Haare hervorzaubern, sind die „grosse Cur“ mit Chrysarobin- oder Pyrogallolsalben unter impermeabler Bedeckung, abwechselnd mit Zinkschwefelpaste, sodann die Schälcur in der Weise, wie sie gewöhnlich für das Gesicht gemacht wird, ferner der Gebrauch cantharidinhaltiger Pomaden (Tinct. Canth. 5—10 auf 30 Fett) oder Alkoholstifte (1 bis 5 Cantharidin : 5000). In diesen Fällen ist eine Kopfmassage, bestehend in ruckweise mit beiden Flachhänden ausgeführten Bewegungen der Kopfschwarte über der Galea, stets von Nutzen.

9. Eczema seborrhoicum exfoliativum malignum.

Dieser Typus des seborrhoischen Ekzems stellt einen seltenen und sehr gefährlichen Ausgang des Ekzems dar, welcher sich am öftesten aus dem psoriatiformen, aber auch aus dem Eczema erythemato-pityrodes, sowie unter Umständen aus dem verrucösen Ekzem bei langer Dauer und allmählich erreichter Universalität herausbilden kann. Besonders wenn durch erfolglose Behandlung mit starken Heilmitteln, wie Chrysarobin, Pyrogallol, Theer, die überreizte Haut stark und diffus hyperämisch geworden ist, die Oberhaut sich unaufhörlich in feineren oder gröberen Lamellen abschuppt und zu immer neuer Regeneration gezwungen wird, so entsteht allmählich ein Zustand, der als exfoliative Dermatitis oder auch als Pi-

tyriasis rubra beschrieben wird und nicht leicht wieder rückgängig zu machen ist. Es bildet sich hierbei kein neues Syanthem, weil alle alten in der diffusen Hyperämie, der diffusen Abschuppung und der diffusen Seborrhoe aufgehen. Dieser Zustand besteht mithin in dem potenzierten Zusammenwirken aller vier Grundfactoren: der Parakeratose, Seborrhoe, Akanthose und Hyperämie. Man kann zwei Hauptformen des exfoliativen malignen Ekzems unterscheiden, je nachdem die Parakeratose oder die Akanthose vorwaltet. Die erstere zeichnet sich durch das Uebermass grosser, lamellöser, fettgetränkter Schuppen, den leichten Uebergang in ein Eczema madidans, das geringe Jucken, die helle, gelbröthliche Farbe der Haut und den besonders starken Geruch nach Fettsäuren aus. Histologisch ist sie charakterisiert durch eine starke interpapilläre, aber nur geringe superpapilläre Entwicklung der Stachelschicht, welche überdies vielerwärts spongoid entartet ist, und durch eine sehr lockere, grob zerklüftete, vollständig in Schuppen aufgegangene Hornschicht. Es sind dieses die Fälle, welche auf Schritt und Tritt einen feinen Regen von fettigen Schuppen um sich her verbreiten, der beim Ausziehen der Kleider oder Aufstehen vom Bette zu einer dichten Schuppenmasse gesammelt erscheint; sie sind es, die in England und Frankreich vorzugsweise als Dermatitis exfoliativa beschrieben werden.

Die zweite Form ist durch das Vorwalten der Akanthose charakterisiert. Die Schuppen sind feiner, und der tägliche Verlust an Hornschicht ist viel geringer, wenn auch beim Aufstehen aus dem Bette stets Wolken davon sichtbar werden. Das Jucken ist bedeutender und der kratzende Nagel zieht auf der dicken, weichen Oberhaut tiefe Kratzfurchen und Erosionen. Die Hautfarbe ist dunkler, mehr bläulichroth, da die erweiterten Blutgefässe durch eine dickere Stachelschicht hindurchschimmern; der Geruch nach Fettsäuren ist geringer und es besteht vielerwärts ein Uebergang zum verrucösen Ekzem, besonders an den Beugestellen der Extremitäten. Die Kranken leiden an einem permanenten Kältegefühl und zeigen beim Ausziehen eine Neigung zu Frostschauern. Histologisch ist bei dieser Form die superpapilläre Stachelschicht mächtiger entwickelt als bei der vorigen, neben einem stark ausgebildeten Leistennetz; die Spongiose und Parakeratose treten dagegen zurück; die Hornschicht ist dicker und fester, weniger stark zerklüftet und weniger durchfettet. Diese Fälle gelten in Frankreich und England allgemein als solche von Pityriasis rubra, obwohl, wie schon oben bemerkt, F. Hebra ganz reine Fälle von Röthung und Abschuppung hierunter verstanden wissen wollte.

Beide Formen gehen bei sehr langem Bestande (5—10 Jahre) in höherem Alter in eine dritte, atrophische Form des exfoliativen, malignen Ekzems über, falls nicht vorher der grosse Verlust an Oberhautzellen, der beständige Wärmeverlust durch die allgemeine Gefässlähmung der Haut

(Vasoplegie), das Jucken und die dadurch bedingte Schlaflosigkeit marastisch zum Tode geführt haben. Dann lässt die übermässige Abschuppung und ebenso die consecutive Epithelneubildung allmählich nach, die Oberhaut verdünnt sich in extremer Weise und bedeckt als dünne, grauröthliche, atlasglänzende, wenig schuppende, tief pigmentierte, zu Fissuren geneigte Decke die altersatrophische Cutis und Subcutis. Histologisch ist dann das Bild vollkommen verändert. Die Stachelschicht ist extrem atrophisch, die Stachelzellen sind grossentheils in klumpige, glänzende Schollen verwandelt, die zum Theil lose in der Cutis liegen. Diese ist nur im oberen Theile, soweit der Papillarkörper reicht, verdickt, homogen geschwollen, zellenreich und mit Blutpigment beladen. Vom oberen Gefässnetz an participiert die Cutis nicht an den Entzündungserscheinungen, ist jedoch atrophisch.

Wo das exfoliative seborrhoische Ekzem erst einige Monate oder wenige Jahre gedauert hat und der Kräftezustand noch ein relativ guter ist, hat man noch Hoffnung auf eine Restitutio ad integrum, wenn man vorsichtig mit sehr milden Mitteln behandelt. Für beide Formen passt als allgemein anwendbares Mittel am besten das Vaselinum adustum saponatum, welches täglich zweimal am ganzen Körper eingerieben werden muss, einem russischen Geheimmittel, dem Naftalan, nachgebildet ist und dasselbe an milde reducierender Wirkung vollkommen ersetzt. Eventuell muss man noch den Seifengehalt desselben verringern oder fortlassen, besonders bei der mehr parakeratotischen Form, welche zum Nässen disponiert. Von sonstigen milden Mitteln dieser Art passen das Ichthyolsulfon und Thiol. Intercurrent damit sind Applicationen einfacher Zink- und Zinkichthyolpasten und Tintenbäder von Nutzen, während gewöhnlich schon Schwefel- und Resorcinmittel nicht vertragen werden und die Hyperämie steigern. Hat man unter diesen Mitteln die richtige Combination herausgefunden, so heisst es: monatelang mit rücksichtsloser Consequenz die Behandlung fortsetzen. Ein Umhertasten und öfteres Wechseln der Behandlung ist schlimmer als gar keine. Steht jedoch einmal die Diagnose fest, so gebe man in keinem Falle die Hoffnung auf Besserung auf.

B. Eczema pruriginosum.

Ein vollkommenes Gegenstück zum seborrhoischen Ekzem bildet das pruriginöse. Auch hier haben wir es mit einer ganzen Serie zusammenhängender, gut charakterisierter Ekzemtypen zu thun, welche in ihrer sich stets wiederholenden Reihenfolge und regelmässigen Entwicklung aus einander einen unter Umständen das ganze Leben hindurch dauernden Ekzemprocess darstellen, sodass man auch hier wie bei der Serie seborrhoischer Typen von einer Ekzemart mit Fug und Recht reden kann.

Auch hier kann der erfahrene Dermatologe bereits beim Säuglinge an gewissen Symptomen den Charakter seiner Hauptleiden in ferner Zukunft vorausbestimmen, gleichsam seine dermatologische Zukunft weissagen. Allerdings sind es bei dem pruriginösen Ekzem viel weniger Typen als beim seborrhoischen, welche zu dieser einen Serie gehören, eine Armut und Gleichförmigkeit, welche durch den Charakter des Grundfactors, der Hyperkeratose, bedingt wird. Im Gegensatze zur Parasteatidrose des seborrhoischen Ekzems nämlich, die sich als Fett- und Farbenbeimischung allen anderen Grundfactoren, dieselben modificierend, anschmiegt, gewinnt die Hyperkeratose bei längerem Bestande stets eine solche Uebermacht, dass sie den äusseren Habitus des pruriginösen Ekzems schliesslich allein bestimmt und die ursprünglich verschiedenen Typen zu einem stereotypen Gesammtbilde verähnlicht. Die Hyperkeratose als modificierender Factor ist uns schon bei dem ubiquitären callösen Ekzem begegnet, und wir sahen, dass die auf diese Weise erzeugten Ekzemschwielen theils sporadisch, theils multipel auftraten. Aber noch so zahlreiche multiple Herde des callösen Ekzems machen noch kein pruriginöses aus, welches stets ein universelles Leiden darstellt. Die Ekzemschwiele ist ein locales Product des Kratzens, das pruriginöse Ekzem das allgemeine Product einer keratophilen Constitution der Haut, bei dessen Entstehung allerdings auch das Kratzen eine hervorragende, aber nicht entscheidende Rolle spielt. Das callöse Ekzem schliesst sich an die verschiedensten anderen Ekzemtypen an, das pruriginöse Ekzem bildet sich aus wenigen, ganz bestimmten Anfangstypen heraus. Demgemäss bildet das callöse Ekzem einen vereinzelten Höhetypus bei übrigens unbestimmtem Gesammtverlauf des Ekzems; das pruriginöse Ekzem dagegen stellt eine eigene Ekzemart von vorausbestimmtem, bekanntem Gesammtverlauf dar. Das callöse Ekzem trifft man in ausgeprägter Form nur bei Erwachsenen an und bei älteren Leuten hochgradiger als bei jugendlichen; das pruriginöse findet sich schon vollkommen ausgebildet bei Säuglingen und nimmt mit dem Alter eher an Heftigkeit, wenigstens in vielen Fällen ab. Die Anfangstypen sind mithin dem Kindesalter eigen und äussern sich in zwei wesentlich verschiedenen Formen, die beide nur das eine Symptom gemeinsam haben, dass bei ihnen ein papulöses Element hervortritt.

a) Anfangstypen des pruriginösen Ekzems.

1. Eczema papulo-squamosum.

Was der erythemato-squamöse Anfangstypus für alle Höhetypen unbestimmten Verlaufes, was die Pityriasis maculata und areata speciell für das seborrhoische Ekzem, das ist das Eczema papulo-squamosum für das

pruriginöse. Es treten an den verschiedensten Körpertheilen der Säuglinge trockene, schuppige, juckende Ekzemstellen von meist bräunlicher oder gelbgrauer Färbung auf, die keine Neigung zur Bläschenbildung und zum Nässen zeigen, dagegen eine ausgesprochene Tendenz zur Papelbildung. Diese Papeln können Follikelmündungen entsprechen, sind aber nicht an dieselben gebunden; sie sind hauptsächlich der Sitz des Juckens, werden zerkratzt und bedecken sich mit braunen Blutbörkchen. Diese papulosquamösen Herde kommen ausser am Rumpfe und den Extremitäten auch am Gesichte vor, zeigen aber keine Ausbreitung von hier nach dem Halse und Rumpfe, überhaupt keinen Gang von oben nach unten wie das seborrhoische Ekzem der Kinder, keinen Ausgang von Brutstätten des behaarten Kopfes, keinen Zusammenhang mit intertriginösen Ekzemen. Auch die kleinen Patienten zeigen nicht denselben Habitus wie die mit seborrhoischem Ekzem behafteten Kinder. Es sind anämische, schlaffe, fettarme, stärker als gewöhnlich pigmentierte, magere, mit einem Worte schlecht genährte Kinder, die nebenbei gewöhnlich auch an Verstopfung, Appetitlosigkeit und unruhigem Schlafe leiden. Sie kratzen sich an den befallenen Stellen, doch nicht mit der Leidenschaftlichkeit und Gefässerregung wie bei dem zweiten, sogleich zu beschreibenden Anfangstypus. Bei diesen Kratzanfällen röthen sich die Ekzemherde, werden theilweise erodiert, aber nässen selten. Bei längerem Bestande nimmt man schon das ominöse Zeichen wahr, welches den Höhetypus des pruriginösen Ekzems kennzeichnet, eine stärkere Verhornung der Oberfläche mit gröberer Oberhautfelderung und Rhagaden an viel bewegten Stellen. Die einzelnen Herde sind meistens rund oder oval, im allgemeinen gut abgesetzt; ihre Grösse ist die eines Fünfzigpfennig- oder Markstückes, ihre Zahl gewöhnlich gering. Lieblingsplätze im Gesichte sind Stirn, Seitentheile des Gesichtes; die Gegend hinter dem Ohre, wo sich an die Flecke regelmässig Fissuren der Ohrfalte anschliessen. Wenn sie am behaarten Kopfe vorkommen, machen sie den Eindruck grosser vereinzelter Flecke von Pityriasis maculata und unterscheiden sich nur durch die stellenweise papulöse Beschaffenheit und die borkigen kleinen Kratzeffecte. Am Rumpfe sitzen die Flecke gerne an den Hüften, am Nabel; an den Extremitäten bevorzugen sie die Beugeseiten.

Histologisch waltet die Parakeratose vor, an den papulösen Erhabenheiten die Akanthose; die Spongiose und Dermitis superior treten ganz zurück.

Die Behandlung erfordert stärker reducierende Mittel und die Salbenform, wie Ung. resorcini comp., Ung. caseïni mit Theer, Zinksalben mit Theer und gelbem Präcipitat. Auch Salbenmulle (Blei-Carbol-, Zinkoxyd-Quecksilberoxyd-) sind von raschem Erfolg.

2. Eczema papulo-urticatum.

Dieser Anfangstypus stellt die schwerere Form dar. Er wird charakterisiert durch ein ganz neues, sonst in der grossen Serie der Ekzemtypen nicht vorkommendes Symptom: die urticarielle Papel. Es handelt sich im allgemeinen um besser genährte, wenn auch durchaus nicht fette, blühende Kinder mit wenig pigmentierter hellerer, strafferer Haut, die aber immer noch als eine anämische bezeichnet werden muss. Wir nehmen als präekzematöse Dermatose den sogenannten Lichen urticatus, die Urticaria papulosa infantum wahr oder deren Residuen in Form von unregelmässig am Rumpfe und den Extremitäten zerstreuten Papeln, die mit Blutbörkchen bedeckt sind. Zwischen diesen präekzematösen Efflorescenzen treten nun Ekzemherde sehr unbestimmter Beschaffenheit und Form auf, die aber das Gemeinsame haben, dass sie trocknen, papulosquamösen oder verrucösen Charakters sind, unregelmässig an Rumpf und Extremitäten zerstreut vorkommen, aber stets am meisten in den Regionen, welche von der Urticaria papulosa am stärksten heimgesucht sind, dass sie sehr heftig jucken und andauernd gekratzt werden, diffus sich ausbreiten, indem ausgedehntere Kratzeffecte ihnen den Weg anweisen und endlich selbst mit urticariellen Eruptionen untermischt sind. Dieser Anfangstypus besteht mithin aus einer Mischung von Urticaria papulosa mit einem oder dem anderen trockenen Ekzemtypus. Er trägt durch diese Mischung von vornherein einen mehr universellen Charakter als der erste Anfangstypus und ähnelt hierin und durch die Mischung mit Ekzemtypen verschiedener Art und die vielen Kratzeffecte häufig der Scabies.

Histologisch liegen speciell über diesen Typus noch keine Untersuchungen vor; voraussichtlich wird man die Symptome der Urticaria papulosa, gemischt mit der Parakeratose und Akanthose des Ekzems vorfinden. Die bacteriologische Ausbeute war bisher eine sehr geringe und wenig befriedigende. Die Culturen von Papeln bleiben gewöhnlich steril und zeigen bei positivem Resultate die auch sonst bei trockenen Ekzemen vorkommenden Organismen, wie z. B. den Triclimactericus tenuis.

Die Behandlung hat ausser einer juckstillenden und entzündungswidrigen Wirkung die Beseitigung der Urticaria papulosa ins Auge zu fassen, für die der äussere und innere Ichthyolgebrauch sehr zu empfehlen ist. Am einfachsten und raschesten wirkt eine reichliche Einreibung mit Zinkschwefelpaste, der 5—10 % Ichthyol und eventuell etwas Seife zugesetzt ist. Viele Autoren empfehlen eine innere Behandlung der Urticaria papulosa mit Darmantisepticis, wie Creosot, Calomel u. a. m.; ich habe dazu bisher kein Bedürfnis empfunden.

b) Höhetypen des pruriginösen Ekzems.

Eczema pruriginosum, multiplex et universale.

Unter den Höhetypen des pruriginösen Ekzems kann man auch zwei Haupttypen unterscheiden, je nachdem dasselbe aus dem Eczema papulosquamosum oder papulo-urticatum sich entwickelt. Die erstere Form besteht gewöhnlich lange Zeit aus vereinzelten, getrennten und sich langsam mehrenden Herden (Eczema pruriginosum multiplex), die zweite ist von vornherein als diffus verbreitete, ausgedehnte Affection angelegt und wird alsbald universell (Eczema pruriginosum universale). Bei der ersteren ist die ganze Haut pigmentiert, schlaff, sehr anämisch, trocken, fettlos, und die entzündlich gereizten Stellen sind weit über den Körper zerstreut; bei der zweiten ist die Haut heller, straffer, vielfach erythematös und ödematös, von Urticariaquaddeln hier und da befallen; es sind mehr feuchte Ekzemstellen von theils verrucösem, theils nässendem Charakter vorhanden, und die relativ gesunden Hautstellen tragen zahlreiche isolierte Papeln ohne und mit urticariellem Hofe, ohne und mit zerkratzter Spitze und Blutbörkchen. Aber diese Unterschiede beziehen sich nur auf die erste Zeit des voll ausgeprägten Höhetypus. Allmählich verschwinden dieselben unter der zur Herrschaft gelangenden allgemeinen Hyperkeratose mehr und mehr, theils indem mit dem Aelterwerden der Kinder von selbst die urticariellen Phänomene nachlassen und die juckenden Hautstellen sich auf die am meisten keratosierten beschränken, theils indem allmählich die Hyperkeratose, ohne die bis dahin eingenommenen Standorte zu verlassen, mehr und mehr an den Streckseiten der Extremitäten culminiert. Hier verdickt sich die Hornschicht von Jahr zu Jahr, die Oberhautfelderung wird eine grobe, parallelfurchige oder quadranguläre, die Haut lässt sich immer schwerer von der Unterlage abziehen und in Falten aufheben, die Bewegungen der Extremitäten werden erschwert, in der Pubertät selbst das Wachsthum derselben gehindert. Die Haut ist am ganzen Körper, besonders aber an Armen und Beinen förmlich zu eng, lederartig hart und unelastisch, trocken, beständig juckend und überall von groben Kratzspuren bedeckt. Der Haarwuchs am Körper leidet auffallend, eine ordentliche Lanugo besteht nirgends, und auch die langen Körperhaare sind spärlich, trocken, aufgesplittert und vielfach kurz abgebrochen. Die Inguinaldrüsen, Nacken- und Halsdrüsen pflegen mehr oder weniger stark geschwollen zu sein.

Dieser Höhestatus des pruriginösen Ekzems unterscheidet sich von der Prurigo gravis nur dadurch, dass derselbe sich nicht auf die Streckseiten beschränkt und die Beugeseiten nicht in grösserer Ausdehnung freilässt, dass der Verlauf ein stärker wechselnder ist und auf Perioden

von feuchterem Charakter und äusserst vehementem Juckreiz ruhigere Zeiten anscheinender Spontanheilung mit geringem Pruritus der übrigens immer verdickt bleibenden Oberhaut folgen, dass endlich die charakteristischen Prurigopapeln fehlen, welche bei dieser letzteren Krankheit das primäre Element darstellen.

Nicht immer entwickelt sich das pruriginöse Ekzem schon in frühester Jugend aus den beschriebenen Anfangstypen. Es tritt auch zuweilen erst im Jünglings- und Mannesalter auf im Anschlusse an andere Ekzemtypen und entwickelt sich dann immer ganz allmählich aus diesen. Die topographische Vertheilung lässt dann oft noch Rückschlüsse zu auf die Art des früheren Ekzemtypus; so kann man besonders das frühere Bestehen eines seborrhoischen Ekzems an der stärkeren Betheiligung der oberen Körperhälfte und der Gelenkbeugen noch lange erkennen, wenn unter der Ausbildung des pruriginösen Typus die specifisch seborrhoischen Merkmale, der Fettgehalt der Schuppen, die gelbe Farbe und die kreisförmige, scharfe Begrenzung, auch vollkommen verschwunden sind. Eine solche Umprägung des Ekzemtypus, die übrigens selten ist, findet nicht statt, ohne dass die ganze Hautconstitution sich ändert und aus einer akantophilen oder lymphophilen eine keratophile wird.

Histologisch hat der pruriginöse Höhetypus sehr prägnante Symptome. Entsprechend der Anämie und urticariellen Neigung ist der Gefässtonus der Gesammthaut bedeutend verstärkt, die Papillargefässe sind eng und klein, der Papillarwiderstand ist minimal, der Papillarkörper wird unter dem Druck der wuchernden Stachel- und Hornschicht zur Fläche ausgeglichen, das Leistensystem der Oberhaut macht einer breiten, von wenig schmalen Papillen durchfurchten Platte aus kleinen Stachelzellen Platz, die zur Ausbildung einer Spongiose weder genügend Feuchtigkeit noch Raum haben. Die Hornschicht ist mächtig verdickt und nur an den gerade zeitweise feuchten, erythematösen und zerkratzten Stellen parakeratotisch. Die Cutisphänomene wechseln von schwach ausgeprägter Vermehrung der Bindegewebszellen um die Gefässe zu stärkerem Oedem mit Auswanderung polynucleärer Leukocyten und zuweilen Vermehrung der Mastzellen und sind nie so erheblich wie bei ebenso lange bestehenden seborrhoischen Ekzemen.

Die Behandlung des pruriginösen Ekzems muss stets eine energische und universale sein, wenn sie dauernden Erfolg haben soll. Stets müssen Schmiercuren in Wollkleidung lange Zeit durchgeführt werden. Am besten verbindet man eine Theerbehandlung mit erweichenden Salben, wie Ung. Hebrae, Ung. caseïni und Zusätzen von Salicylsäure, Seife und Chlorcalcium. Besonders stark verhornte Partien werden gleichzeitig durch Salicylpflastermulle abgeschält und dann der Wirkung der Theersalben ausgesetzt. Sehr gut wirken intercurrent auch erweichende Dampf-, Sool-

und Chlorcalciumbäder. Eine systematische Zufuhr von Fett nach der Heilung nebst der Anwendung von Theer- und Salicylseifen bildet eine nothwendige Ergänzung dieser Behandlung. Die Prognose ist abhängig von der Therapie und, da diese nicht schwierig durchzuführen ist, im allgemeinen günstig; doch wird die Behandlung gewöhnlich viel zu früh abgebrochen. Auch bei dem Höhestadium ist der lange fortgesetzte innere Gebrauch von Ichthyol in grossen Dosen nützlich; sodann der von Natron salicylicum, welches eine wohlthätige Diaphorese unterhält.

V. Post- und parekzematöse Dermatosen.

In der Definition des Ekzems als einer oberflächlichen, an das Deckepithel gebundenen, flächenhaft sich ausbreitenden Erkrankung liegt implicite ein principieller Gegensatz ausgesprochen zu den tiefen, folliculären und umschriebenen Hautentzündungen. Allerdings haben wir als ein vermittelndes Glied zwischen beiden grossen Gruppen der Oberhautentzündungen die Gruppe der Impetigines, die grösstentheils wie die Folliculitiden an die Follikel gebunden, umschrieben und doch oberflächlicher Natur sind. Und insofern es sich herausgestellt hat, dass eine structurell den Impetigines gleichende ekzematöse Erkrankung, das Impfbläschen des Ekzems, ein wichtiger und in Zukunft immer wichtiger werdender Anfangstypus des Ekzems ist, so erscheint hierdurch allein schon die Brücke zwischen der Oberflächenerkrankung: Ekzem und den folliculären Erkrankungen: Folliculitis und Furunculose geschlagen zu sein. Aber es scheint doch nur so. Denn gerade der Umstand, dass Ekzemorganismen sich im Follikelhalse festsetzen und hier eine impetigoähnliche Erkrankung producieren können, ohne dass sich der Regel nach eine tiefe folliculäre Erkrankung anschliesst, dass dagegen regelmässig als eventuelle weitere Folge eine vom Follikel diffus weiterschreitende, oberflächliche Erkrankung sich anschliesst, zeigt ja doch mit Bestimmtheit, dass diese Organismen das tiefe Eindringen in den Follikel, als ihrer Natur nicht zusagend, scheuen. Den schwierigsten Schritt beim Eindringen in den Follikel haben die Organismen gethan, sie haben sich in dem von einer dicken Hornschicht geschützten Follikelhals festgesetzt. Von hier aus steht ihnen nun die unter viel günstigeren Ernährungsbedingungen (grössere Wärme und Feuchtigkeit) liegende Haarspalte zwischen Haarschaft und Stachelschicht des Haarbalges frei und offen und — sie benutzen sie nicht. Würden sie sie in einzelnen Fällen nicht benutzen, in anderen aber doch, und würden jene Fälle sich klinisch von diesen Fällen auch sonst noch unterscheiden, so hätten wir den directen Uebergang von Ekzem in Folliculitis, von Ekzem in Furunculose wenigstens für bestimmte Fälle zuzugeben und damit

hörte das Ekzem auf, eine in allen Fällen oberflächliche Erkrankung zu sein, oder wir müssten anfangen, zwischen eigentlichen, oberflächlichen Ekzemen und Pseudoekzemen mit regulärem Uebergang in Furunculose zu unterscheiden. So liegt die Sache aber gar nicht. Weder ist der Uebergang von Ekzem in Furunculose ein allgemeiner, noch auch nur in bestimmten Fällen regulärer, sondern in absolut unregelmässiger Weise schliesst sich an dieses und jenes Ekzem eine Folliculitis oder Furunculose an.

Und weiter. Wie schliesst sich denn in diesen Fällen die tiefe Haarbalgentzündung an? Etwa so, dass jedem Ekzembezirke örtlich eine Gruppe von Folliculitiden entspricht und jede Ekzemfläche nach bestimmtem Zeitintervall auch eine Furunculose zeitigt, sodass eine zufällige Folge beider Affectionen ausgeschlossen erscheint? Mit nichten. Der gewöhnliche Zusammenhang ist vielmehr der, dass die Mehrzahl der Ekzeme, besonders wenn dieselben kürzere Zeit bestehen und reinlich gehalten werden, ganz ohne tiefe Haarbalgentzündungen verläuft, und dass unter dieser Mehrzahl alle Formen von Ekzemen sich vertreten finden. Nur eine Minderzahl zeigt ein Auftreten von Folliculitiden, und hier begleiten diese nicht etwa das Ekzem in seinem ganzen Verlaufe, sondern heften sich örtlich nur an einige Provinzen, besonders solche, die starken und stetigen Reibungen ausgesetzt sind, wie Afterspalte und Nacken, und zeitlich sogar nur an das Ende und den Ausgang des Ekzems, wenn dasselbe seine Blütezeit hinter sich hat oder sogar schon völlig geheilt ist. Es sind entschieden Ausnahmefälle, wenn einmal ein Ekzem während einer längeren Periode seines Verlaufes von Furunkeln begleitet wird, und man wird dann gewöhnlich wahrnehmen, dass an den Stellen, wo letztere auftreten, das Ekzem ganz oder nahezu abgeheilt ist. Noch viel seltener aber ist die umgekehrte Folge, dass an eine Furunculose sich ein Ekzem anschliesst, wenn auch solche Fälle natürlich hin und wieder vorkommen. Wäre die Voraussetzung, dass Furunculose und Ekzem im Grunde dieselbe Krankheit seien und sich nur einmal an der Oberfläche, ein andermal in der Tiefe der Haut abspielten, richtig, so müssten wir natürlich auch einen regulären Uebergang umgekehrt von Furunculose in Ekzem täglich vor Augen haben. Denn die Lieblingsplätze der Furunkel, z. B. Afterspalte und Nacken sind ja auch Lieblingsplätze des Ekzems; wir hätten also nicht einmal die Ausrede, dass an den betreffenden Hautstellen die Disposition zum Ekzem nicht vorhanden sei. Ein solcher regulärer Uebergang der Furunculose in Ekzem fehlt aber gänzlich.

Und endlich ist noch Folgendes wohl zu bedenken. Die Furunculose steht ätiologisch in einem engen Connex mit einer Reihe von noch gefährlicheren Infectionskrankheiten: Hautabscess, Phlegmone, Carbunkel, Sepsis und Pyämie. Wäre die Furunculose mit ihrer ominösen Verwandt-

schaft ätiologisch auch mit dem Ekzem einheitlich verbunden, so wäre nicht abzusehen, weshalb der Ausgang in dieselben schlimmen Krankheiten beim Ekzem nicht etwa ebenso oft vorkäme wie beim Furunkel; ja öfter eigentlich, da beim Ekzem, welches an hundert Stellen Hautläsionen durch Kratzen aufweist, wenn der Infectionsträger der Furunculose dabei wirklich allgegenwärtig wäre, viel öfter Gelegenheiten zu Blutvergiftungen mit demselben vorkommen sollten als bei dem nicht juckenden und wegen der Schmerzen vom kratzenden Nagel stets verschonten Furunkel. Die ungeheure Seltenheit einer septischen Affection im jahrelangen Verlaufe des Ekzems spricht daher sehr entschieden und überzeugend gegen eine ätiologische Verwandtschaft der Ekzeme mit Sepsis und daher auch mit der Furunculose.

Diese allgemein bekannten Thatsachen brauchten uns gar nicht ernstlich zu beschäftigen, wenn nicht die neueren Untersuchungen von Scholtz und Raab, Kreibich und Veillon die gemeinen Eitercoccen als Infectionsträger des Ekzems oder als treue Begleiter desselben proclamiert hätten. Wäre diese Ansicht richtig, so würde in der That die Furunculose nur ein versetztes, „nach innen geschlagenes oder getriebenes“ Ekzem darstellen, und umgekehrt das Ekzem eine nach aussen getretene Furunculose, und wir müssten uns dann eigentlich wundern, dass man ein Jahrhundert lang den Furunkel und das Ekzem in zwei verschiedenen Capiteln der Dermatologie abgehandelt hat. Wir müssten uns aber noch mehr wundern, dass der erste mit Furunkelcoccen experimentierende Dermatologe, Bockhart, mit diesen wohl Impetigines, Folliculitiden und Furunkel erzeugte, uns aber nichts von Ekzemen berichtet, die im Verlaufe seiner Versuche spontan hier und da aufgetreten seien.

Nach dem Gesagten wird der Kliniker den Zusammenhang zwischen Ekzem und Furunculose immer nur etwa so auffassen können wie zwischen Influenza und Pneumonie oder zwischen Pneumonie und Tuberculose. Es handelt sich um eine relativ häufige Complication und um eine häufige Nachkrankheit. Da jedes Ekzem unendlich viele Kratzwunden setzt, so müssen wir uns eigentlich umgekehrt wundern, dass nicht jede ekzematöse Haut im langen Verlaufe des Ekzems von Eitercoccen invadiert und furunculös wird. Da es nur in einem Theile der Fälle geschieht und mit Vorliebe gegen Ende des Ekzems, so werden wir unter dem Eindrucke sonstiger bacteriologischer Erfahrungen sogar dahin geführt, eine Art Ausschliessung zwischen der Thätigkeit von Ekzemcoccen einerseits und Eitercoccen andererseits anzunehmen, derart, dass das Terrain für letztere erst günstig wird, wenn es für erstere aufgehört hat günstig zu sein. Gibt es doch geradezu Medicamente wie den Theer, welche die Haut gegen Ekzem und für Furunculose disponieren.

Um diese ganze Serie schwerwiegender klinischer Gründe gegen eine Identificierung der Infectionsträger des Ekzems mit denjenigen der Furunculose über den Haufen zu werfen, dazu genügt wahrlich nicht das negative Resultat einiger Bacteriologen, dass sie nicht imstande seien, Ekzemcoccen von Eitercoccen zu unterscheiden. Es genügt besonders nicht denjenigen Klinikern, die Zeuge waren, dass ähnliche Gründe wie jetzt gegen die Specificität der Ekzemcoccen einst gegen die des Milzbrandbacillus und des Cholerabacillus erhoben und dass diese vorschnellen Identificierungsversuche erst durch eine neue ad hoc geschaffene geniale Technik von R. Koch definitiv beseitigt wurden.[1]) Es ist sehr zu hoffen, dass diese Arbeiten, nach denen beim Ekzem dieselben Coccen wie bei den Eiterungen der Haut die Hauptrolle spielen, wiederum als Reaction einen neuen Aufschwung der Bacteriotechnik zur Folge haben werden, welcher dann hauptsächlich dem Ekzem neben anderen Coccenkrankheiten zugute kommt.

Haben wir gegen die Furunculose, wenn sie etwas anderes sein soll, als das, als was sie bisher stets angesehen wurde: „eine häufige postekzematöse Complication“,[2]) die höchste Dosis unserer Skepsis als Kliniker in Anwendung zu bringen, so sprechen andererseits klinische Gründe für einen ätiologischen Connex gewisser Ekzeme mit bestimmten Arten oberflächlicher Impetigines, wie wir das beispielsweise im Capitel: Eczema pilare gesehen haben. Hier besteht denn auch ein örtlicher und zeitlicher Zusammenhang, sodass zu jeder Zeit und überall einem bestimmten Ekzembezirk eine Haarbalgimpetigo oder eine Gruppe solcher entspricht. Ebenso spielen oberflächliche Folliculitiden mit oder ohne Haarbalgimpetigines beim Ekzem eine bisher noch nicht genügend gewürdigte bedeutende Rolle. Persönliche Erfahrungen machen es mir wahrscheinlich, dass man in gewissen uncharakteristischen, aber häufigen, ganz oberflächlichen Haarbalgentzündungen bei weiterem Studium einen wichtigen Anfangstypus des Ekzems — wie im Impfbläschen des Ekzems — erkennen wird.

Die Behandlung der postekzematösen Furunculose, soweit sie dem Dermatologen zufällt, kann glücklicherweise eine prophylaktische sein. Wir müssen bei der Behandlung des Ekzems, wenn sich dasselbe der Heilung nähert, diejenigen Medicamente vermeiden, welche das Terrain für Furunculose disponieren, wie Theer, Chrysarobin, Pyrogallol, und denjenigen den Vorzug geben, welche nebenbei Heilmittel des Furunkels sind, wie dem Schwefel, Ichthyol, Quecksilber. Wo erstere durchaus bis zuletzt nöthig sind, ist es rathsam, die letzteren wenigstens als Zusatz zu ge-

[1]) Hutchinson hält noch heute, auf die „Aehnlichkeit“ gestützt, Leprabacillen und Tuberculosebacillen für identisch.

[2]) s. Unna, Die postekzematöse Furunculose. Monatshefte f. prakt. Derm. 1888, p. 147.

brauchen, wie er beispielsweise in den componierten Salben der Reducentia vorliegt. Die entstehenden Furunkel behandelt man am besten frühzeitig durch Rasieren der betreffenden Hautstellen und Application des Quecksilber-Carbol- oder Quecksilber-Ichthyol-Pflastermulls. Ist hierunter nicht sofort eine Besserung des Furunkels zu bemerken, so zögere man nicht, dieselben einzeln mit dem Mikrobrenner anzustechen, wodurch sie sofort und radical auszuheilen sind. Wo Quecksilber ausnahmsweise von der Haut schlecht vertragen wird, passen als Succedanea: Ichthyolpflastermull, Zinkschwefelpaste mit 10—20 % Ichthyol unter impermeablem Verbande, Alkoholdunstverband, Einschäumen mit Ichthyolsalbenseife und darüber Alkoholdunstverband. Alle Pflaster- und Salbenapplicationen wirken viel schneller, wenn darüber ein heisser (mit Borsäure versetzter) Breiumschlag appliciert wird. Dieselben Mittel wirken alle auch gut gegen oberflächliche Impetigines der dicken Haare, nur schneller.

Schliesslich haben wir noch einige Affectionen kurz zu besprechen, welche im Gegensatze zur Furunculose sich während ihres Verlaufes mit Ekzem complicieren, und zwar so, dass sie dadurch einen eigenen, modificierten Charakter erhalten. Es besteht in diesem Falle also eine Art von Symbiose; es handelt sich um parekzematöse Krankheiten. Es liegt in diesen Fällen fast immer eine Complication mit dem ohnehin schon so vielgestaltigen seborrhoischen Ekzem und ein noch wenig studiertes, in Zukunft aussichtsreiches Gebiet der Forschung vor.

Als eine locale Affection dieser Art nenne ich zunächst die bekannte Folliculitis varioliformis[1]) der Stirnhaargrenze. Dieselbe ist in den meisten Fällen mit einem seborrhoischen Ekzem des Kopfes, mit einer pityriatischen oder psoriatischen Form desselben oder einer Alopecia seborrhoica incipiens vergesellschaftet. Aber es ist nicht nur dieser Boden, auf dem die Folliculitis varioliformis speciell gerne sich niederlässt, sondern jeder einzelne befallene Follikel trägt in der fettdurchtränkten Schuppe, welche auch die Organismen des seborrhoischen Ekzems beherbergt, das Kennzeichen einer Betheiligung am Processe des letzteren.[1])

Das bekannteste Beispiel von Symbiose des Ekzems mit einer an der Haut sich manifestierenden Allgemeininfection ist die der secundären und tertiären Syphilis, besonders der ersteren.[2]) Den einfachen Syphiliden wird durch das Hinzutreten des seborrhoischen Ekzems eine Reihe von Symptomen aufgedrückt, welche man früher als den Syphiliden selbst zukommend zu betrachten gewohnt war, so: fettige Schuppen und Borken, eine ausnahmsweise frisch gelbrothe Farbe, Serpiginosität und

---

[1]) s. Unna, Histopathologie der Haut, p. 361.

[2]) s. Unna, Syphilis und Eczema seborrhoicum. Monatshefte f. prakt. Derm. 1888, Nr. 21, Bd. 7.

Ringbildung mit Auftreten einer gelben Farbe im Centrum, Anwesenheit von Hitzegefühl, Jucken, Nässen und Fissuren, eine Anhäufung an der Haarstirngrenze, den Nasolabialfurchen, dem behaarten Kopfe, Achselhöhlen, Genitalien und überhaupt den Contactstellen und endlich eine aussergewöhnliche Hartnäckigkeit gegenüber der gewöhnlichen Allgemeinbehandlung, während das so complicierte Syphilid sich bei einer antiseborrhoischen Localbehandlung (Zinkschwefelpaste, Schwefelbäder) sofort bessert und bei einer combinierten antiluetischen allgemein- und antiseborrhoischen Localbehandlung definitiv ausheilt. Erst die häufige Coexistenz und Symbiose der Syphiliden mit dem Processe des seborrhoischen Ekzems auf der Haut hat den Schlüssel zum Verständnis der guten Wirkung von Schwefelbädern während der Schmiercur auf viele hartnäckige Syphilisformen gegeben.

Eine ähnliche, aber seltenere Complication des Ekzems mit dem Lupus des Gesichtes ist erwähnenswert, da hierüber alle Lehrbücher schweigen. Besonders wo der Lupus die ganze Mittelpartie des Gesichtes ergriffen hat, treten von Zeit zu Zeit Verschlimmerungen des Krankheitsbildes auf, die gar nichts mit einer solchen des Lupus selbst zu thun haben, sondern mit der Ansiedlung eines feuchten oder fettigen crustösen Ekzems auf dem Boden des Lupus. Die Kranken klagen dann über Hitze und Jucken, das ganze Gesicht schwillt an, wird röther als gewöhnlich und nässt an einzelnen Stellen. Starke Lupusmittel, zu dieser Zeit angewandt, verschlimmern nur den Zustand, der durch Application einer Zinkschwefelpaste rasch zu beseitigen ist. Es ist wichtig, diese Complication des Lupus mit Ekzem zu kennen, weil sie der rascheren Verbreitung des ersteren Vorschub leistet.

Literaturverzeichnis.

1798. Robert Willan. *Description and treatment of cutaneous diseases.* London.

1813. Thomas Bateman. *A practical Synopsis of cutaneous diseases according to the arrangement of Dr. Willan, exhibiting a concise view of the diagnostic, symptoms and the method of treatment.* London. Deutsche Uebersetzung von E. Blasius. Leipzig 1841.

1817. Thomas Bateman. *Delineations of cutaneous diseases.* London.

1824. Samuel Plumbe. *A practical treatise on diseases of the skin.* London.

1826. Rayer. *Traité théorique et pratique des maladies de la peau.* Paris.

1828. Alphée Cazenave et H. E. Schedel. *Abrégé pratique des maladies de la peau* (d'après les leçons cliniques de Biett). Paris.

1834. C. E. Gibert. *Manuel des maladies spéciales de la peau.*

1836. Jonathan Green. *A practical compendium of the diseases of the skin.* London.

1840. Fuchs. *Die krankhaften Veränderungen der Haut und ihrer Anhänge in nosologischer und therapeutischer Beziehung.* Göttingen.

1841. E. Blasius. Deutsche *Uebersetzung* von Thomas Bateman, *A practical Synopsis of cutaneous diseases* etc.

1844. Hebra. *Krätze.*

1857. Alphonse Devergie. *Traité pratique des maladies de la peau.* 2. Aufl. Paris.

1860. E. Bazin. *Leçons théoriques et cliniques sur les affections cutanées de nature arthritique et dartreuse.* Paris.

— Ferdinand Hebra. *Acute Exantheme und Hautkrankheiten.* Erlangen. (Bd. III von Virchows Handbuch der spec. Pathologie.)

1862. E. Bazin. *Leçons théoriques et cliniques sur les affections parasitaires.* Paris.

— E. Bazin. *Leçons théoriques et cliniques sur les affections artificielles* etc. Paris.

1863. M'Call Anderson. *A practical treatise upon Ekzema.* London.

1867. Pincus. Das zweite Stadium der Alopecia pityrodes. Virchows Archiv, p. 322.

— Erasmus Wilson. *On diseases of the skin. A System of cutaneous medicine.* London.

1870. Erasmus Wilson. *Lectures on ekzema and ekzematous affections.* London.

1872. F. Hebra und M. Kaposi. *Lehrbuch der Hautkrankheiten.* Erlangen.

1873. Tilbury Fox. *Skin diseases.* London.

1874. M'Call Anderson. *A practical treatise upon Ekzema.* London.

— Malassez. Note sur l'anatomie pathologique de l'alopécie pityriasique. Archives de physiologie norm. et path., p. 464—465.

1875. Radouan. Études théoriques et pratiques sur l'eczéma. Thèse de Paris.

1876. Piffard. *Diseases of the skin.* New-York.

1877—78. Aubert. Des modifications subies par la sécrétion de la sueur dans les maladies de la peau. Annales de Dermat., p. 358.

1879. Van Harlingen. Pityriasis capitis. Transact. of the Americ. Dermat. Assoc., p. 58, 79, 102.

1881. Bulkley. *Eczema and its management.* New-York.
— Gaucher. Note sur l'anatomie pathologique de l'eczéma. Annales de Derm., p. 264.
1882. H. Leloir et P. Merklen. Syncope locale des extrémités; Eczéma de la paume des mains et des doigts. Annales de Derm., p. 351.
1883. Louis A. Duhring. *Traité pratique des maladies de la peau, traduit par Barthélémy et Colson.* Paris.
— Schwimmer. *Die neuropathischen Dermatosen.* Wien.
1884. Unna. Das Ekzem im Kindesalter. Sep.-Abdr. Deutsche Medicinalzeitung.
1885. Kroell. Zur Actiologie des Ekzems. Berliner klin. Wochenschr., p. 645.
— Thibierge. Des rélations des dermatoses avec les affections des reins et l'albuminurie. Annales de Derm., p. 424.
1886. Boeck. Parasiten bei Pityriasis capitis. Verhandl. der ärztlichen Gesellsch. zu Christiania.
— Alf. Hardy. *Traité pratique et deseription des maladies de la peau.* Paris.
— Payne. Pityriasis capitis. Brit. med. Journal, 13. Nov.
— Unna. Ichthyol und Resorcin. Dermatologische Studien, 2. Heft. Hamburg.
1887. Unna. Was wissen wir von der Seborrhoe? Monatsh. f. prakt. Derm., Nr. 15.
— Unna. Das seborrhoische Ekzem. Monatsh. f. prakt. Derm., Nr. 18.
— Unna. Seborrhoeal Ekzema. Journ. of cutan. and gen.-ur. diseases.
— Deligny. L'eczéma des ongles. Union médicale, p. 817.
1888. H. G. Brooke. On a form of socalled Seborrhoea. Medical Chronicle, p. 485.
— Ed. Jerusalem. Des Dermites et de l'éléphantiasis consécutifs aux ulcérations et à l'eczéma des membres variqueux. Thèse de Paris.
— Unna. Syphilis und Eczema seborrhoicum. Monatsh. f. prakt. Derm., p. 1067.
1889. L. Brocq. Accidents which may follow the suppression of a chronic eczematous eruption. Brit. Journal of Derm., p. 105.
— H. G. Brooke. The relations on the seborrhoic processes to some other affections of the skin. Brit. Journal of Derm., p. 247.
— E. Gaucher. Pathogénie et métastases de l'eczéma, particulièrement chez les enfants. I. Congrès intern. de Derm. Paris.
— J. Sabrazès. Eczéma primitif des ongles. Annales de la Policlinique de Bordeaux, p. 183.
— Unna. Histologie des seborrhoischen Ekzems. I. intern. Congress f. Derm., p. 749. Paris.
1890. Leloir. Anatomie pathologique de l'Eczéma. Annales de Derm., Juni.
— Leloir und Vidal. *Traité deseriptif des maladies de la peau.* (Atlas.) Paris.
— A. H. Levrier. Contribution à l'étude de l'eczéma. Thèse de Bordeaux.
— Unna. Natur und Behandlung des Ekzems. Berliner Klinik, Heft 27.
1891. Brocq. Étiologie de l'eczéma. Semaine médicale, Nr. 58.
— Brocq und Jacquet. Sur le lichen simplex chronique. Annales, p. 97 u. 193.
— Besnier und Doyon. *Uebersetzung von Kaposi: Lehrbuch der Pathologie und Therapie der Hautkrankheiten.* 2. Ausg.
— L. Duncan Bulkley. On the relation of eczema to disturbances of the nervous system. Med. News. Derm. Studien II, Heft 5, Hamburg, Leipzig.
— Bulkley. On the causes of eczema. New-York. Rekord, 4. April.
— Gamberini. Pityriasis capitis. Giornale italiano delle mal. ven. e della pelle.
— P. Mathieu. Psoriasis atypiques, leur interprétation, leur rapport avec l'eczéma, leur traitement. Thèse de Paris, 25. Juli.
— Hutchinson. Some suggestions of the nature and causation of Ekzema. Med. News, 1. August.

1891. Neisser. Die Pathologie des Ekzems. II. Congress der Deutschen Gesellsch. d. Derm.
1892. X. Arnozan. De la répartition des sécrétions grasses normales à la surface de la peau. Annales de Derm., Jänner.
— Cuthbert Barham. A Study of neurotic eczema in adults. New-York, Rekord, 9. Juli, und dasselbe 1893, Med. News, Philadelphia.
— Besnier. Prurigos diathésiques. Annales, p. 634.
— E. Kromayer. Was ist Ekzem? Halle.
— Neisser. Die Pathologie des Ekzems. Verhandl. der Deutschen derm. Gesellsch., p. 116.
— Unna. Künstliche Erzeugung des Ekzems und der Alopecia pityrodes. Monatsh. f. prakt. Derm., p. 413, 465.
1893. Ch. Audry. Des formes aiguës de la maladie de Unna (eczéma séborrhéique). Le midi médical, p. 109.
— Brocq. Méthode graphique en dermatologie. Annales de Derm.
— Elliot. Alopecia praematura. New-York med. Journal, 4. Februar.
— Elliot. A contribution to the histology of one phase of eczema seborrhoicum. Journal of cut. dis., p. 205.
— G. P. Gréciet. Contribution à l'étude de la sécrétion sébacée. Thèse de Bordeaux, Nr. 57.
— L. Philippson. Eczema seborrhoicum. Annales de Derm., p. 686, 708.
— Tommasoli. Sulle dermatite pruriginose multiforme. Giornale, p. 211.
— Unna. Chemotaxis und Entzündung. Berliner klin. Wochenschr., Nr. 20.
— Unna. Das seborrhoische Ekzem. Volkmanns Sammlung klin. Vorträge, Nr. 79.
1894. Ch. Audry. Sur la dermatose de Unna. Annales de Derm., p. 76.
— Breda. Das Ekzem und seine Natur. Arch. f. Derm., XXIX, 2, p. 179.
— Brocq. Du rôle pathogène du système nerveux dans la production de certains eczémas. Gaz. méd. de Paris, 21. Juillet.
— Combalat. Études sur les dermatoses professionelles. Thèse de Paris. Ref. in Annales de Derm., p. 1303.
— Doumer et Louart. Traitement de l'eczéma par l'effluviation. Arch. d'électr. méd. Bordeaux.
— Lassar. Das Ekzem der Chirurgen. Derm. Zeitschr., p. 24.
— Georg D. Holsten. Neurotisches (reflectorisches) Ekzem. Monatsh. f. prakt. Derm., XVIII, I.
— Marfan. Les eczémas des nourrissons. Semaine médicale, Nr. 18, p. 638.
— L. Perrier et Aslanian. Bactériologie de la lèvre supérieure et des cavités nasinaires à l'état physiologique et dans l'eczéma pilaire. Marseille médical.
— Neisser. Ein Fall von sog. Eczema folliculare. IV. Congress der Deutschen derm. Gesellsch.
— Jadassohn. Eczema folliculare. Ebenda.
— A. Ravogli. Concerning the etiology of eczema. Medical News, p. 35, 13. jan.
— E. Schwimmer. Ueber die Natur des Ekzems. Wiener med. Wochenschr., Nr. 31, 28. Juli.
1895. Elliot und Merril. The relations of the seborrhoic process to some other affections of the skin. New-York. Med. Journal, 26. October.
— Barthélémy. Un cas d'eczéma séborrhéique psoriasiforme en large placard hémisphérique universale. Bull. de la Soc. franç. de Derm., p. 441, December.
— Gaucher. *Leçons sur les maladies de la peau*, I, p. 216.
— Galezowski. De l'eczéma des paupières et de son traitement. Annal. de Derm., p. 300.

1895. Leredde et Perrier. Étude histologique sur le liquide des vésicules et des bulles. Soc. de Derm., 20, IV; Annales de Derm., p. 369.
— Touton. Ueber Neurodermitis chronica circumscripta (Brocq). Lichen simplex circumscriptus (Cazenave-Vidal). V. Congress der Deutschen derm. Gesellsch.
1896. Besnier. Sur la question du prurigo. Londoner Congress, p. 12.
— Breda. Natur des Ekzems. A. a., Bd. 29, p. 179.
— Brocq. Urticaire, Prurigo simplex et Prurigo de Hebra. Rev. gén. de Clinique et de Thérapeutique, 10. Juli.
— Frickenhaus. Histologische Untersuchungen über die Wirkung der Carbolätzung auf die gesunde Haut. Monatsh. f. prakt. Derm., Bd. 22, p. 277, 338.
— M. Hodara. Histologische Untersuchungen über die Einwirkung der Salicylsäure auf die gesunde Haut. Monatsh. f. prakt. Derm., Bd. 23, Nr. 3.
— Mac Lennan. Picric or carbazotic acid as a therapeutic agent especially in the treatment of certain inflammatory skin affections. Brit. med. Journal, 26. December.
— L. Perrier. Contagiosität des seborrhoischen Ekzems. III. internat. Congress London.
— Schujenioff. Ueber die Veränderungen der Haut und der Schleimhäute nach Aetzungen mit Trichloressigsäure, rauchender Salpetersäure und Höllenstein. Zieglers Beitr. zur allg. pathol. Anatomie, XXI.
— L. Török. Ueber die Bedeutung der ekzematösen Hautläsionen und über die allgemeinen Reactionen der Haut. Pester med.-chir. Presse, p. 946.
1896—97. Larat et Gautier. Traitement de l'eczéma par l'électricité. Revue intern. d'électricité.
1897. Ernest Besnier. *Traitement de l'Eczéma et du Psoriasis* (Traité de la thérapeutique appliquée publié sous la direction d'Albert Robin). Paris.
— L. Brocq. Les eczémas séborrhéiques et les séborrhéides. La presse médicale, p. 101.
— R. Aubert. Traitement de l'eczéma par l'acide picrique. Thèse de Paris.
— Brousse. Note sur le traitement de l'eczéma par l'acide picrique. Nouveau Montpellier méd.
— Gaucher. Traitement de l'eczéma par l'acide picrique. Bulletin de la Soc. méd. des hôp., p. 736.
— Leredde. Étiologie et pathogénie de l'eczéma. Presse médicale, Nr. 37, 8. Mai.
— Leredde. Traitement externe de l'eczéma. Soc. de Derm., Juni.
— Spiegler. Histologische Studien über das Eczema marginatum. Arch. f. Derm., p. 269.
1898. Antonelli. Traitement de l'eczéma des paupières chez les enfants. La médecine infantile, März.
— A. Boularan. Étude historique et critique de l'impétigo au point de vue bactériologique. Thèse de Paris, 10.104.
— Brocq. Traitement du sykosis de la lèvre supérieure. Presse médicale, p. 94.
— L. Duncan Bulkley. Neurotic eczema. Journal of the American Med. Assoc., 16. April.
— Colombini. Premières recherches sur la toxicité urinaire dans quelques dermatoses. Instit. derm. sif. d. R. Unione di Siena.
— Gaucher. Leçons sur l'eczéma. Journal de méd. interne, p. 274.
— S. Kulisch. Sind die durch Cantharidin und Crotonöl hervorgerufenen Entzündungen Ekzeme? Monatsh. f. prakt. Derm., Bd. 25, Nr. 2.
— Leredde. *L'eczéma, maladie parasitaire.* Paris.

1898. L. Merk. Grundzüge einer allgemeinen Aetiologie der Hautkrankheiten. Monatsh. f. prakt. Derm., Nr. 9.
— M. Morris. What are we to understand by Eczema. Journal of cutan. dis., p 477.
— J. Piri und B. Boselliui. Ueber das Eczema rubrum universale. Monatsh. f. prakt. Derm., p. 77.
— Alex. Renault. Eczéma généralisé consécutif à la résection de varices du membre inférieur. Annales de Derm., p. 459.
— Sabouraud. Pathogénie et traitement de l'impétigo. Arch. de méd. infant., p. 22.
— Török. L'eczéma est-il une maladie parasitaire? Annales de Derm., Bd. 8, Nr. 12.
— Unna. Sykosis subnasalis und Ausschnupfen. Monatsh. f. prakt. Derm., Bd. 26, p. 898.
— Unna. Handekzem nach Waschen der Hände. Monatsh. f. prakt. Derm., p. 547.
— Unna. *Histologischer Atlas zur Pathologie der Haut, Heft II. Ekzem.* Hamburg, L. Voss.
1899. Augagneur et Jean Lépine. Sur la perméabilité rénale dans les affections cutanées. Gaz. méd. de méd. et de la chir.
— Ch. Audry. Le soidisant eczéma séborrhéique. Annales de Derm., p. 114, 127.
— P. Bonteignie. Traitement de l'eczéma par les enveloppements humides permanents. Thèse de Paris.
— Bosvieux. Nature parasitaire de l'eczéma. Paris, Rousset.
— Brocq und Bernard. Nouvelles recherches sur les lésions intertrigineuses de la peau. Annales.
— Colombini. Premières recherches sur la toxicité urinaire dans quelques dermatoses. Presse méd., 25. Jan.
— Marié Davy. Contribution à l'étude bactériologique de l'impétigo chez les enfants. Arch. de méd. des enfants, p. 257.
— W. Dubreuilh. De l'eczéma hyperkératosique interdigital. Annales de Derm, p. 1033.
— E. Heuss. Ueber chron. Primuladermatitiden. Monatsh. f. prakt. Derm., 239, 1.
— Menahem Hodara. Contribution à l'histologie de l'eczéma de la jambe et des dermites variqueuses eczématiformes. Journal des mal. cut. et syph., Mai.
— Huber. Perifolliculitis suppurativa et framboësiforme. Vegetationen im Anschlusse an Ekzem. Arch. f. Derm., p. 57.
— F. Ingeat. De l'emploi du nitrate d'argent dans le traitement de l'eczéma suintant. Thèse de Paris.
— L. Jacquet et Reguard. Eczéma des nourrissons. La médecine moderne, p. 163.
— Leredde. L'eczéma parasitaire. L'œuvre méd. chir. Annales de Derm., X, Nr. 5, März.
— Leredde. Le traitement de l'eczéma. Presse médicale, März.
— Leredde. L'origine parasitaire de l'eczéma. Annales do Derm., p. 30.
— Leredde. Pathologie générale des dermatoses toxiques. Presse méd., p. 187.
— Leredde. Le rôle du système nerveux dans les dermatoses. Arch. gén. de méd.
— Leredde. L'origine parasitaire de l'eczéma. Annales.
— Török. L'origine parasitaire de l'eczéma. Annales de Derm.
— Ed. Mackey. Two cases of chronic eczema, treated by Röntgen-rays. Brit. Journal of Derm., April.
— Leslie Roberts. A contribution to the study of eczema. Brit. Journal of Derm.
— Robin et Leredde. Dermatoses d'origine gastrique. Acad. de Méd., 18. Juli.

1899. Robin et Leredde. Rapports entre les dermatoses et les affections de l'estomac. Bull. de l'Acad. de méd., 19. Juli.
— Sabouraud. L'acne nécrotique. Annales.
— Sabouraud. Essai critique sur l'étiologie de l'eczéma. Annales de Derm., T. X, p. 305, Nr. 4, p. 320.
— R. Sabouraud. La défense de la peau contre les microbes. Annales de Derm., T. X, Nr. 8—9, p. 729.
— L. Török. Die Seborrhoea corporis (Duhring) und ihr Verhältnis zur Psoriasis vulgaris und zum Ekzem. Arch. f. Derm., p. 69, 203.
— E. Vollmer. Ekzembehandlung und der elektrische Strom. Therap. Monatschr., p. 549.
— V. Zarubin. Die neuesten Thatsachen betreffend den Einfluss der X-Strahlen auf die gesunde und kranke Haut. Monatsh. f. prakt. Derm., p. 389.
1899—1900. Bulkley. Imperfect or deficient urinary excretion as observed in connection with certain diseases of the skin. Transact. of the Americ. Derm. Association.
1900. William Anderson. On Seborrhoea and its results. The British Journal of Derm., p. 276.
— Georg Bonne. Das seborrhoische Ekzem als Constitutionsbasis etc. München.
— Em. Bonnet. Contribution à l'étude des Psoriasis anomales. Thèse de Paris.
— Brocq. La question des eczémas. Annales de Derm.
— Brocq. De l'influence des associations pathologiques sur la nummularisation de l'eczéma. Annales de Derm., p. 1041.
— L. Brocq et A. Veillon. Résumé du rapport sur l'origine parasitaire des eczémas. Annales de Derm., August.
— James Galloway. Aetiologie des Ekzems. IV. internat. Congress f. Derm. Paris.
— James Galloway und J. W. H. Eyre. A study of certain staphylococci producing white cultures found in eczema. The British Journal of Derm., Sept.
— Paul Gastou. L'eczéma existe-t-il? Les infections microbiennes et les réactions fonctionelles des téguments dans l'étiologie de l'eczème et la pathologie de l'eczéma. La France médicale, 10. Juli.
— Hallopeau et Leredde. *Traité pratique de Dermatologie.* Paris.
— Julius Heller. *Die Krankheiten der Nägel.* Berlin.
— Jadassohn und Frédéric. Aetiologie des Ekzems. IV. internat. Congress f. Derm. Paris.
— A. Joulie. Rôle pathogénique des modifications de l'acidité urinaire. Bull. gén. de Thér., März.
— Kreibich (aus Kaposis Klinik). Recherches bactériologiques sur la nature des eczèmes. Annales de Derm., p. 569.
— E. Kromayer. Kritische Bemerkungen über den parasitären Ursprung des Hautekzems. Arch. f. Derm., p. 85.
— M. Lermoyez. Traitement de l'eczéma de l'oreille. Presse médicale, Januar.
— Morgan-Dockrell. Aetiologie des Ekzems. IV. internat. Congress f. Derm. Paris.
— L. Perrier. L'eczéma séborrhéique de Unna. Gaz. des Hôpitaux, p. 1703.
— Rille. Ueber die Behandlung des Ekzems im Kindesalter. Jahrbuch f. Kinderheilkunde.
— Sabouraud. *Pratique Dermatologique.* Article: *Dermatophytes.*
— R. Sabouraud. Aetiologie des Ekzems. IV. internat. Congress f. Derm. Paris.
— Sabouraud. Étude clinique et bactériologique de l'impétigo. Annales, p. 320, Mai.

1900. J. Schütz. Klinisches über Acne und den seborrhoischen Zustand. Arch. f. Derm., p. 323.
— Scholtz und Raab. Recherches sur la nature parasitaire de l'eczéma et de l'impétigo contagiosa. Annales, p. 409.
— Tommasoli. De l'origine alloxurique de l'eczéma. Annales de Derm., Juli.
— L. Török und A. Roth. Bacteriologische Untersuchungen über das vesiculöse und nässende Ekzem. Pester med.-chir. Presse.
— Unna. Versuch einer botanischen Classification der beim Ekzem gefundenen Coccenarten nebst Bemerkungen über ein natürliches System der Coccen überhaupt. Monatsh. f. prakt. Derm., p. 1 u. p. 66.
— Unna. Ueber die ätiologische Bedeutung der beim Ekzem gefundenen Coccen. Monatsh. f. prakt. Derm., p. 213.
— Unna. Die parasitäre Natur des Ekzems. Deutsche Medicinal-Zeitung, Nr. 69.
— A. Veillon. Recherches bactériologiques sur l'eczéma. Annales de Derm., p. 683.
1901. Unna. Die Diagnose und Behandlung der Hautkrankheiten durch den praktischen Arzt. Die deutsche Klinik am Eingange des 20. Jahrhunderts. Berlin-Wien.

Sachregister.

A.

Achor 12, 21.
Achore muqueux s. Achor.
Acne 42, 48, 49, 121, 154, 200—201.
Acute Exantheme 46, 59, 86—87, 89.
Acutes Impfbläschen des Ekzems 44, **102—104**, 106—107, 187, 213.
Akanthophile Haut 63, 64, 188, 190, 212.
Akanthose **30**, **41—42**, **55**, **58**, **62**, **64**, **65**, **71—72**, **76**, **94**, 108, **112—114**, 119, **120—125**, **127**, **130—134**, 145, **148**, **153—154**, **166**, **174**, 180, **181**, **187—188**, **190**, **192**, 193, **202**, **206**, **209**, **210**.
Alimentäre Theorie s. Arthritismus.
Alkalien 59, 69, 70, 94, 183.
Alkohol 65, 76, 78, 115, 156, 205, 217.
Alkoholisch-ätherische Mittel 65, 73, 176.
Alopecia seborrhoica 60, 79, 88, 165—166, 178, 182, 194, 201, **202—205**, 217.
Analekzeme **76**, **79**, **125—126**, **135**, 144, 147, 164, 169, 176, 185, 194, 214.
Antiparasitäre Mittel 65, **76—78**.
Arthritis s. Arthritismus.
Arthritismus 15, 19, 45, 47—49, 54, 169.
Artificialistische Theorie Hebras 49, 54, 81.
Artificielle Dermatitiden 17—20, 22, 26—29, 34, 35, 38, 50, 63, 91—93, 140, 143, 173.
Atmosphärische Traumen 44, 63, 93, **140**.
Augenlidekzeme 12, 155—157, 162, 164, 166, 177—178, 185, 201.
Augenwinkel 185.
Autoinoculabilität des Ekzems 51, 54, 59, 91, 106, 142.
Autotoxische Theorie s. Arthritismus.

B.

Bacterielle Flora **42—44**, **53—58**, 76, 91, 93, 96—97, 100, 101, 104, 106, 110, 111, **118**, **123**, 156 157, **174**, 177—178, 180, 182, 187, 192, **196—197**, 210, 215—216.
Bad 77—78.
Bäder 75, 94, 108, 131, 161, 193, 207, 212—213, 218.
Balanitis 147.
Balsame 72, 75, 91.
Bandagen, Druck von 126.
Behaarte Regionen 154—157, 163.
Benzoësäure 66, 78, 183, 184.
Berührungsempfindlichkeit 124, 130, 145, 157.
Bläschensymptom 19, 28.
Borsalbe 78, 147.

C.

Cantharidin 205.
Carcinome 84, 113, 179.
Caseïnsalbe s. Unguentum Caseïni.
Cheiropompholyx Hutchinson 22, 86, 95, 98.
Chemotaxis 32, 42.
Chromsäure 70, 90, 97, 148.
Chronicität des Ekzems 10, 11, 12, 15, 16, 19, 21, 28, **31—32**, 44, **140**.
Chrysarobin 71, 72, 95, 100, 114, 115, 120, 126, 127, 129, 142, 147, 148, 159, 160, 161, 205, 216.
Chrysarobindermatitis 95, 142.
Chrysophansäure 71.
Chrystallina 98.
Circinaria (Payne) 170, 172, 194.
Coccenkrankheiten 155.
Coldcream 74, 91, 125.
Collodium 68, 78, 94, 159.
Conjunctiva 155, 177—178.
Constitutionsanomalien der Haut 63—64, 173.
Corona seborrhoica 164, 178, 192.
Crotontheorie des Ekzems 15, 16, 19, 24, 36, 45, 80, 81, 142.
Crusta lactea s. Milchschorf.
Crusta sebacea **177—179**, 203.
Cur, grosse 193, 205.

D.

Dentitionsekzeme 60, 117—118.
Dermatitis exfoliativa s. Pityriasis rubra.
Dermatitis herpetiformis s. Hydroa.

Dermitis superior 39, 125, 127, 131, 180, 209.
Diathèse dartreuse ou herpétique s. Herpotismus.
Diclimactericus eccematis albus flavens 56, 101, 111, 156, 174, 187, 192.
Duhrings Krankheit s. Hydroa.
Dunstverband **65**, **68**, **76**, 115, 156, 183, 217.
Durchfeuchtung der Oberhaut 64, 65, 68.
Dysidrosis Tilbury Fox s. Cheiropompholyx Hutchinson.

E.

Eczéma aenéique (Bazin) 171, 194, 196.
Eczema callosum 22, 26, 31, 34, 36, 65, 66, 69—71, 75, 79, 82, 84, 94, 100, 101, 109, 120—122, **131—138**, 149, 153, 160, 165, 187, 193, 208.
— crustosum 15, 26, 28, 31, 80—82, 101, **105—108**, 114, 117, 119, 127, 130, 135, 136—137, 141, 147, 151, 153, 155, 159, 165, 166, 177, 178, 183.
— erysipelatoides 74, 116, **138—144**, 181, 183.
— erythemato-squamosum 29, 65, 66, 85, **99—100**, 104, 107, 109, 125, 132, 138, 141, 153, 155—157, 181, 185, 208.
— herpetoides 79, 101, **116—120**, 139, 141, 150, 151, 153, 159, 162, 165, 187.
— impetiginodes **3**, 5, 6, 9, 12, 23.
— impetiginosum 8, 15, 17.
— intertriginosum 26, 34, 97, 109, 115, 130, **144—148**, 165, 178.
Eczema madidans 10, 13, 15, 25, 26, 28, (34), 37, 42, 47, 53, (64), 80—82, (96), 101, 107, **109—116**, (120), 124—125, 127, **139**, 141, (146), 147, 150, 153, 159, 165—167, 177—178, 184, 185, 187, 190, 192, 203, 206, 211.
Eczema marginatum 126—128.
— nervosum s. Eczema herpetoides.
— palmare 65, 66, 68, 69, 70, 79, 83, 101, 109, 132—133, 146, **148—154**, 165.
— papulo-squamosum 85, **208—209**
— papulo-vesiculosum 55, 66, **100—102**, 104, 106, 107, 116, 119, 125, 127, 130, 141, 153, 162, 178, 187, 189.
— pilare 79, **154—157**, 162, 165, 216.
— plantare 65, 109, 130, 132—133, **148—154**, 163.
— pruriginosum 31, 36, 42, 65, 69, 70, 75, 76, 84, 109, 119, **207—213**.
— rimosum 149.
— rubrum 3, 4, 6, 8, 9, 12, 13, 15, 20, 23, 25, 28, 109, **129—130**.
— seborrhoicorum 169—170.
— seborrhoicum 21, 22, 31, 34, 36, 58—61, 64, 65, 73, 76, 84, 96, 100, 113, 119, 131, 137, 141, 143, 146, 150, 154, 156, 158, **161—207**, 209, 212.
— — erythemato-pityrodes 26, 34, 35, 56, 79, 100, 109, 132, 138, 141, 147, 155, 158, 166, 174, 175, 183, **185—186**, 188, 191, 194, 200, 203, 205, 217.
Eczema seborrhoicum exfoliativum malignum 176, 186, **205—207**.
— — magnareatum, flavum et fulvum 176, **197—199**.
— — papulatum 181, 183, **187—190**, 194, 196.
— — — confluens 109, 147, **187—188**, **189—190**.
— — — guttatum 188—189.
— — papulo-vesiculosum multicolor 147, 155, 175, 176, **186—187**, 194.
— — petaloides et circumcisum 147, 164, 175, 176, 184, **193—197**, 198.
— — psoriatiforme 10, 26, 34, 36, 56, 64, 71, 72, 100, 109, 147, 153, 158, 160, 164, 168, 172, 174, 176, 178, 179, 182, 183, 185, 188, 189, 193, 194, 196, 203, 205, 217.
— — — annulare 176, 178, **191—192**.
— — — nummulare 191—192.
— sec 27.
— simplex s. Eczema solare.
— solare 3, 4, 6, 9, 12, 13, 23, 25, 26, 82, 92, 142.
— unguinm 157—161.
— verrueo-marginatum 126—130.
— — serpiginosum 128—129.
— verrueosum 26, 34, 36, 66, 70—72, 100, 109, **120—131**, 135—137, 146, 147, 153, 160, 165, 187, 188, 190, 205, 206, 210, 211.
Eczème fendillé (Devergio) 63, 150.
— vrai vulgaire 20.
Einfettung der Oberhaut 65, 67.

Eitercoccen 44, 106, 215—216.
Ekzemanfälle 173.
Ekzemarten 6, 84—85, 119, 161—213, 173.
Ekzematiker 54, 173.
Ekzematisation 21, 57, 171—172.
Ekzem, constitutionelles 9, 45.
Ekzemdisposition 45, 169.
Ekzemflecke 25, 29, 81, 99—100, 102, 104, 106, 130, 145, 165, 174, 185.
Ekzemgefahr 54, 88, 177.
Ekzemgeschichte s. Ekzemprocess.
Ekzemgewohnheiten 59.
Ekzemparasiten, Schlupfwinkel und Brutstätten der **52—54**, 59, 77, 85, 142, 162—163, 165, 166, 178, 197, 204, 209.
Ekzemprocess 166, 173, 207.
Elephantiastische Verdickung 112, 115.
Entfettung der Oberhaut 59—60, 65, **73—74**.
Entwässerung der Oberhaut 65.
Entzündungswidrige Mittel 65, **74—75**.
Epidemische Krätze 8.
Erbsenmehl s. Pasta pisi.
Erweichung der Oberhaut 36, 64, 68.
Erworbene Diathese 54.
Erysipel 139, 143.
Erythrodermie pityriasique en plaques disséminées 185.
État ponctué Devergie s. Status punctatus.

F.

Felderung der Oberhaut 133, 211.
Fettige Schuppen 36, 131, 166, 168, 191, 192, 204, 206.
Fingerekzeme 78, 151, 152.
Fingerspitzen 151, 152.
Firnisse **66**, 73, 77, 94, 159.
Fissuren s. Rhagaden.
Fleck, gelber 162, 165—168, 172, **175—177**, 184, 186, 188, 191, 194, 195—196, **198**, 212, 217.
Folliculitiden 33—34, 40, 78, 79, 121, 154, 213—217.
Folliculitis varioliformis 40, 217.
Follikel 33—34, 95, 101, 104, 154, 166, 187—188, 195, 196, 203—204, 213.
Follikelmündungen 33, 100—101, 104, 182, 187—188, 195, 196, 204, 209.
Forme sèche pure 20, 27.
Furunkel 33, 78, 79, 105, 156, **213—217**.
Fussgegend 194.
Fussknöchel 176.
Fussohle 96—97, 101, 132—133, **148—149**, **151—152**, 163, 168, 169, 191.

G.

Gefässerweiterung 201.
Gefässlähmung s. Vasoplegie.
Gehörgang 164, 201.
Gelanth 66—67, 69.
Gelanthcrême 67, 75, 78, 91, 95, 100, 147, 187.
Genitalekzeme 76, 115, 125, 126, 135—136, 137, 141, 146, 147, 163, 164, 169, 185, 192, 218.
Geruch nach Fettsäuren 131, 206.
Gesichtsekzeme 8, 73, 82, 135—136, 143, 178, 194.
Gewerbeschädigungen 51, 59, 63, 86, 91—92, 94, 95.
Glycerin 69, 183—184.
Gourme s. Milchschorf.
Grind s. Achor.
Grübchen der Nagelplatte 160—161.

H.

Halsbinde, militärische 62, 126.
Hämorrhoiden 79, 89, 90.
Handekzeme 78, 79, 101, 106, 132, 148—154, 164, 168, 169, 191, 194.
Hautdisposition s. Constitutionsanomalien der Haut.
Hautfalte, Verdickung der emporgehobenen 120, 123.
Hautfett, Mangel an 64.
Heat eruption 9.
Hebra'sche Salbe s. Unguentum Hebrae.
Heredität 54, 173.
Herpes 28, 33, 36, 40, 45, 117.
Herpetismus 15, 19, 45.
Hitze als Heilmittel 76, 91.
Hitzegefühl 29, 31, 145.
Höllenstein 70, 90, 97, 99, 115—116, 147, 148, 159.
Hornfarbe 198.
Hornfranse 180, 188.
Hydroa 21, 31, 33, 36, 118—119.
Hyperämie 60, 65, 181, 206.
Hyperhidrosis 21, **95—97**, 144, 168.
Hyperkeratose **29**, **31**, **36—37**, **50**, **62**, **65**, **68—69**, **71**, **75**, **76**, **94**, 108, 121—124, **132—135**, **138**, 154, 193, **204**, **208**, **211**.
Hypersteatidrosis 21, 170, 204.

I.

Ichthargan 77.
Ichthyol 68, 72, 75—80, 88, 90, 91, 95, 97, 98, 100, 102, 104, 108, 114,

115, 120, 126, 131, 144, 146, 147, 153, 156, 177, 187, 201, 205, 207, 210, 213, 216, 217.
Ichthyolalkohol 77.
Ichthyolsulfon 75, 125, 207.
Ichthyolvaselin 131.
Ichthyosis 11, 21, 39—40.
Immunität gegen die Ekzemparasiten 60.
Impermeabilien 66, 68—69, 78, (89), 90, 95, 108, (137), 152, 154, 159, 160, 205, 217.
Impetigines 3, 5, 9, 11, 17, 18, 22, 26, 28, 31, 33—34, 44, 79, 90, 99, 102, 106—107, 149, 155, 171, 213, **215—217**.
Impetigo circinata 34, 44, 90.
— vulgaris 22, 33—34, 44, 90, **106—107**.
Impfschädigungen 86, 88.
Infectiosität des Ekzems 51, 54, 59, 106, 200.
Infiltration 29, 120—121.
Innere Heilmittel 65, **79—80**, 90, 131, 161, 201—202, 210, 213.
Interdigitalfalten 116, 144, 148.
Intertrigo 59, 95, **97—98**, 115, 125, 144—145.
Invasionstypen 85, 99, 100, **102—104**, 142.
Jodtinctur 129, 148, 159.
Jucken 13, 21, 28, **29**, 31, **34—35**, 37, **43**, 49, **60**, 61, **64**, 65, **75—76**, **89**, **94**, **96**, 101, 110, 113, 118, 122, 124, **125**, 126, 128, **132**, **134**, 138, 141, 145, 149, 151, 167, 176, 179, 180, 185, 186, 206—207, **208—210**, **212**, 218.
Juckende Hautkrankheit 21, 50, 60, 89.
Juckstillendo Mittel 65, 75—76, 91.

K.

Kahlheit 166, 178, 182, 201, **202—205**, 211.
Kali 112, 116, 127, 129, 138, 159.
Keratohyalinschwund 39, 43.
Keratophile Haut 63, 64, 132, 137, 208, 212.
Kinderekzeme 8, 49, 91, 135—137, 146—147, 166, 177—178, 182, 208.
Kleiderreibung 104.
Knotige Herde 130.
Kopf, behaarter 8, 9, 10, **78**, **154—157**, **162—163**, 177—179, **182**, **185**, **188**, **191—192**, 200, 201, **205**, 218.
Kopfekzeme 8—12, 47, **49**, **78**, **91**, 108, 115, 141, **154—157**, **162—163**, 166, 177—**182**, **185**, **188**, **191—192**, 200—203, 205, 218.
Kopfkissen 51, **61**.
Krätze 8, 13, 28, 51, 55, 60, 86, 89, 90, 91, 107, 116, 141, 210.
Kratzen (44, 45), 51, 55, 60—62, 75, 89, 91, 94, 101, (104), 106, 110, **132—138**, (141), 153, 158, 178, (187), **208—211**, 215.
Krusten 29, 36—37, 40—43, 55, (74, 101), 105—**108**, (110), 118, (126, 130), 131, 177, 192, 141, (145, 195), **196**, (202), **204**.
Kühlpasten 74—75, 125.
Kühlsalben 67, 70, 74—75, 91, 125, 183.

L.

Lactumen s. Milchschorf.
Lanugobehaarung 134, 154, 195, 211.
Leim **66**, 67, 73, 75, 78, 88, 89, 90, 91, 95, 115, 120, 187, 205.
Leukocyten 134, 151, 212.
Lichen 11, 13, 60, 80, 89, 90, 121, 133, 138, 194, 210.
Lichénification primitive et pure 138.
— secondaire 138.
Lichenisation 31, 121—122, 133, 138.
Linimentum oleo-calcareum 74, 125, 146—147.
Lipochrom 176.
Lippenroth 151.
Lupus 40, 218.
Lymphangitiden 105, 143.
Lymphophile Haut 63, 190, 212.

M.

Maceration der Hornschicht 59, 61—62, 69, 97, 110, 112, 114, 125, 145.
Massage 79, 205.
Mechanische Hilfsmittel 65, 74, **78—79**, 125, 152.
Medicamentöse Schädigungen 89—93, 95, 110—111, 115, 126, 141, 142, 205.
Mehl 65—66, 74—75, 92, 108, 143—144.
Messer 79, 120, 202.
Metastasen 46—47.
Mikrobrenner 78, 79, 201—202, 217.
Milchschorf 8, 12, 105.
Miliaria rubra et alba 11, 17, 18, 26, 28, 86, 95, 98.
Mitosen 41, 119.
Mollin 68.
Monoclimactericus eczematis viroscens 56, 157.
Morococcen 41, 55.
Multiplo Hordo 137.

N.

Nabel 112, 115, 144, 164, 176, 209.
Naftalan 68, 207.
β-Naphtol 72.
Nagelekzem **157—161**, 165, 191.
Nägel, ekzematöse 79.
Nagelbettekzem 158—159.
Nagelplattenekzem, feuchte Form 159—160.
— trockene Form 159, 160—161.
Nährboden-Verbesserungen 54, 58—60, 87, 173.
Nasenröthe 199.
Nässen **36**, 40, 97, 126, 130, **145, 167, 171—172, 176**, 202, **207**, 209, **218**.
Neptunsgürtel 126.
Neurodermite chronique circonscrite 22, 121—122, 138.
Neurotische Theorie 45—46, 169.
Nummuläre Formen 58, 164, 178.

O.

Oberflächliche Dermitis s. Dermitis superior.
Oberhautentzündung 32—33, 37.
Oedem 39—41, 64, 75, 81, 116, 119, 132, 139, 141, 143, 172, 212.
Oelbäder 94, 108, 179.
Oele 68, 73, 75, 94, 108, 146—147, 153.
Oleate 71.
Oxydationsmittel 70—71.

P.

Pagets Krankheit 84, 113—114.
Papeln 166, 187, 191, 208—212.
Papillarkörper 119, 212.
Papillen 120, 151.
Papillenhaare 204.
Parakeratose 35, **39**, 40, 42, **43**, 55, 63, 64, 118, 125, 127, 134, 151, **167**, 172, 177, 180, 187, 192, 195, 196, 198, 201, 206, **209—210**.
Paraplast 69.
Parasitäre Theorie **35**, **50**, **54**, 58, **64**, 164, 168, 174, 180.
Parasitenjagd 77.
Parasteatidrose 29, 31, **65**, **94, 96, 166—172**, 177, 180, **181, 186**, 192—**194**, **198**, 208.
Parekzematöse Dermatosen 85, 213, 215, **217—218**.
Pasta lepismatica **71**, 126, 201.
Pasta pisi 70.
Pasta Zinci mollis 74, 75, 125.
— — sulfurata 66, 67, 75, 88, 90, 95, 98, 101, 104, 115, 116, 120, 127, 130, 137, 147, 148, 153, 160, 179, 187, 189, 193, 197, 205, 210, 217, 218.
— — — rubra 201.
Pasten **66**, 67, 70, 73, 77, 90, 98, 100, 102, 108, 115, 126, 147, 148, 176, 205, 207.
Pedienli 107—108, 117, 141.
Pemphigus 28, 36, 60.
Perionyehie 159—160.
Petroleum 68, 73, 108.
Pflastermulle **69**, 71, 78, 90, 127, 129, 138, 153, 154, 160—161, 193, 202, 205, 212, 217.
Pigment 112, 128, 177, 184, 192, 207.
Pioniere eines chronischen Ekzems s. Invasionstypen.
Pityriasis 12, 21, 26, 34, 35, 56, 79, 100, 132, 138, 141, 147, 155, 158, 162, 166, 168, 172, 174, 175, 177, **179—184**, 185—186, 188, 194, 200, 203, 204, 205—206, 217.
Pityriasis alba faciei 66, 158, 179, 182, 185, 200.
— areata 181, **184**, 185, 198, 208.
— capitis 8, 11, 158, 172, 175, 179, 181.
— maculata 69, 179, **181—184**, 185, 188, 189, 194, 201, 203, 208.
— rosea (Gibert) 22, 39, 185, 189.
— rubra 17, 22, 39, 130, 185, 186, 205—206.
— versicolor 40, 117, 184.
Plasticität d. fettigen Schuppen 166.
Pompholyx Robinson siehe Cheiropompholyx Hutchinson.
Porosität der Oberhaut beim nässenden Ekzem 110.
Porrigo 3, 6, 7, 8, 9, 11, 12, 16, 21, 172.
Präcipitat, gelbes 209.
Prädilectionsorte 111, 115—117, 144, 147, 151, 162—164, 169, 175—178, 182, 185, 188, 191, 192, 194, 198, 209, 212, 214, 217—218.
Prominenz der Herde 123, 133.
Prophylaxe des Ekzems 52, 77—78, 86—87.
Prurigo 28, 89, 122, 211.
Psoriasis 8, 10, 11, 21, 190, 193, 203.
— eczématisée 190.
Pubertät 182, 202, 203.
Psydracia 11, 22.
Puder **65—66**, **73**, 87, 90, 98, 115, 148, 176, 205.
Pusteln 31, 156, 200.
Pyraloxin 72, 131.
Pyrogallol 72, 95, 114, 127, 142, 147, 160, 193, 205, 216.

Q.

Quecksilber 44, 68, 69, 78, 153, 209, 216—217.
Quecksilberdermatitis 3—4, 6—7, 9, 10, 12, 13, 28, 44, 82, 109.

R.

Reactionsfähigkeit der ekzematösen Haut 37.
Recidive 54, 91, 113, 137, 142, 179, 190, 192, 193, 197, 201.
Reducierende Mittel 65, 71—**73**, 88, 114, 217.
Reflexe, Theorie der 45, 54.
Regionäre Symmetrie 82—83, 116—117, 119.
Resorbin 68.
Reste, hartnäckige 52, 77.
Resorcin 71, **72**, 78, 87, 94—95, 97, 100, 114, 129, 138, 197, 201, 205.
Rhagaden 5, 9, 89, 90, 107, 134, 146, 149—152, 185, 207, 209, 218.
Rhinophym 200, 202.
Ringformen 128, 164, 189, 191—192, 195, 196, 218.
Risse siehe Rhagaden.
Rosacea seborrhoica 57, 61, 71, 79, 88, 162, 165, 166, 176, 181, 183, 185, 194, **199—202**.

S.

Salbenmulle **68**, 77, 90, 108, 126, 144, 146, 147, 159, 205, 209.
Salbenseifen 70, 77, 217.
Salicylsäure 69, 71, 79, 80, 90, 91, 97, 114, 126, 127, 137, 138, 153, 154, 193, 197, 199, 212, 213.
Salicylsäurepflaster 137, 153.
Salicylvaseline 78.
Salpetersäure 97.
Salzfluss 62.
Salzsäure 69, 97, 131, 183.
Scabies s. Krätze.
Schälpaste s. Pasta lepismatica.
Schälung 65, **71**, 153—154, 201, 202, 205.
Scheibenförmige Herde 128, 130, 174, 179, 193.
Schmerzgefühl 124, 144, 145, 152.
Schmetterlingsform 164, 200.
Schuppen 10, 13, 14, 26, **35—36**, 39—41, 43, 55, **64**, 65, 72, **82**, 93, **118**, 128, 131, 155, **166—168**, 183, **192**, 195, **206—207**.
Schwefel 66, 72, 75, 76, 78, 79, 87, 90, 95, 108, 115, 125, 153, 176, 183, 197, 207, 209 (Präcip.), 216.
Schwefelsalbe 78, 89, 183, 205.
Schweiss, fettiger 152.
— öliger 166.
Séborrhéide 168, 170—172.
Seborrhoe 22, 167—168, 170, 172, 173, 179, 190, 194, 206.
Seborrhoiker 177.
Seifen **68**, **70**, 71, 73, **74**, **78**, **94**, 126, **127**, 131, 137, 153, **154**, 176—179, 183, 184, 197, 207, 210, 212, 213.
Serotaxis 41.
Serpiginöse Ausbreitung **33**, 34, 128, 145, 164, 174, 185, 189, 191—192, 195, 196, 217.
Spannung, schmerzhafte 141, 152.
Spongiose 13, **40—43**, **53**, **55**, **62—63**, **76**, **108**, **109**, **111—114**, **118**, 126—127, 130, 131, 134, 141, 147, 151, 166, **172**, **177**, 180, **181**, **190**, 192, 193, 195, 196, 198, 201, 206, 209, 212.
Spongiose, larvierte 53—54, 113.
Spongoide Umwandlung des Epithels s. Spongiose.
Spray **65**, **76**, 205.
Stachelschicht 29, 36—37, 94, 112, 121, 133, 145, 151, 166, 192, 206—207, 212, 213.
Stadienlehre des Ekzems 81, 173.
Status punctatus 13, 21, 111, 114, 124.
— spongoides s. Spongiose.
Steatidrosis 168—170.
Stechende Empfindungen 176.
Sternalgegend 163 — 164, 169, 171, 172, 176, 194, 197.
Stifte 68, 205.
Streptococcen 106.
Sublimat 159, 199.
Subnasales Ekzem 154 — 156.
Syphilide 14, **40**, 50, 51, **112—113**, **123**, 203, **217—218**.

T.

Theerpräparate 70, **72**, 75, 76, 78, 100, 102, 126, 129, 137, 138, 153, 160, 205, 209, 212, 213, 215, 216.
Thiol **72**, 75, 207.
Thränennasencanal 178.
Tinea 8, 21.
Tintenbäder 75, 131, 207.
Traumatisierte Ekzeme 132, 138, 140.
Trichophytie 40, 127—129.
Triclimactericus eccematis tenuis 56, 100, 174, 180, 182, 192, 210.
Tumenol **72**, 75, 91, 125.
Typus „Neufang“ 56, 157.
— „Schildt“ 56.
— „Traubel“ 56.

U.

Ung. calcii chlorati 69—70, 137, 153, 183, 212.
— caseïni 70, 78, 88, 126, 137, 153, 209, 212.
— chrysarobini comp. 90, 115, 126, 130, 131, 153, 184, 193, 199.
— Hebrae 71, 88, 126, 137, 153, 199, 212.
— pyrogalloli comp. 115, 126, 153, 179, 193.
— reducens comp. 72, 189, 193.
— resorcini compositum 90, 102, 115, 129, 131, 137, 138, 147, 179, 183, 190, 199, 209.
Unnaria 170.
Unternagelraum 61, 77, 157, **158—159**, 160.
Unterschenkelgeschwür 51, 62, 83, 89, 110, 112, 130, 139, 164, 191—192.
Urticaria 45, 48, 60, 80, **89**, **90**, 139, 143, **210**.

V.

Varicellen 40.
Varicen **60**, 79, **89**, 90, 110, 111, 112, 115.
Variola 40.
Vaseline 67, 95, 108, 131, 147, 207.
Vaselinum adustum saponatum 131, 207.
Vasoplegie 200, 206—207.
Verdrängungsbläschen 40—41, 43, 119.
Verfärbung der Nagelplatte 158—160.
Vergilbung s. Fleck, gelber.
Verlauf des Ekzems 23, 28, 83, 165.
Verschiebung des Ekzembegriffes 4, 5, 7.
Verschleppung des Ekzems, Ursachen der 62.
Vesiculae 4, 36, 101, 104, 116—118, 126, 139, 141, 143, 151, 171, 187.
Vesiculation 64, 101, 130, 145, 151, 171, 172, 181.

W.

Waschungen 91, 97, 176, 179, 183, 193.
Wilkinson'sche Salbe 70, 153.
Willanismus 15, 171.
Willanophilie 20.
Wischwasser 73.
Wollfette 67—69, 74.
Wollstoffe 61, 78, 165, 195.
Wülste der Nagelplatte 160.

Z.

Zierliche Synanthemie 194.
Zinkichthyollembinde 90.
Zinkleimbinde 89, 115.
Zinkoxyd 66—68, 73—75, 78, 88—91, 95, 98, 100, 102, 108, 115, 120, 126, 129, 131, 146—148, 153, 159, 160, 176, 183, 187, 207.
Zinkpflasterband 78, 159, 160
Zinksalbe 71, 100, 125, 144, 209.
Zoster 28, 33, 36, 40, 117.
Zinkschwefelpaste s. Pasta Zinci sulfurata.

Autorenregister.

A.

Abel 180.
Aëtius 1, 2.
Alibert 5, 11, 12, 21, 182, 190.
Alley 3.
Anderson, M'Call 19, **24, 29, 30, 31**, 36, 38, 149, 154, 156.
Arnozan 168.
Audry 58, 168, 170—172, 174, 179.
Auspitz 32, 109.

B.

Barthélémy 169, 170.
Bateman 2, 3, 4, 5, 6, 7, 8, 10, 21.
Bazin 13, 14, 15, 20, 45, 46, 171, 190, 194, 196.
Beck 57.
Besnier 21, 54, 56, 57, 167—172, 179, 190, 194.
Biett **5, 6**, 7, 9, 10, 14, 16, 21, 25, 28, 44.
Blasius 10.
Bockhart 215.
Bonne 84.
Brocq 20, 22, **24, 25, 26, 27, 28, 29**, 31, 40, 45, 47, 48, 56—58, 118, 121, 138, 168, 170—172, 174, 179, 185, 190, 194.
Brooke 168, 170, 190.
Bulkley 45, 46, 118.

C.

Cazenave 6, 11.
Chausit 11.
Cohnheim 32.
Crocker 171.

D.

Devergie 11, **13—16**, 20—23, 25—27, 36, 38, 45, 49, 63, 80—82, 109, 111, 124, 129—131, 150, 171.
Duchesne-Duparc 11, 12, 14.
Duhring 118, 170—171, 194.

E.

Elliot 64, 170—171.

F.

Fox, Tilbury 20, 22, 32, 98—99.
Fuchs 10, 11, 22.

G.

Gaucher 47, 171.
Gibert 11, 12, 39, 189.
Gorraeus 1.
Green, Jonathan 9—10.

H.

Hallopeau 169.
Hardy 15, 20, 45, 46.
Harlingen, van 27, 171.
Hebra, F. 5, 8, 9, **14—19**, 22—24, 27—29, 36, 41, 45—46, 49—50, 54, 71, 74, 80—83, 88, 98—99, 109, 116, 122—123, 126—128, 131, 137, 139—140, 142—143, 153, 171, 185—186, 190, 198, 206, 212.
Hodara 72.
Hutchinson 22, 98, 216.
Hyde 171.

I.

Jackson 171.
Jacquet 138.
Jamieson 47, 48, 87.
Jarisch 171.

K.

Kaposi 27, 28, 29, 45, 81—82, 127, 168.
Koch, R. 216.
Köbner 127.
Kreibisch 103, 104, 215.

L.

Lassar 66.
Leber 32.
Leistikow 64, 205.
Leloir 40, 118.
Leredde 57, 64.
Levain 8.
Lorry 1.

M.

Malassez 42.
Martin 89, 110.
Mathias 3.
Merrill 196.
Mielck 70.
Moberg 174, 180.
Moriarty 3.
Morris, Malcolm 64.

N.

Neisser 58, 171—172.

P.

Paget 84, 113—114.
Payne 170, 194.
Perrin 174.
Pfeffer 32.
Pick 127—128.

Piffard 79.
Pleuck 1.
Plumbe, Samuel 4—5, 6—7.

Q.

Quinquaud 47.

R.

Raab 215.
Rayer 5, 6, 7—16, 18—30, 35, 37—38, 44—45, 49—50, 55—56, 59, 63, 80—83, 98, 109, 131, 142, 171.
Rindfleisch 32.
Robinson 98, 99.

S.

Sabouraud 42, 57, 174.
Santi 98.
Schedel 6.
Schmidt 32.
Scholz 215.
Schweninger 48.
Sennert 1.
Stannius 6.

T.

Tenneson 171.

U.

Unna 21, 27, 37, 66, 70, 103, 180, 183, 216, 217.

V.

Veillon 103—104, 215.
Vidal 22, 121, 138, 168—169.

W.

Warde 104, 156—157, 174, 180, 197.
Wilkinson 70, 153.
Willan 2—4, 5—16, 18—23, 25—30, 32, 36, 38, 44—45, 50, 63, 81—82, 92, 98, 109, 140, 142, 171.
Williams 98.
Wilson, Erasmus 10, 19, 23, 27, 29, 30, 36—38, 79, 82, 121—123, 190, 194.

22jähriger Mann. — Eczema seborrhoicum papulo-vesiculosum multicolor des Gesichtes und der Brustgegend. Dasselbe geht am behaarten Kopfe, der Stirn, den Augenbrauen und in der Mitte der Brustgegend in ein Eczema crustosum über.

47jähriger Mann. — Eczema seborrhoicum petaloides, übergehend in Eczema seborrhoicum papulatum und psoriatiforme. In der Scapulargegend sieht man Efflorescenzen von petaloider Form. In der Crena ani sind dieselben confluiert ohne centrale Abheilung: Eczema seborrhoicum papulatum confluens. An den Knien und Ellenbogen sassen psoriatiforme, mit weissen Schuppen bedeckte Efflorescenzen.

48jährige Frau. — Psoriatiformes Ekzem von universeller Verbreitung, untermischt mit einzelnen Effloreseenzen vom petaloiden Habitus. Die Pfeile in der Schultergegend weisen auf solche hin.

22jähriges Mädchen. — Nachdem vor zwei Jahren ein universelles psoriatiformes Ekzem mittelst Chrysarobin und Pyrogallol beseitigt war, breitete sich von dem mit dicken gelben Schuppen bedeckten Kopfe aus ein universelles Eczema seborrhoicum petaloides bis zu den Füssen aus. Man sieht, dass sogar an den Armen der Habitus des petaloiden Ekzems festgehalten wird. Am Bauche sind mehrere Efflorescenzen zu grösseren, erhabenen, central abgeflachten Platten confluiert.

COLLEGE OF PHYSICIANS

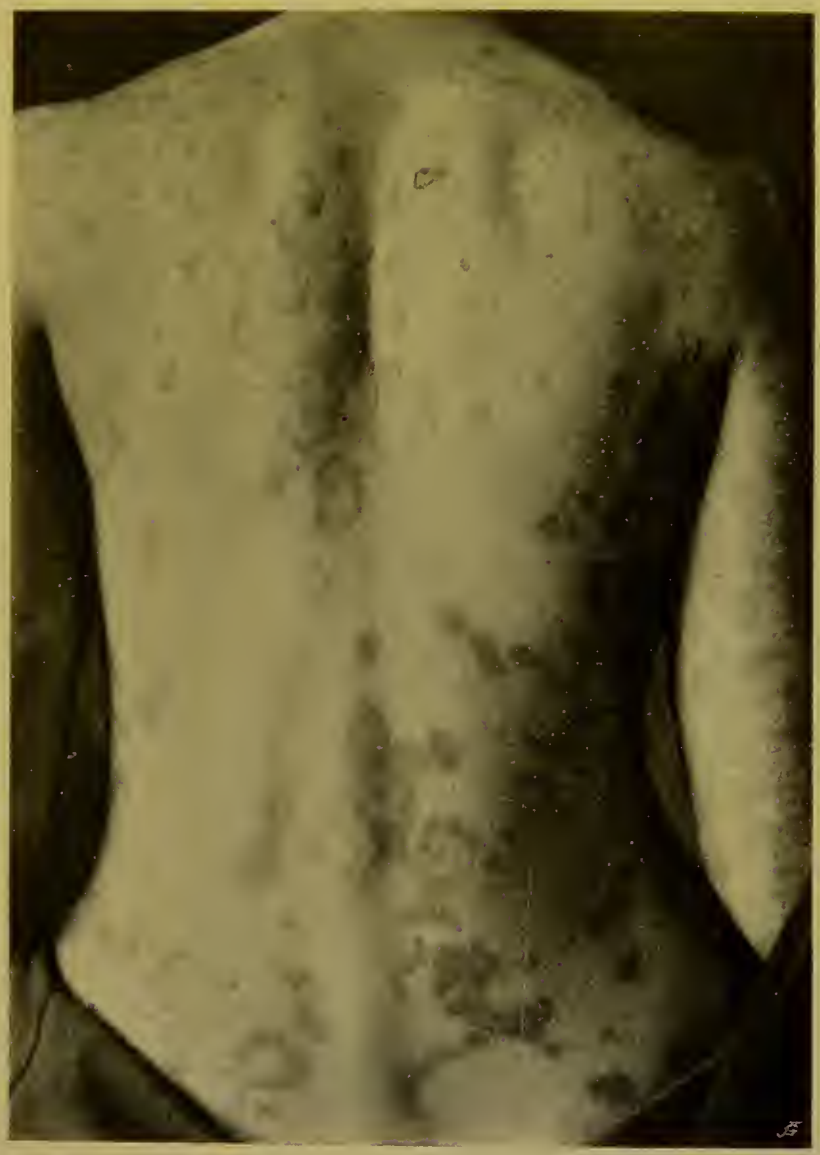

22jähriges Mädchen. — Derselbe Fall wie der in der vorhergehenden Tafel 4 von der Rückseite. Sehr deutlich treten die petaloiden Efflorescenzen in der Scapulargegend und die damit vollständig identischen der Streckseite des Armes hervor. In der Kreuzgegend sind auch hier die Flecke zu grösseren, erhabenen, in der Mitte abgeflachten Platten confluiert.

COLLEGE OF PHYSICIANS